日消外会誌　33（12）：1895～1899，2000年

症　例

胃癌に併存した肝結核腫の１例

弘前大学医学部第２外科
一戸　和成　　川崎　仁司　　赤石　節夫
西　　隆　　梅原　　豊　　佐々木睦男

胃癌に併存し，術前肝転移との鑑別に難渋した肝結核腫の１例を経験したので報告する．

症例は78歳の女性．右前頸部に発赤が出現，皮膚結核の診断を得た．同時に行われた消化管精査にて進行胃癌の診断を得た．検査成績においてはツベルクリン反応は強陽性で，胸部Ｘ線写真では肺結核を思わせる活動性陰影は認められなかった．術前腹部造影 CT で，肝 S8に直径1cm の low density area，MRI で ring 状の enhancement を呈する肝腫瘤性病変が認められ，肝転移が強く疑われた．幽門側胃切除，肝部分切除を施行．組織学的には，肝病巣は乾酪壊死，Langhans 巨細胞，類上皮細胞が認められ，肝結核腫と診断された．

肝結核腫と肝転移は画像上類似した所見を呈することがあり，術前に画像所見のみで両者を鑑別することは困難である．結核症の有病者において，肝腫瘤性病変の鑑別に際し肝結核腫は留意すべき疾患のひとつであると考える．

緒　言

肝結核は粟粒結核の部分症としての報告が多く，結核腫として腫瘤像を呈することはまれであり，また特徴的な画像所見を認めないため，術前に確定診断に至らず，術後病理組織にて診断されることが多い．進行胃癌に併存し，術前肝転移との鑑別が困難であった肝結核腫の１例を経験したので報告する．

症　例

患者：78歳，女性

家族歴：特記事項なし．

既往歴：特記事項なし．肺結核その他の結核症の既往もなし．

現病歴：平成11年１月，右前頸部に発赤出現し，当院皮膚科にて皮膚結核（皮膚腺病，scrofuloderma）と診断された．同時に消化管精査施行され，進行胃癌の診断にて手術目的に当科転科となった．

入院時現症：心窩部に可動性不良な腫瘤が触知された．前胸部～右頸部にかけて直径2cm 程度の発赤が認められた．また右頸部には軟性のリンパ節が触知された．Virchow リンパ節は触知せず，直腸指診でも異常は認めなかった．

入院時検査成績：Hb 9.4g/dl，Ht 28.6%，総蛋白5.7 g/dl，アルブミン2.8g/dl と貧血，低栄養状態を呈していた．ツ反は強陽性であった．

胸部Ｘ線写真：肺野，縦隔に異常陰影は認めず，肺結核を思わせる活動性病変は認められなかった．

上部消化管造影：幽門部～体下部にかけて全周性の腫瘍陰影が認められ，幽門狭窄の状態を呈していた．生検にて中分化腺癌の診断を得た（**Fig. 1**）．

腹部 computed tomography（以下，CT）検査：造影 CT にて肝右葉 S8に直径1cm の淡い低吸収域が認められた（**Fig. 2**）．

腹部 Magnetic resonance imaging（以下，MRI）検査：CT にて指摘された S8の低吸収域は，T1強調像にて低信号域，T2強調像では高信号域，dynamic scan では ring 状の enhancement を呈し，遅延相ではほぼ全体が濃染されていた（**Fig. 3**）．

以上より，進行胃癌，肝転移の診断にて，平成11年６月３日手術を施行した．

手術所見：肝 S8に CT，MRI で指摘された硬結を触知した．他に S4，S3表面にも白色硬の，それぞれ2 cm，0.5cm の腫瘤を認めた．腹膜播種は認めなかった．またリンパ節の腫大を認めた．以上より根治性なしと判断し，幽門側胃切除，胆嚢摘出術施行し，1群リンパ節郭清にとどめ，肝 S4は楔状切除施行した．

切除標本肉眼所見：幽門部から体下部にかけて３型の全周性の病変で，9.0×7.8（4.5×4.0）cm であった．

＜2000年９月20日受理＞別刷請求先：一戸　和成
〒036-8562　弘前市在府町5　弘前大学医学部第２外科

Fig. 1　A UGI film shows an antral tumor of the stomach.

Fig. 2　Enhanced CT scan shows a hypodensity mass（arrow）in S8 of the liver.

また漿膜面に浸潤みられ深達度はSEであった．肝切除標本は表面は白色で硬く，内部は軟であり，肉眼的には肝転移と考えられた（**Fig. 4**）．

病理組織学的所見：胃腫瘍は中分化優位の腺癌で，深達度はss，ly1 v0の所見であった[1]．またリンパ節は4dが転移陽性であった．肝腫瘍は，中心性に乾酪壊死を示す類上皮性肉芽腫が認められ，Langhans型巨細胞，多核巨細胞，リンパ球の浸潤を認めた．また抗酸菌染色にて少数の抗酸菌が同定され，肝結核腫と診断された（**Fig. 5**）．

Fig. 3　MRI findings of the liver tumor：T2-weighted images after intravenous Gd-DTPA administration show a rim enhancement of the tumor（arrow）in early phase（a），but a total enhancement（arrow）in the late phase（b）.

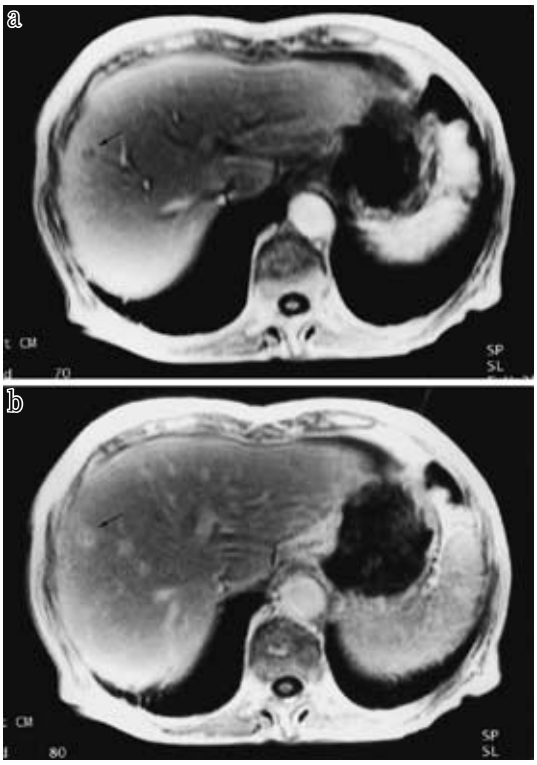

術後経過：経過は良好で術後６日目より経口摂取開始し，全身状態が改善したのち内科へ転科，INH，RFP，SMの三者併用療法を受け，現在外来経過観察中である．

考　察

近年各種画像診断の進歩により，肝腫瘤性病変の鑑別は比較的容易に行えるようになってきたが，画像所見のみで質的診断が困難な疾患も少なくない．中でも肝結核腫は特徴的な画像所見を示さず，開腹手術後に病理組織検査によってはじめて診断された例も報告されている[2)3)]．肝結核は一般に粟粒結核に続発して発症することが多いとされ，腫瘤像を呈することは極めてまれであり，孤立性の肝結核腫に至っては1999年まで

47例の報告をみるのみである[4)~7)]．我々は胃癌に合併し，肝転移と鑑別困難であった肝結核腫の一例を経験した．そこで肝結核腫について画像所見，特にMRIを中心に検討する．CTの画像所見の報告例は多く[5)8)9)]，基本的に腹部単純CTでは低吸収域を呈し，陳旧化病巣で石灰化を伴うと高吸収域を呈する[10)]．造影CTでは，辺縁がenhanceされ，中心部が低吸収域を呈するものが多いとされている．しかし，それらは非特異的であり，病期により所見も多彩であり一定していない．MRI所見の報告例は少なく[10)~15)]，自験例を含めて7例に過ぎない（**Table 1**）．T1強調像では基本的に全例で低信号域を示したものの，内部が一部高信号域を示すものや，辺縁が低または高信号域を示すものなど細部ではそれぞれ一定の画像所見は得られていない．T2強調像においては，高信号域が本例を含めて5例，低信号域を示すものが2例であった．またGd-DTPAによる造影が行われた3例では，辺縁がring状に造影される結果となった．肝結核腫の鑑別診断として様々な肝腫瘤性病変が考えられるが，自験例では胃癌肝転移との鑑別が問題となった．転移性肝癌の

Fig. 4 Gross appearance of the resected specimen. The tumor in the liver（S4）was 2.0×2.0 cm in size.

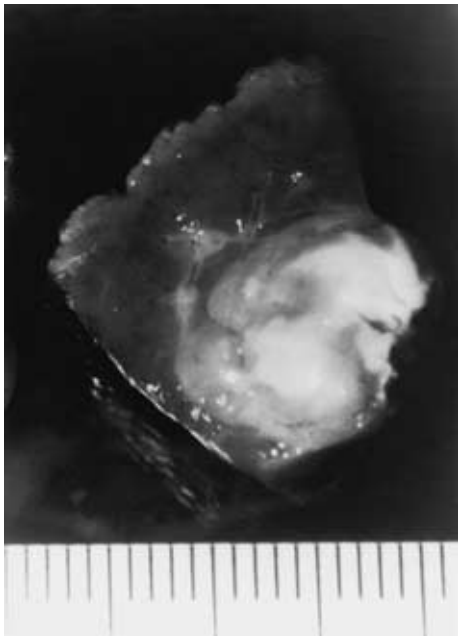

Fig. 5 Histology shows a caseous necrotic lesion surrounded by epitheloid cells and a Langhans giant cell（H-E stain ×400）.

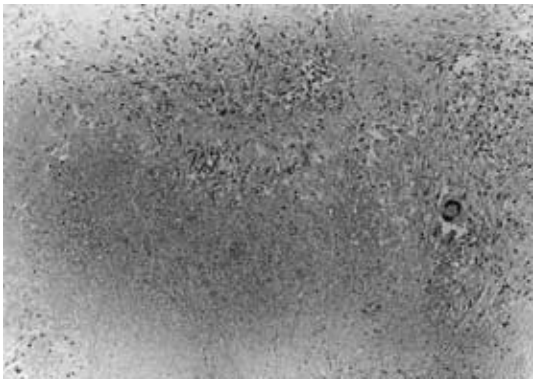

Table 1 MRI findings of reported cases with liver tuberculoma

	Author		T1	T2	dynamic MRI
1	Gotoh	1990	hyperintense thin zone of high intensity surrounds hypointense nodule	hyperintense nodule	rim enhancement
2	Kawamori	1992	hypointense thin zone of low intensity surrounds hypointense nodule	hypointense thin zone of low intensity surrounds hyperintense nodule	
3	Miura	1994	hyperintense thin zone of high intensity surrounds hypointense nodule	hypointense nodule	
4	Yamana	1994	iso-hypointense nodule	hyperintense nodule	rim enhancement
5	Oohashi	1996	heterogeneous internal appearance with hypointense area	hyperintense nodule	
6	Iguchi	1996	hypointense nodule	hypointense nodule	
7	Present case	1999	hypointense nodule	hyperintense nodule	rim enhancement, late phase total enhancement

MRI所見はT1強調像で低信号，T2強調像では低信号～高信号まで，種々の信号強度を呈する．またT2強調像にてtarget像を呈し，Gd-DTPAによる造影では辺縁部がring状に濃染され，T1強調像で晩期相に内部の遅延性濃染が認められることが多いとされている[16]．自験例においてCT，MRIから肝結核腫と胃癌肝転移と鑑別しうるような所見は得られず，術後病理組織学的検索により初めて診断を得ることができた．これまでの本邦報告例においてもCT，MRI等の画像所見のみで術前に肝結核腫を診断しえた例はない．しかしながら結核症の有症者においてMRIでT1にて低吸収域，T2にて高吸収域，dynamic MRIにてring状のenhancementが得られた場合，肝結核腫を術前に鑑別に挙げることは可能と思われた．自験例は皮膚結核を指摘されていたことから，肝結核腫を念頭におき，術中生検を施行し手術方針を決定すべきであったと考えられた．

文　献

1）日本胃癌学会編：胃癌取扱い規約．第13版．金原出版，東京，1999
2）志村賢範，鈴木　秀，塚本　剛ほか：術前診断困難であった孤立性肝結核腫の1例．日臨外医会誌 **52**：2707―2711, 1991
3）西　敏夫，川崎勝弘，岩本伸一ほか：膵癌に合併した孤立性肝結核腫の1切除例．日消外会誌 **28**：855―858, 1995
4）杢野泰司，千木良晴ひこ，加藤岳人ほか：肝切除後に発生した孤立性肝結核腫の1例．日消外会誌 **30**：84―87, 1997
5）浮草　実，中島研郎，吉田真紀ほか：超音波検査で描出できなかった孤立性肝結核腫の1切除例．外科 **59**：1824―1828, 1997
6）白石　哲，川村展弘，山岡　透ほか：孤立性肝結核腫の1例．日消外会誌 **30**：863―866, 1997
7）古川哲也，祐徳浩紀，飯田洋三：肝結核腫を伴った腸結核の一例．臨と研 **76**：380―381, 1999
8）岸本秀雄，大橋大造，入江勇夫ほか：孤立性肝結核腫の1例．日臨外医会誌 **53**：1941―1946, 1992
9）平林康宏，中島公洋，金　良一ほか：術前診断困難であった陳旧性孤立性肝結核腫の1切除例．手術 **47**：1515―1519, 1993
10）後藤裕夫，今枝孟義，山脇義晴ほか：術前診断困難であった孤立性肝結核腫の1切除例と本邦報告例の画像所見の検討．日消病会誌 **87**：1902―1906, 1990
11）Kawamori Y, Matsui O, Kitagawa K et al：Macronodular tuberculoma of the liver：CT and MR findings. Am J Roentgenol **158**：311―313, 1992
12）三浦秀彦，平澤雅敏，直江和彦ほか：孤立性肝結核腫の1切除例．釧路病医誌 **6**：133―137, 1994
13）山名大吾，遠山淳子，三毛壮夫ほか：肝結核腫の1例；MRIを中心に．臨放線 **39**：1201―1204, 1994
14）大橋龍一郎，棚田　稔，横山伸二ほか：孤立腫瘤像を呈した肝結核腫の1症例．肝胆膵 **32**：413―417, 1996
15）岡田吉隆，杉田輝地，高　誠勉ほか：孤立性肝結核腫の1例．臨放線 **41**：571―574, 1996
16）宮山士朗，松井　修，松岡利彦ほか：転移性肝癌のCT，MRI，CTAP所見．肝胆膵 **33**：215―221, 1996

A Case of Hepatic Tuberculoma with Gastric Cancer

Kazushige Ichinohe, Hitoshi Kawasaki, Setsuo Akaishi, Takashi Nishi,
Yutaka Umehara and Mutsuo Sasaki
Second Department of Surgery, Hirosaki University School of Medicine

An unusual case of hepatic tuberculoma misdiagnosed as a metastasis of advanced gastric cancer is reported. A 78-year-old woman was admitted to our University Hospital with tuberculosis of the skin. An advanced gastric cancer and hepatic tumor were detected by gastrointestinal examinations and imaging studies. Computed tomography revealed a hypodense hepatic mass without calcification. Magnetic resonance imaging (MRI) showed a hypointense mass in the liver on T1-weighted spin echo images and a hyperintense area on T2-weighted spin echo images. Contrast-enhanced dynamic MRI visualized the liver mass as a rim-enhanced area. A diagnosis of liver metastasis from gastric cancer was made, and distal gastrectomy and partial resection of the liver were performed. After the operation, a definitive diagnosis of hepatic tuberculoma was made based on histopathological studies that revealed both epitheloid cells and Langhans giant cells with caseous necrosis in the liver specimen. Although several cases of hepatic tuberculoma have been reported, the typical imaging findings of this tumor have never been described making it difficult to distinguish hepatic tuberculoma from the other primary or secondary liver tumors without liver biopsy. In our case, the liver tumor was misdiagnosed as a metastasis from gastric cancer, and palliative surgery was performed. Because preoperative liver biopsy is unusual cases of hepatic tumor and cancer, the definitive diagnosis of hepatic tuberculoma required intraoperative biopsy.

Key words：gastric cancer, hepatic tuberculoma, magnetic resonance imaging

〔Jpn J Gastroenterol Surg 33：1895—1899, 2000〕

Reprint requests：Kazushige Ichinohe Second Department of Surgery, Hirosaki University School of Medicine
5 Zaifu-cho, Hirosaki, 036-8562 JAPAN