日消外会誌　33（12）：1900～1904，2000年

症　例

画像上，胆管細胞癌との鑑別が困難であった肝 inflammatory pseudotumor の１切除例

茨城県立中央病院・茨城県地域がんセンター外科[1]，同　放射線科[2]，同　病理[3]
岡本　光順　　吉見　富洋　　志田　　大　　岡　　大嗣[1]
萩平　貴美　　塩山　靖和[2]　　島崎　二郎　　板橋　正幸[3]

画像上，胆管細胞癌との鑑別が困難なため肝切除術を施行した肝 inflammatory pseudotumor の１例を経験したので報告する．

症例は71歳の男性．全身倦怠感と発熱を主訴に，近医入院となった．抗生物質投与で症状は軽快したが腹部 CT 検査で肝に腫瘍性病変を認め当科に紹介となった．CT では肝 S1から S4-8にかけて約5 cm の腫瘍性病変を認め，動脈相，門脈相とも周囲の肝組織より低吸収値を示した．CTAP では病変部の門脈血流低下を認め，CTA では動脈血流優位相で不均一な強い濃染を受け，後期相でも不均一な濃染が持続していた．MRI では T1WI で不均一な iso と low intensity の混在，および T2WI で淡い high intensity を呈した．以上より，胆管細胞癌を強く疑い尾状葉切除を伴う肝拡大左葉切除術を施行した．術後の病理学的検索で病変は悪性所見を認めず，線維性細胞の増生と炎症細胞の混在を高度に認める inflammatory pseudotumor と診断された．患者は術後12日目に軽快退院となった．

緒　言

肝 inflammatory pseudotumor（以下，肝 IPT と略記）は病因不明で悪性腫瘍との鑑別が困難なまれな良性腫瘍である．今回，我々は胆管細胞癌の術前診断のもと肝切除術を施行し，摘出標本の病理学的検索により肝 IPT と診断された１例を経験したので若干の文献的考察を加えて報告する．

症　例

患者：71歳，男性

主訴：全身倦怠感

既往歴：30歳時に虫垂切除術．

家族歴：特記すべきことなし．

現病歴：1999年９月下旬より全身倦怠感と38℃に及ぶ発熱が持続したため近医を受診し，抗生物質投与により症状は軽快した．しかし，腹部 computed tomography（以下，腹部 CT）で肝内異常病変が認められたため，1999年10月22日当科に紹介入院となった．

入院時現症：身長156cm，体重61.2kg，血圧148/74 mmHg，脈拍60/分整，体温35.9℃，呼吸数20回/分，栄養状態良好，眼瞼・眼球結膜に貧血および黄疸を認めず．腹部理学的所見は異常なく，表在リンパ節も触知しなかった．

血液生化学所見：1999年９月30日に前医で採血された末梢血液像では白血球数は12,300/μl，CRP 22.2mg/dl と上昇を認めていたが，同年10月29日の当科入院時の検査では白血球は3,900/μl，CRP 0.06mg/dl と低下していた．腫瘍マーカーは AFP 3.3ng/ml，CEA 0.6ng/ml，CA 19-9 7.9U/ml，PIVKA-2 20mAU/ml と正常範囲内であり，ICGR 15値18.9%，K 値0.111/分，ICG Rmax 1.065であった．

腹部超音波検査，腹部 CT，血管造影および腹部 Magnetic resonance imaging（以下，腹部 MRI）：腹部超音波検査で肝 S1～S4，8にかけて直径3.8×3.0cm 大の hypoechoic lesion を認めた（**Fig. 1**）．腹部 CT では肝 S1～S4，8にかけて直径5cm で動脈相門脈相ともに周囲肝実質よりも低吸収値を呈する腫瘤陰影を認めた．CT during arterialportography（以下，CTAP）でも同部位に一部境界不明瞭な門脈血流低下域を認め，病変部は中肝静脈を取り囲み，径の狭小化を示した（**Fig. 2A，B**）．CT arteriography（以下，CTA）では不均一な強い造影を受け，後期相でも濃染が持続していた（**Fig. 2C，D**）．血管造影では腹腔動脈造影，上腸間膜動脈造影ともに腫瘍濃染像，encasement などを認めず，門脈造影においても異常所見は認めなかった．肝静脈造影では中肝静脈が下大静脈との合流部付近で強い狭小化を認めた．腹部 MRI では T1強調像で不均

＜2000年９月20日受理＞別刷請求先：岡本　光順
〒309-1703　茨城県西茨城郡友部町鯉渕6528　茨城県立中央病院・茨城県地域がんセンター外科

一なisoとlow intensityの混在と周囲のlow intensityを示し，T2強調像で淡いhigh intensityを呈する腫瘤像を認めた．

以上の画像所見より，胆管細胞癌の術前診断のもと，1999年11月11日，手術を施行した．

手術所見：術中超音波検査で術前診断のごとく腫瘤はS1～S4，8にかけて存在することが再度確認され，尾状葉切除を伴う肝拡大左葉切除術を施行した．

Fig. 1 By abdominal ultrasonography, an irregular-shaped hypoechoic mass of 3.8×3.0cm in diameter was observed in a region of the hepatic S1–S4 (arrow). The mass was seen to be present in the hepatic venous root attaching to the right hepatic vein, and the middle hepatic vein was presumed to present in the mass.

病理組織切除標本：中肝静脈を取り囲む様に，割面径3.0×2.0cmの充実性の腫瘤が認められた．境界明瞭な白黄色充実性腫瘤で出血壊死や被膜形成は認められなかった．また，腫瘍に取り囲まれる中肝静脈への浸潤像は認められなかった(**Fig. 3**)．組織学的には，neoplastic lesionは認められず結合織と筋線維芽細胞，線維芽細胞が混在して増生しており，形質細胞・組織球・リンパ球などの炎症細胞の混在が高度に認められ，炎症性偽腫瘍と診断された．腫瘍内には少数であるが既存の胆管，肝細胞の残存が見られ，肝静脈の外膜には炎症細胞の混在が認められる以外著変はなかった（**Fig. 4**）．

経過は良好で術後12日目に退院となった．

考　察

炎症性偽腫瘍(IPT)は炎症性非腫瘍性疾患で，肺，眼窩，胃，耳下腺などの種々の臓器に見られるが，肝に発生することはまれである[1]．原因はいまだ明確となっておらず，感染説，免疫学的機序説などの推測がなされている[1]．病理学的特徴としては肉眼的には黄色～白色で周囲肝実質との境界は明瞭であるが線維性被膜を有しない結節性腫瘍である．また，線維芽細胞，線維細胞の増殖を伴う形質細胞，リンパ球を主体とする炎症細胞の浸潤が特徴であり組織球，巨細胞，泡沫細胞，foamy histiocyte，mast cellなどを混じてい

Fig. 2 Decreased portal blood flow area with an unclear boundary was observed as a result of the lesion surrounding the middle hepatic vein in computed tomography during arterialportography (CTAP) (A, B). Dark stains persisted even in the posterior phase in computed tomography during arteriography (CTA) as a result of having received uneven strong contrast (C, D).

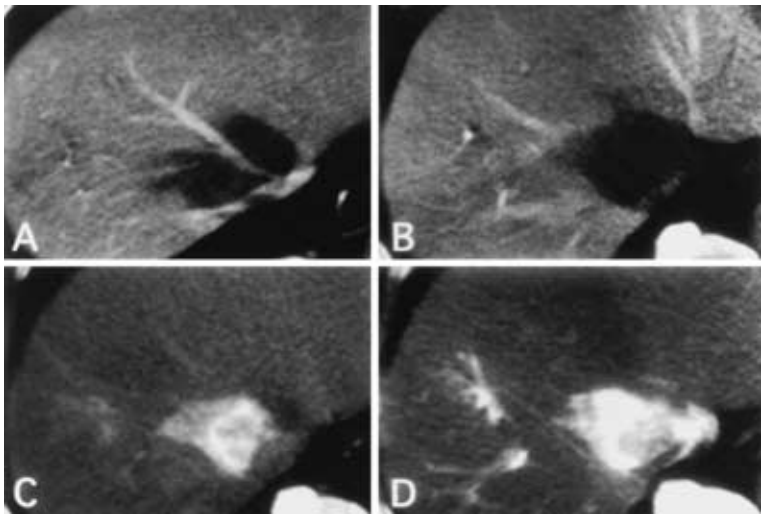

Fig. 3　The excised specimen showed a solid tumor of 3.0×2.0cm in diameter on the sliced surface as if it surrounded the middle hepatic vein. The boundary was clear, being a clean white solid tumor, and no hemorrhagic necrosis, change of mucous condition or capsular formation was observed. The vascular structure surrounded by the tumor was seen to have been maintained.

る[1]．

肝 IPT は1953年，Pack ら[2]がはじめて報告した．本邦では1980年に品田ら[3]の報告以来，我々の検索しえた限りでは本症例を含めて62例が報告されている．今回，本邦報告例と自験例を合わせた62例について検討した（**Table 1**）．

年齢は 6 歳から75歳に見られるが，このうち小児例は 5 例で平均9.3歳であった．また，成人例の平均年齢は57.1歳で全体としては53.1歳であった．男女比は男性62.3%，女性37.7%で男性に多かった．

主訴は発熱が51.6%（38例）で最も多かった[4)5)]．しかし，初診時すでに下熱しているケースもあり，実際はもう少し発熱を経験している割合は高いと考えられた．また，その他では腹痛25.8%（16例），全身倦怠感14.5%（9 例）の順であった．

血液検査で白血球の上昇を68.5%（37例/54例）に，CRP の上昇を71.7%（33例/46例）に認めた．本症例でも前医診察時，白血球数12,300/μl，CRP 22.2mg/dl と炎症所見は顕著であった．術前画像診断で，単発例87.5%（49例/56例），多発例12.5%（7 例/56例）とほとんどが単発例であり，占居部位は右葉が69.4%（43例/62例）と多く，左葉24.2%（15例/62例），両葉6.5%（4 例/62例）であった．腫瘍の大きさは最大径で0.8～20.0cm とさまざまであったが，平均は5.8cm であった．

画像診断では腹部超音波検査で78.0%（32例/41例）が low echoic mass を呈した．また，腹部 CT 検査では plain CT で100%（51例/51例）が low density area を示し，62.8%（27例/43例）に造影効果を認めた．経静脈 CT では必ずしも造影効果を認めたわけではなく，これは本病変が線維成分に富み造影剤の血管外露出が緩徐なためと考えられた．しかし，CTA では自験例を合わせて 2 例の報告[6]しかないがどちらも後期に著しい造影効果を認め，これは線維組織に造影剤が血管より露出するのに時間がかかるが，反対に露出された造影剤がより長く線維組織の部分で留まっているためと考えられた．腹部 MRI では T1強調像で85.7%（12例/14例）が low intensity，T2強調像で85.7%（12例/14例）が high intensity を示した．血管造影検査では hypervascularity を呈したのは44.9%であった．しかし，画像所見上，肝 ITP に特異的な所見が認められるわけではなく，術前診断を困難にしている．

Fig. 4　No neoplastic lesion was observed histologically, and connective tissue, myofibroblast and fibroblast were seen to be present in a mixed manner. The mixed presence of high levels of inflammatory cells such as plasma cells, histiocytes and lymphocytes was also observed. Residues of the preexisting cholangiocells and hepatic cells were observed in the tumor even in small numbers, and only mixed presence of inflammatory cells was seen in the adventitia of the hepatic vein.（H.E. stain×200）

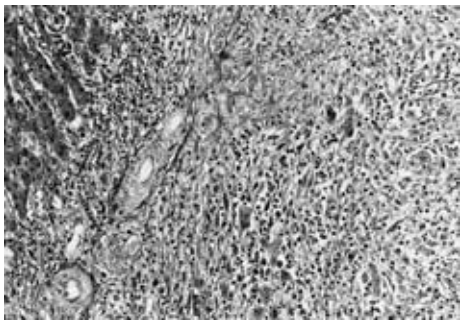

経皮的針生検が施行されたのは41.8%（23例/55例）であり，その内，形質細胞，リンパ球などの炎症性細胞が高度に混在した線維組織で悪性像が認められず IPT と診断されたのは52.1%（12例/23例）に過ぎなかった．針生検の重要性が強調されているが[1)5)7)～13)]，正診率はそれ程高くはなく，針生検で確定診断をつけることは実際には困難なようであった．また，術前診断として肝細胞癌，胆管細胞癌，転移性肝癌などの悪性腫瘍と診断され肝切除術が施行されたものが72.6%（45例/62例）と高率であった．これは画像診断で IPT と診断をつけることが非常に難しく，また針生検による病理学的診断の結果悪性所見を認めないとの結果を得たとしても，画像所見を含めて総合的に判断した結果悪性腫瘍の可能性があると術前診断せざるを得ない

Table 1

epidemiology	average age (6 ～ 75 years, children 5 cases)		53.1 years（n = 62）
	male		62.3%（n = 38）
	female		37.7%（n = 23）
Chief complaint	fever ＞ 38℃		51.6%（n = 32）
	abdominal pain		25.8%（n = 16）
	general fatigue		14.5%（n = 9）
	tumor mass		6.5%（n = 4）
laboratory data	leukocytosis		68.5%（n = 37）
	positive CRP		71.7%（n = 33）
localization	solitary 87.5%（n = 49）	right lobe	69.4%（n = 43）
	multiple 12.5%（n = 7）	left lobe	24.2%（n = 15）
		bilobes	6.5%（n = 4）
tumor size	muximum size		0.8 ～ 20.0cm
	average		5.8cm
US	hypo		78.0%（n = 32）
	mosaic		12.2%（n = 5）
	hyper		7.3%（n = 3）
	iso		7.3%（n = 3）
CT	Plain	low density	100%（n = 51）
	enhancement（＋）		62.8%（n = 27）
	enhancement（－）		34.9%（n = 15）
MRI	T1WI	low intensity	85.7%（n = 12）
	T2WI	high intensity	85.7%（n = 12）
Angiography	hypervascularity		44.9%（n = 22）
Angio CT	CTAP	low density	100%（n = 2）
	CTA	high density	100%（n = 2）
needle biopsy	performed		41.1%（n = 23）
	true diagnosis		42.1%（n = 12）
preoperative diagnosis	・malignant tumor		74.2%（n = 46）
		HCC	16.1%（n = 10）
		CCC	16.1%（n = 10）
		metastasis	9.6%（n = 6）
	・ITP		21.0%（n = 13）
	・abscess		9.7%（n = 6）
therapy	hepatectomy		72.6%（n = 45）
	conservative (antibiotics, nontherapy)		22.6%（n = 14）
	open biopsy → conservative		1.6%（n = 1）

US : ultrrasonography, CT : computed tomography, MRI : magnetic resonance imaging, HCC : hepatocellular carcinoma, CCC : cholangiocellular carcinoma

場合が多いためと考えられた．また，針生検により悪性腫瘍の可能性が低いと判断し保存的加療とされたものは22.6%（14例/62例）であり，開腹生検でIPTと診断され肝切除を施行せず術後保存的加療とされたものも１例あった[11]．最近10年間に限って検索してみるとIPTと診断され保存的加療（無治療を含む）とされたものは31.0%であり，本疾患の概念が広く浸透してきている結果と思われた．本症例では画像上，胆管細胞癌を第一に考え肝切除を行ったが結果的に肝IPTであることが病理学的に証明され，無治療による経過観

察でも腫瘍の縮小が得られた可能性は高い．また，retrospective にみても術前，肝 IPT の可能性を強く疑うべきであった．しかし，本症例は病変部が右，中，左肝静脈の下大静脈合流部に存在し，もし，悪性腫瘍にも関わらず経過観察された場合，腫瘍が増大して遠隔転移を招来したり手術が困難になることが予想され，悪性腫瘍の可能性が完全に否定できなかった本症例において肝切除術を施行したのはやむをえない選択であったと考える．

予後は他病死の 1 例と，剖検により診断された 1 例を除き全例が観察期間内において生存していた．また，保存的加療群の腫瘤は大きさ2cm～10cm（平均5.1cm）であったが，1.5～10か月（平均5.2か月）で画像上，病変がほぼ消失していた．

本疾患は良性疾患であるが術前診断が非常に難しく，悪性腫瘍が完全に否定できない場合，本例のごとく手術が行われているのが現状である．しかし，無治療でも自然に消退していく疾患[5)10)]であり，臨床症状と画像診断で本疾患が疑われた場合，手術適応の判断は慎重になされなければならないと考えられた．

文　献

1）工藤正俊，梶原建熙，白根博文ほか：肝の炎症性疾患．腹部画像診断　**15**：759―770, 1995
2）Pack GT, Baker HW：Total right hepatic lobectomy：roport of a case. Ann Surg **138**：253―258, 1953
3）品田佳秀，内野純一，平良健康ほか：肝 inflammatory pseudotumor の 1 例. 小児がん　**15**：26―29, 1980
4）須郷広之，渡辺　繁，行方浩二ほか：肝 inflammatory pseudotumor の 1 例．日臨外医会誌　**57**：931―937, 1996
5）蛭田啓之，亀田典章，徳留隆博ほか：早期胃癌に合併した肝 inflammatory pseudotumor．癌の臨　**42**：551―558, 1996
6）江畑智希，宮田完志，服部龍夫ほか：肝炎症性偽腫瘍の 1 例．日臨外会誌　**60**：168―172, 1999
7）平沢龍登，下原康彰，矢部秀樹ほか：肝の inflammatory psedotumor の 1 例．日内会誌　**77**：74―78, 1988
8）城　誠也，西村　浩，松本新一ほか：肝の inflammatory pseudotumor の 1 例. 臨放線　**33**：1039―1042, 1988
9）岡田卓子，杉山　貢，杉田　昭ほか：肝の炎症性偽腫瘍の 1 例．外科診療　**31**：1408―1412, 1989
10）山城研三，納富雄一，高田伸一ほか：肝の inflammatory pseudotumor の 1 例．日消病会誌　**88**：2703―2708, 1991
11）日原敏彦，大友　邦，植村一幸ほか：肝の inflammatory pseudotumor の 1 例．臨放線　**37**：397―400, 1992
12）岡田安郎，有山　襄，須山正文ほか：炎症性肝腫瘤の二切除例．腹部画像診断　**14**：80―86, 1994
13）小池淳樹，前山史朗，高橋泰人ほか：原発性肝癌と鑑別を要した炎症性偽腫瘍の 1 例．聖マリアンナ医大誌　**24**：669―674, 1996

A Case of Inflammatory Pseudotumor of the Liver which Presented Difficulty in Differential Diagnosis Cholangiocellular Carcinoma

Kojun Okamoto, Fuyo Yoshimi, Dai Shida, Daiji Oka[1)], Takami Hagihira, Yasukazu Shioyama[2)], Jiro Shimazaki and Masayuki Itabashi[3)]

Department of Surgery[1)], Radiology[2)], Pathology[3)], Ibaraki Prefectural Central Hospital and Cancer Center

A 71-year-old male was hospitalized for malaise and pyrexia, which were alleviated antibiotics. The patient was referred to us due to a tumorous hepatic lesion about 5 cm long, from hepatic S1 to S4～8, detected by abdominal computed tomography（CT）. CT during arterialportography（CTAP）showed both arterial and portal blood flow in the lesion and CT during arteriography（CTA）showed uneven dark stains in the phase where the arterial blood flow was dominant. Uneven stains were also seen in the anaphase region. Magnetic resonance imaging（MRI）showed the mixed presence of unbalanced iso and low intensities in T1WI and a somewhat high intensity in T2WI, indicating cholangiocellular carcinoma. We excised the enlarged hepatic left lobe and caudate lobe. Postoperative pathological examination showed the lesion to be a nonmalignant solid tumor, leading to a diagnosis of inflammatory pseudotumor evidencing increased growth of fibrous cells and the mixed presence of inflammatory cells. The patient 's postoperative couse was favorable, and he was released on postoperative day（POD）12.

Key words：inflammatory pseudotumor of the liver, hepatectomy

〔Jpn J Gastroenterol Surg 33：1900―1904, 2000〕

Reprint requests：Kojun Okamoto　Department of Surgery, Ibaraki Prefectural Central Hospital and Cancer Center
6528 Koibuchi, Tomobe-cho, West-Ibaraki-gun, Ibaraki, 309-1703 JAPAN