日消外会誌　33（12）：1905～1909，2000年

症　例

Fibrolamellar hepatocellular carcinoma の１例

神奈川県立厚木病院外科，東京慈恵会医科大学外科*，同　病理**

野尻　卓也　　三森　教雄　　吉田　達也
篠原　寿彦　　朝倉　　潤　　土肥　直樹
三好　　勲　　山崎　洋次*　　羽野　　寛**

本邦では非常にまれな fibrolamellar hepatocellular carcinoma（以下，FLC）を経験したので報告する．症例は27歳の女性．肝腫瘍を指摘され当院へ入院した．肝炎ウィルス抗原，抗体は認めず，腫瘍マーカーは AFP 4.6ng/ml，PIVKA-II 108mAU/ml であった．US および CT 検査で肝右葉に直径10 cm 大の腫瘍が認められた．造影 CT 早期相にて腫瘍濃染像を，遅延相にて被膜および中心部より放射線状に延びる隔壁が濃染されたが，腫瘍中心部分は造影されなかった．血管造影では腫瘍濃染像，門脈浸潤を認めた．また，消化管には悪性病変は認めなかった．以上より原発性肝細胞癌と診断し，拡大右葉切除術を施行した．術後の病理組織学的検索により FLC と診断された．FLC は肝硬変のない若年成人に好発する孤立性の原発性肝癌であり，AFP の上昇は目立たない．その予後は切除により比較的良好とされている．

はじめに

Fibrolamellar hepatocellular carcinoma（以下，FLC）は Edmondson[1]により初めて報告された疾患概念であり，肝硬変のない若年成人に好発する特殊型の原発性肝細胞癌とされる[2]．通常型肝細胞癌の罹患数に比較し，本邦では FLC は非常にまれな疾患である．われわれは FLC の１切除例を経験したので，若干の文献的考察を加えて報告する．

症　例

患者：27歳，女性

主訴：右季肋部痛，背部痛，発熱

家族歴：特記事項認めず．

既往歴：特記事項認めず．

現病歴：1998年４月，右季肋部痛，背部痛，発熱を主訴に近医を受診した．胆石発作による疼痛と診断され，外来で経過観察されていた．同年10月になり背部痛が増強し再度同医を受診した．肝臓に巨大腫瘤を認めたため，精査加療を目的に当科へ紹介入院となった．

入院時現症：身長158cm，体重49kg．眼瞼結膜に黄疸なし．腹部は平坦で軟，右肋骨弓下に肝臓を２横指触知した．

血液検査所見：肝機能，凝固系に異常を認めず．ICG 2%と正常範囲内であった．肝炎ウィルス抗原，抗体も認めなかった．腫瘍マーカーは CEA 1.0ng/ml，AFP 4.6ng/ml と正常値であったが，PIVKA-II は108mAU/ml と高値を呈した．

超音波所見：肝右葉に内部エコー不均一でをザイクパターンを呈する巨大腫瘍を認め，辺縁には被膜と思われる低エコー帯を認めた（**Fig. 1**）．

CT 所見：CT 検査でも肝右葉に直径10cm 大の腫瘍を認め，造影 CT 早期相では腫瘍濃染像を，遅延相では被膜および中心部より放射線状に延びる隔壁が濃染さ

Fig. 1　Ultrasonogram demonstrates a 10cm sized mass with mosaic pattern and halo in the right lobe.

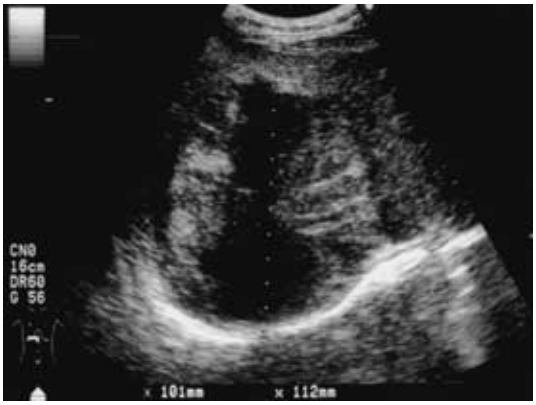

＜2000年９月20日受理＞別刷請求先：野尻　卓也
〒105-8461　東京都港区西新橋3―25―8　東京慈恵会医科大学外科

れた．腫瘍中心部分は造影されなかった．肝脾腫は認めるものの肝硬変，腹水は認めなかった（**Fig. 2**）．

^{99m}Tc-GSA 所見：肝後区域中心に欠損像を認めた（**Fig. 3**）．

血管造影所見：肝右葉に腫瘍濃染像を認め，門脈右枝に浸潤を認めた（**Fig. 4**）．明らかな車軸用変化は認めなかった．

また上部内視鏡検査，注腸検査では異常を指摘されなかった．

以上より臨床病期 I，Child A の若年型原発性肝癌，特に FLC を疑い，ADM 20mg，リピオドール10ml による TAI の 2 週間後に手術を施行した．TAI 後，PIVKA-II は61mAU/ml まで低下した．

手術所見：腹腔内には腹水，腹膜播種，リンパ節転移を認めず，術中超音波検査でも肝内他病変は認めなかった．手術は拡大右葉切除術を施行した．手術所見から St，H3，多結節癒合型，Eg，Fc(＋)，Fc-inf(－)，Sf(＋)，S_0，N(－)，Vp_3，Vv_0，B_0，IM_0，P_0，Tw(＋)，Z_0，Stage IV-A と診断した．

Fig. 2　(a) A plain CT demonstrates a low density mass in the right lobe. (b) At the early phase of contrast-enhanced CT, the mass is well enhanced. (c) At the delayed phase, septums and capsule of that are enhanced.

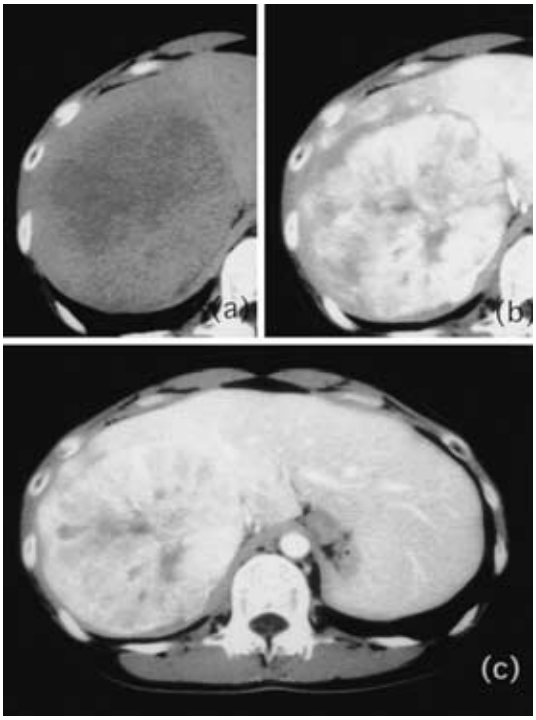

Fig. 3　^{99m}Tc-GSA indicates a cold spot in the right lobe.

Fig. 4　Hepatic angiogram reveals a tumor stain. And an invasion to the right portal vein by the tumor is observed at the portal phase.

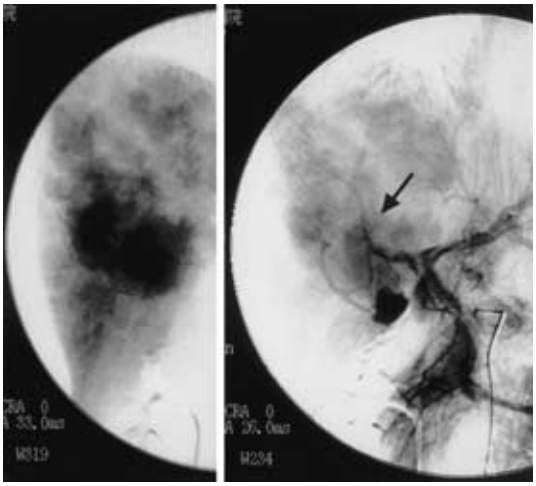

切除標本肉眼所見：腫瘍割面は乳白色，境界明瞭，多結節癒合型であり，中心瘢痕と放射線状に延びる線維性の隔壁を認めた．非癌部組織には肝硬変は認めなかった（**Fig. 5**）．腫瘍の大きさは105×100×85mm，切除肝重量1,200g であった．

病理組織学所見：腫瘍部の弱拡大にて，腫瘍細胞の間に層状に走る線維性結合織が認められた（**Fig. 6-a**）．強拡大では，類円型核で明瞭な核小体をもち，豊富な好酸性胞体を有する腫瘍細胞の増生を認めた

(**Fig. 6-b**)．以上より病理組織学的にFLCと診断された．

術後経過：経過は良好であり，術後第12病日にはPIVKA-IIは15mAU/mlまで低下し，軽快退院となった．現在術後18か月となるが，再発徴候なく生存中である．

考　察

FLCは1956年にEdmondson[1]により初めて報告された疾患概念であり，Craigら[2]が23例をまとめてFibrolamellar carcinoma of the liverと命名した．

FLCは肝炎，肝硬変のない若年成人に好発する特殊型の原発性肝細胞癌とされる[2]．その発生は90%以上を白人が占め，原発性肝細胞癌（以下，HCC）発生頻度の高い東南アジア，アフリカでの発生は少ないとされ，地域差，人種差がみられる．欧米ではHCCの1～2%を占める疾患であるが[2]，本邦では非常にまれな疾患である．われわれの検索しえた範囲内（同一症例報告を1症例と計算する）では，本邦では24例が報告されているに過ぎず，うち日本人症例は21例であった(**Table 1**)．欧米報告例によると，通常型HCCが男性に頻度が高いのに対し，FLCは男女比1：1と女性にも多く認められ，好発部位は左葉（50～75%）とされる[2]．しかし，日本人症例では約4：3とやや男性に多い傾向にあり，好発部位は逆に右葉に多い傾向にあった．若年成人に好発する点は同様であり，日本人発症平均年齢は28.0歳（10～57歳）であった．単発性で巨大であることも共通点で，肝内転移症例を除けばすべて単発で，平均直径81.2mmであった．腫瘍マーカーとしてのAFPは90%以上が陰性であると報告されているが[2]，われわれの検索では23.8%（5/21）と比較的多くの症例に上昇を認めた．しかし，この5症例のうち3症例が

Fig. 5　Macroscopic appearance of the resected specimen. Note the multilocular solid tumor with central scar and septums.

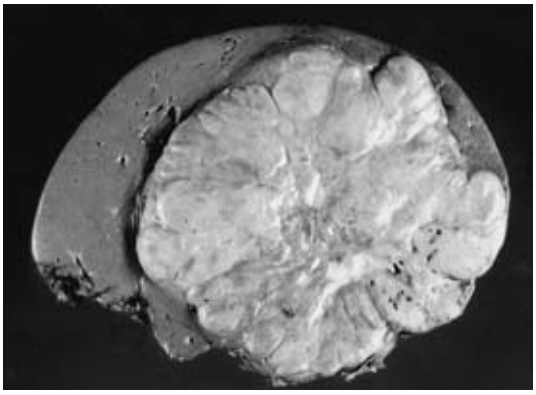

Fig. 6　Microscopic appearance of the tumor.
a：Fibrous stroma are layered in lamellar pattern around the tumor cells（H-E×40）.
b：Eosinophilic tumor cells with round-like shaped nucleus are observed（H-E×200）.

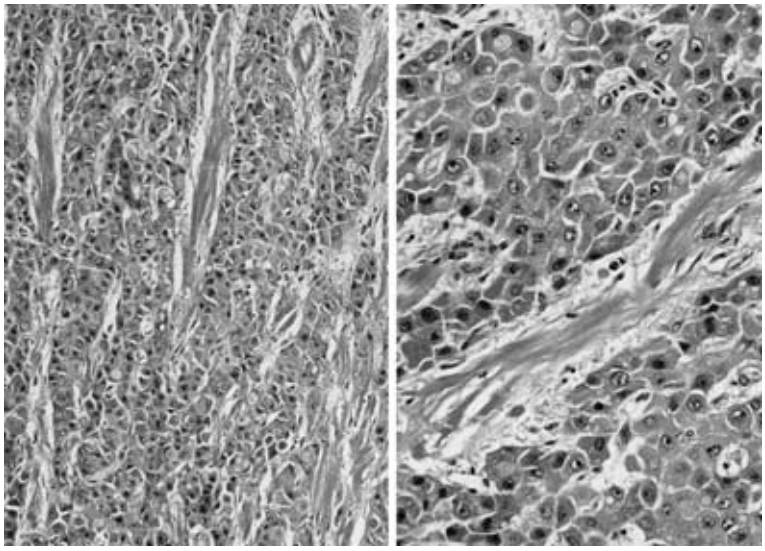

Table 1　A list of Japanese summary of FLC.

	Reporter	Age	Gender	Hepatitis	LC	Dominant lobe	Number of lesions	Size(mm)	AFP	PIVKA-II	Reference
1	Taniura	17	M	No	No	R	1	80	⇨	?	Jpn J Gastroenterol Surg 20: 2627-2630,1987
2	Wada	10	M	?	?	R	Many	Huge	⇨	?	J.J.S.P.R 6: 243-244,1990
3	Wakabayashi	10	M	No	?	R	1	Huge	⇨	?	Jpn J Pediatr Oncol 28:436-438,1991
4	Hayashida	56	M	C type	Yes	R	1	10	Elevated	?	J.Jpn.Soc.Clin.Cytol 30:126-130,1991
5	Imai	36	F	B type	Yes	R	1	19	Elevated	?	Gastroenterol Jpn 26:382-389,1991
6	Arii	19	M	No	No	L	1	80	⇨	⇨	KAN·TAN·SUI 25:1171-1177,1992
7	Arii	36	F	No	No	R	1	Huge	⇨	?	KAN·TAN·SUI 25:1171-1177,1992
8	Hirokawa	21	M	No	No	R&L	1	145	⇨	Elevated	Acta Hepato Jap 34:29-35,1993
9	Tanaka	57	M	No	No	R	1	25	⇨	?	J.A.O.P 10:110,1992
10	Takeuchi	52	M	B type	No	R	1	75	Elevated	⇨	J.J.C.C 40:429-433,1994
11	Takahashi	29	M	No	Yes	L	1	40	⇨	⇨	J.A.O.P 11:162,1994
12	Beppu	15	M	No	No	L	1	103	⇨	⇨	Acta Hepato Jap 36:601-607,1995
13	Sugifuji	14	M	No	?	R&L	1	125	⇨	?	*
14	Nemoto	30	F	No	No	R	1	55	Elevated	?	J.J.C.C 41:4453-4457,1995
15	Hasegawa	29	F	No	No	L	1	150	⇨	?	Pathology Int 46:84-90,1996
16	Hoshino	25	F	No	No	R	1	100	⇨	?	J Gastroenterol Hepatol 11:551-555,1996
17	Sato	15	F	No	No	L	1	90	⇨	⇨	Pathology Int 47:763-768,1997
18	Okano	52	M	No	No	L	1	35	Elevated	?	Am J Gastroenterol 93:1144-1145,1998
19	Yamazaki	17	F	No	No	L	1	120	⇨	?	Jpn J Clin Radiol 43:523-526,1998
20	Yamaguchi	21	M	No	No	L	1	105	⇨	Elevated	Hepatogastroenterology 46:1706-1709,1999
21	Presented case	27	F	No	No	R	1	105	⇨	Elevated	

R : Right lobe　L : Left lobe　⇨ : W.N.L.

*Treatement of liver carcinoma in infancy and childfood by group study No 05304041: 153-156, 1995

肝炎ウィルスキャリアーであり，背景因子が影響したものと考えられる．PIVKA-II が測定されている症例は8例に過ぎなかったが，上昇を認めたものは自験例を含め3例であった．その他，血清不飽和ビタミン B_{12} 結合能[3]，血清 neurotensin 濃度[4]，血清 antitrypsin 濃度[5]の上昇などが報告されているが，自験例では測定されていない．

本症の画像診断上 CT が有用とされ，腫瘍内石灰化像，中心瘢痕を認めることが多いとされる[6]．その形態的特徴を反映し，造影 CT 遅延相で，被膜および中心部より放射線状に延びる隔壁が濃染される．腫瘍中心部分は造影されないが，これは腫瘍中心部位が結合織に富み，乏血管性であることに起因する．鑑別診断として挙げられる限局性結節性過形成（FNH）も CT 所見上同様変化を呈するが，腫瘍中心部が血管に富むため，むしろ濃染されることが多いとされる[6]．^{99m}Tc-GSA 検査で，腫瘍欠損像を呈すことも，FNH との大きな違いである．FNH では腫瘍内に網内系が残存しているため集積像を示すからである．その他の鑑別疾患としては，非硬変肝に発生し，性差がなく，40～60歳代に好発する sclerosing hepatocellular carcinoma（SHC）も重要であるが，形態学的鑑別は困難と思われる．

FLC の病理組織学的特徴は，肉眼的には境界明瞭，多結節癒合型の単発性腫瘍であり，線維性被膜，腫瘍中心部の星芒状瘢痕と，同部より放射線状に延びる線維性の隔壁をを有することが多い．光顕上，類円型核で明瞭な核小体をもち，豊富な好酸性胞体を有する腫瘍細胞であり，核分裂像は少なく高分化型肝細胞癌である．このような腫瘍細胞間に層状（lamellar）に走る線維性結合織が認められ，島状に区画されているのが特徴とされる．また，腫瘍細胞内の胞体内に小空胞（pale body）が認められることがある[2]．なお，SHC はその間質に豊富な線維を有するものの，その走行は不規則であり，腫瘍細胞は小型で胆管細胞に類似した形態をとることが FLC との鑑別点である．

自験例はこれらの疫学的，画像診断学的，病理組織学的特徴を有しており，典型例と考えられた．

治療は手術に主眼がおかれている．日本人発症例では同時性転移症例は4例（リンパ節転移2，肺転移1，肝内転移1）であり，また術前に全身化学療法あるいは経肝動脈化学療法を受けた症例は5例であった．進行症例でも down staging の後，肝切除が施行されているおり，切除率は90%（19/21）にのぼる．再発は5例に認められ，うち3例が再手術を受けていた．転帰が呈示されている症例は10例であり，検索範囲内での死亡症例は非手術例の1例，および再手術例の1例のみであった．多くの例で腫瘍径が大きく，肝予備能が正常であることより肝切除術が治療の第1選択であり，再発しても条件が許せば切除するとの方針が見受けられた．本症例も腫瘍径が約10cm と巨大であったため，down staging 目的で術前 TAI を施行した．PIVKA-II の低下を認めたことより，その生物学的活性は少なからず減弱できたものと考えられる．

予後としては，欧米での FLC 切除例の5生率は63

%[7]～70%[8]との報告があり，本邦における肝細胞癌切除例の5生率47.9%[9]に比較して予後良好である．肝硬変を合併していないことが，その予後に大きく寄与しているものと思われる．集学的治療が施行されている現在では，さらにその予後の改善が見込まれると考える．

文　献

1) Edmondson HA：Differential diagnosis of tumors and tumor like lesions of liver in infancy and childhood. Arch Dis Child **1**：168—186, 1956
2) Craig JR, Peters RL, Edmondson HA et al：Fibrolamellar carcinoma of the liver：A tumor of adolescents and young adult with distinctive clinicopathlogical features. Cancer **46**：372—379, 1980
3) Paradiras FJ, Melia WM, Wilkinson ML et al：High serum Vitamin B_{12} binding capacity as a marker of the fibrolamellar variant of hepatocellular carcinoma. BMJ **285**：840—842, 1982
4) Collier NA, Weinbern K, Bloom SR et al：Neurotin secretion by fibrolamellar carcinoma of the liver. Lancet **1**：538—540, 1984
5) Slavutin LJ, Dianond N：Cae report. Hepatocellular carcinoma with lamellar fibrosis：An important cistological variant. Pathology **13**：775—781, 1981
6) Soyer P, Roche A, Lavesque M et al：CT of fibrolamellar hepatocellular carcinoma. J Comput Assist Tomogr **15**：533—538, 1991
7) Bermann MM, Libbey NP, Foster JH：Hepatocellular carcinoma, Polygonal cell type with fibrous stroma-An atypical variant with a favorable prognosis. Cancer **46**：1445—1448, 1980
8) Hemming AW, Langer B, Sheiner P et al：Aggressive surgical management of fibrolamellar hepatocellular carcinoma. J Gastrointest Surg **1**：342—346, 1997
9) 日本肝癌研究会編：第14回全国原発性肝癌追跡調査報告書(1996～1997)．日本肝癌研究会事務局，京都，2000

A Case of Fibrolamellar Hepatocellular Carcinoma

Takuya Nojiri, Norio Mitsumori, Tatsuya Yoshida, Toshihiko Shinohara, Jun Asakura, Naoki Doi, Isao Miyoshi, Yoji Yamazaki* and Hiroshi Hano**
Department of Surgery, Kanagawa Prefectual Atsugi Hospital
Department of Surgery* and Pathology**, The Jikei University School of Medicine

A 27-year-old woman was treated for fibrolamellar hepatocellular carcinoma (FLC), which is very rare in Japan. The patient was admitted because of a huge liver tumor with no signs of liver cirrhosis. Virus antigen and antibody tests for hepatitis were negative. Although the serum AFP was within a normal range, the PIVKA-II was slightly elevated to 108 mAU/ml. US and plain CT examinations revealed a 10 cm mass in the right hepatic lobe. In the early phase of a contrast-enhanced CT, the tumor was well enhanced. In the delayed phase, the septums and capsule of the tumor were enhanced, but the central part of the tumor was not enhanced. An angiography revealed a tumor stain and invasion to the right portal vein. No signs of a tumor were seen in the alimentary tract. The patient was diagnosed with a primary hepatocellular carcinoma, and then extended right hepatectomy was performed. Post-operative histopathological examination confirmed the presence of FLC. According to previous reports, FLC developed solitarily in a young adult with no signs of liver cirrhosis. In those cases, the AFP level was not elevated, and the prognosis after resection was comparatively good.

Key words：fibrolamellar hepatocellular carcinoma, alpha-fetoprotein, non liver cirrhosis

〔Jpn J Gastroenterol Surg 33：1905—1909, 2000〕

Reprint requests：Takuya Nojiri　Department of Surgery, The Jikei University School of Medicine
3—25—8 Nishi-shinbashi, Minato-ku, Tokyo, 105-8461 JAPAN