日消外会誌　33（12）：1910～1914，2000年

症　例

胆管内発育型肝細胞癌の3切除例

静岡県立総合病院外科，同　消化器科[1]，同　病理検査科[2]
高山　博夫　　大場　範行　　小里　俊幸
高木　正和　　中上　和彦　　伊関　丈治
遠山　和成　　伊東　和樹[1]　　室　　博之[2]

1995年4月から1999年3月の当科での肝細胞癌切除例45例中3例（6.6%）に胆管内腫瘍栓が認められた．初発症状は発熱や腹痛で，2例に軽度ビリルビン上昇を，2例に胆道系酵素上昇を認めた．全例に術前胆道ドレナージを施行した．術式は腫瘍の進展状況と肝予備能を考慮して決定し，胆管内腫瘍栓は胆管切開時に摘出した．病理学的には，3例とも低分化のHCCで，2例は浸潤型発育を示し，脈管浸襲傾向が強かった．1例に肝内転移を認めた．2例が再発し，再発形式は残肝，リンパ節再発であった．1例が術後8か月で再発死し，1例が16か月再発生存中，1例が21か月無再発生存中である．胆管内発育型肝細胞癌は悪性度が高く，肝切除を施行しえることは比較的まれである．今回の3症例では，患者が高度の黄疸を呈する前に診断しえたため，肝切除を施行しえたものと考えられた．

はじめに

肝細胞癌（hepatocellular carcinoma：以下，HCCと略記）が門脈や静脈にしばしば浸潤し，腫瘍栓を形成することはよく知られている．また，時に胆管内に浸潤することがあり，それらは胆管内発育型HCCと呼称されている[1]．本症は，急速に進行する黄疸や肝不全のため，肝切除などの根治的治療を行うことは困難で，予後は極めて不良であるとする報告が多かった[2)3)]．近年になり，ようやく，肝切除による長期生存例が散見されるようになってきたものの[4)~6)]，まだ本症の治療成績は不良である．当施設では，肝切除を施行しえた胆管内発育型HCCの3例を経験したので，臨床病理学的に検討を加えるとともに，これまでの文献上の報告例とあわせて，本症の予後改善の可能性についても言及した．

症　例

症例1：63歳，男性

1995年5月17日，右季肋部痛を主訴に来院．初診時，総ビリルビンは3.1mg/mlと軽度上昇し，胆道系酵素の上昇を認めた．また，HCV抗体陽性であった．当初胆嚢炎を疑い，経皮経肝胆嚢ドレナージ（percutaneous transhepatic gallbladder drainage：以下，PTGBDと略記）を施行後，精査した．腫瘍マーカーはAFP 3,292 ng/ml，PIVKA-II 0.72AU/mlと上昇していた．腹部超音波検査上，S3のhetero-echoicなSOLとB3の拡張像を認め，腹部CTではS3に地図状に存在する腫瘍を認めた（**Fig. 1，2**）．内視鏡的逆行性胆管造影（endoscopic retrograde cholangiography：以下，ERCと略記）ではB3が描出されず，B3に腫瘍栓を有するS3のHCCと術前診断した（**Fig. 2**）．ICG_{R15}値は40.3%であった．PTGBDおよび抗生剤投与にて胆管炎の改善・減黄後，1995年7月10日，S3亜区域切除術を施行．胆管内腫瘍栓はB3根部にあったが，B3切開時に容易き摘出しえた．切除肝重量は130gであった．腫瘍は6×3.6cm大で，多結節癒合型，膨張性発育を示した．組織像は，低分化HCCで，vp1，vv1であった．22病日に軽快退院した．術後3か月で残肝多発再発し，TAEおよびリザーバー動注化学療法を施行するも，術後8か月で残肝再発死した．

Fig. 1　Ultrasonography of case 1
（A）A hetero-echoic tumor, 40mm in diameter, was located in the lateral segment.（B）Bile duct dilatation was observed in B3.

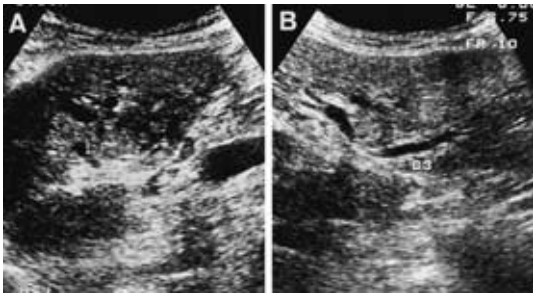

＜2000年9月20日受理＞別刷請求先：大場　範行
〒420-0881　静岡市北安東4―27―1　静岡県立総合病院外科

Fig. 2 Endoscopic retrograde cholangiography and computed tomography of case 1
(A) An obliteration in B3 and an irregular wall in B2 (arrow) were observed. (B) An irregular shape tumor, 35mm in diameter, was located in the lateral segment. (C) Bile duct dilatation in the lateral segment was observed.

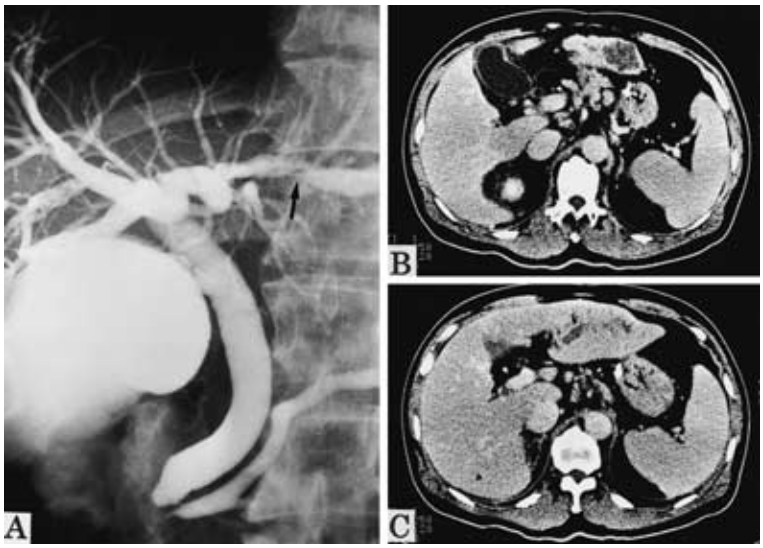

症例2：44歳，男性

1998年1月19日，心窩部痛を主訴に来院．初診時，総ビリルビンの上昇はなく，胆道系酵素の上昇を認めた．HBs抗原陽性．HCV抗体陰性．腫瘍マーカーはAFP 3,672ng/ml，PIVKA-II 0.76AU/mlと上昇していた．腹部超音波検査上，S1に直径25mmのSOLを認め，腹部CTにて，S7からS1にわたる3cm大の腫瘍を認めた．ERCでは，左肝管内に陰影欠損を認めた(**Fig. 3**)．左肝管内に腫瘍栓を有するHCCと診断した内視鏡的経鼻胆道ドレナージ（endoscopic nasobiliary drainage：以下，ENBDと略記）により胆管炎を改善後，1998年3月2日，手術を施行した．腫瘍は後区域からS1rに存在し，後区域胆管内に腫瘍栓が充満していた．拡大右葉＋尾状葉切除術を施行．胆管の後区域枝は左肝管に合流しており，根部にて切離した際に，後区域枝根部の腫瘍栓を摘出した．切除肝重量は820gであった．腫瘍は，6.6×3.0cm大で，多結節癒合型，浸潤性発育を示した．組織像は，低分化HCCで，vp1，vv1であった．18病日に軽快退院した．術後21か月無再発生存中である．

症例3：58歳，男性

HCV抗体陽性．1996年9月，当院にてS3の1.6cm高分化HCCに対し，経皮的エタノール注入を施行．経過観察中であったが，1998年4月，発熱を主訴に緊急入院となった．総ビリルビンは1.8mg/mlと軽度上昇していた．胆道系酵素の上昇は認めなかった．腫瘍マーカーはAFP 38ng/ml，PIVKA-II 69AU/mlと上昇していた．腹部超音波検査上，後区域に40mmのhypoechoic lesionと胆管の拡張像を認めた．腹部CTでも，拡張した後区域の胆管とともにS7に3cm大の腫瘍を認め，ERCでは，後区域胆管内に陰影欠損を認めた(**Fig. 4**)．後区域に胆管内腫瘍栓を有するS7のHCCと診断した．ICG_{R15}値は28.4%と不良であった．胆管炎の併発を疑ったため，ENBD施行後，1998年6月15日，手術を施行した．腫瘍はS7に存在し，後区域枝に胆管内腫瘍栓を認めた．また，明らかなリンパ節の腫大は認めなかった．肝予備能不良であったが，肝硬変により左葉が腫大していたため，右葉切除術を施行した．右肝管は根部で切離した．胆管断端は迅速病理診断で悪性所見を認めなかった．切除肝重量は280gであった．腫瘍は3.8×3.7cmで単結節周囲増殖型，浸潤性発育を示した．組織像は，低分化HCCで，vp2，im1であった．24病日に軽快退院した．術後16か月目に傍大動脈リンパ節再発し，TAIおよび放射線治療を施行した．現在，再発生存中である．

考　察

HCCに併発する黄疸としては，障害肝がもたらす非閉塞性黄疸と，腫瘍の胆管内発育に起因する閉塞性黄疸がある．後者は，1947年にMalloryら[7]が最初に報告した．胆管内発育型HCCが閉塞性黄疸を起こす機序

Fig. 3　Endoscopic retrograde cholangiography and computed tomography of case 2 (A) An ovary-shape filling defect in the left hepatic duct was observed (arrow). In this case, the bile duct of the posterior segment was drainage into the left hepatic duct. (B) A low density tumor, 30mm in diameter, was located in S1+S7. (C) Bile duct dilatation was observed in the lateral and posterior segment.

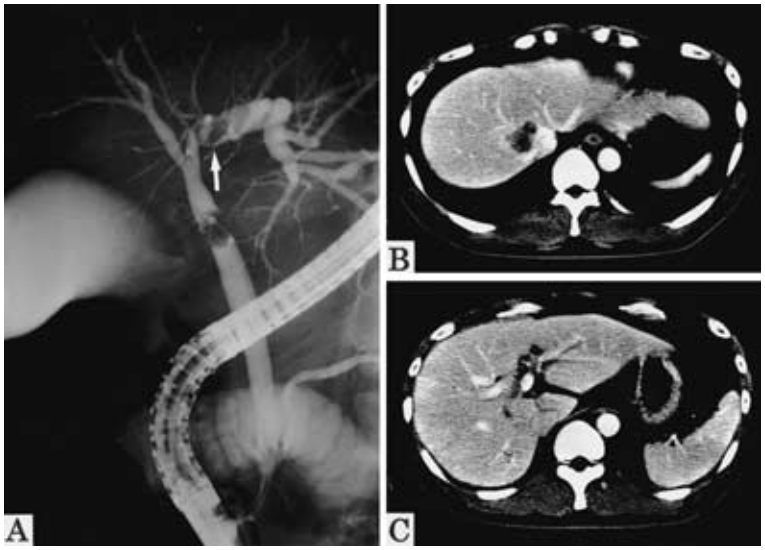

Fig. 4　Endoscopic retrograde cholangiography and computed tomography of case 3 (A) A filling defect in the bile duct of the posterior segment, which was drainage into the common bile duct, was observed (arrow). (B) An irregular shape, low density tumor, 30mm in diameter, was located in the posterior segment. (C) Bile duct dilatation was observed in the posterior segment.

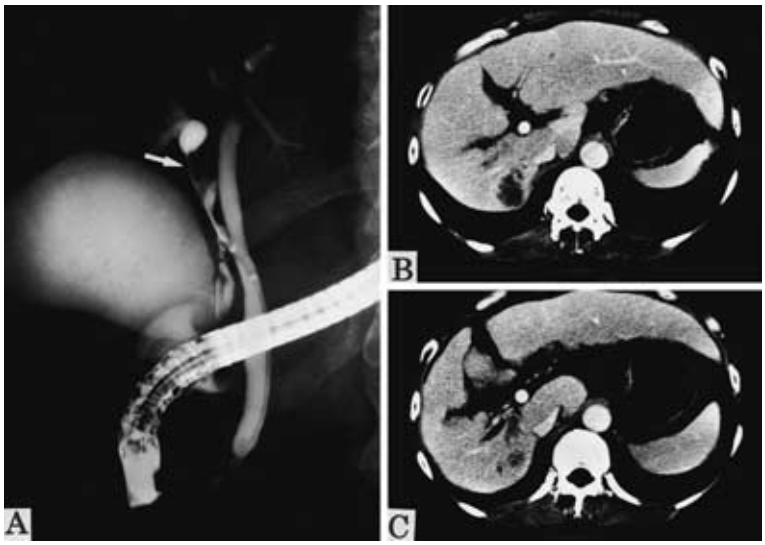

として，1)胆管に浸潤した腫瘍が肝管や総胆管を閉塞する，2)腫瘍片が剥脱し肝管や総胆管に嵌頓する，3)腫瘍からの出血が凝血塊となり胆管を閉塞する，などがあげられるが[8]，いずれも，浸潤性増殖を示すHCCが胆管に近接して存在し，胆管内に進展することに起因する．

胆管内発育型HCCの頻度は0.7～9%とされ[2)9)10)]，比較的まれな症例と考えられてきた．本症は，男女比は4.4：1，発症平均年齢は57歳で中高年男性に多い．初発症状は胆管内腫瘍栓に伴う胆石様発作，胆管炎の症状が多く，黄疸がほぼ必発である[11)]．

予後は，極めて不良であるとされてきた．1993年のChenら[5)]の20例の報告によると，胆管内ステントを留置した場合3.9か月，TAEを施行した場合8.0か月の予後であった．しかし，近年，肝切除による長期生存の報告が増加してきた．土屋ら[11)]による本邦報告例237例の検討によると，姑息的治療群156例中1年以上生存9例（5.8%），5年以上生存は1例のみで，平均生存期間は5.5か月であったのに対し，肝切除群では81例中1年以上生存は25例（30.9%），5年以上生存は6例（7.4%），平均生存期間は18.7か月であったと報告した．また，Lauら[6)]は自験例の閉塞性黄疸発症型HCC 49例を検討し，非切除群に比べ9例の肝切除群で良好な成績がえられたと報告した．これら最近の治療成績からは，胆管内発育型HCC症例に対しては，肝切除術が最も予後改善を期待できる治療と思われる．Tadaら[12)]は胆管内発育型HCC 10例を検討し，術前の適切な胆道減圧とTAEにより，切除率を向上できる可能性がある，としている．しかし，閉塞性黄疸を発症した胆管内発育型HCCは診断の時点で切除不能例であることも多い．また，根治切除可能例であっても，胆管内腫瘍栓の発育および出血のため，胆道ドレナージを施行しても効果的減黄がえられず，安全な肝切除が施行できないことがある．

当科において1995年4月から1999年3月の間に切除したHCCは45例であった．それらのうち，切除肝の病理学的検索にて胆管内腫瘍栓を伴うと判定された3例（6.6%）を今回報告した．3例の臨床・検査所見・胆道ドレナージ，手術術式，病理所見，予後を**Table 1**にまとめた．これまでの報告では，初発症状としては黄疸がほぼ必要であるとされているが，これら3例の初発臨床症状は，2例が腹痛，2例が発熱で，明らかな黄疸を呈した症例はなかった．入院時総ビリルビンは平均1.9mg/dl（0.8～3.1mg/dl）で，2例で軽度の胆道系酵素の上昇を認めた．また，全例で背景肝にウイルス性肝炎が認められ，腫瘍マーカーが上昇していた．画像検査が，診断に大きく寄与した．主腫瘍および肝内胆管の拡張像が全例とも超音波およびCTで描出された．胆管内腫瘍栓は，胆道造影にて胆管の閉塞ないし陰影欠損像として描出され，全例で2次分枝より末梢レベルであった．血管造影上，明らかな門脈内腫瘍栓を認めたものはなかった．ビリルビンの上昇を認めない症例でも，胆道感染症コントロール目的に胆道ドレナージを施行した．手術に際し，2例で胆管内腫瘍栓が肝切除範囲外となったが，胆管切開時に容易に摘出しえた．胆管切除は施行しなかった．病理所見上，2例が浸潤型発育を示し，全例が低分化HCCであった．脈管侵襲傾向が強かった．

今回報告した3症例の最も大きな特徴は，初発臨床症状が黄疸ではなかった点である．発熱や腹痛は，HCCが胆管内に進展したことにより併発した胆管炎症状で，さらに経過すると前述のような機序により，閉塞性黄疸を発症すると考えられた．また，胆道造影上も，胆管内腫瘍栓は全例で2次分枝より末梢に留まっていた．腫瘍栓が肝管や総胆管に嵌頓して明らかな黄疸を発症する前に，診断できたことが，肝切除に

Table 1 Clinical condition, surgical procedure and pathological findings

Case	Chief Complaint	T-Bil (mg/ml)	AFP (ng/ml)	PIVKA-II (AU/L)	ICG_{R15} (%)	Biliary Drainage	Surgical Procedure	Growth Pattern	Histological Type	vp	vv	im	Prognosis
1	abdominal pain, fever	3.1	3292	0.72	40.3	PTGBD *1	S3 subsegment-ectomy	eg *3	poorly differenciated	1	1	0	dead, 8months
2	abdominal pain	0.8	3672	0.76	9.6	ENBD *2	extended right lobectomy	ig *4	poorly differenciated	1	1	0	alive, 21months
3	fever	1.8	38	69	28.4	ENBD	right lobectomy	ig	poorly differenciated	2	0	1	alive, 16months

*1 PTGBD：percutaneous transhepatic gallbladder drainage *2 ENBD：endoscopic nasobiliary drainage *3 eg：expansive growth *4 ig：infiltrating growth

つながったものと考えられた．また，全例に胆道ドレナージを施行した．閉塞性黄疸発症型HCCにおいては，術前の減黄が安全な肝切除のため必要である．今回我々が検討した3症例の胆管内腫瘍栓はいずれも二次分枝より末梢レベルであり，胆道ドレナージの意義は明らかでないが，胆道感染症をコントロールする上で有用であったと考えられる．

胆管内発育型HCC症例で，閉塞性黄疸発症前に診断・肝切除を施行しえたとする報告は少ないが[4]，画像診断の進歩の恩恵で，胆管内発育型HCCの診断は容易になりつつあり，今後増加することが予想される．胆管内発育型HCCの臨床病理学的特徴を理解した上で，患者の背景肝や初発症状を見逃すことなく臨床検査を進め，できるだけ早期に診断することで，切除率が向上し，予後改善が期待できると考えられる．

文　献

1) 矢田貝凱，大沢二郎，滝　吉郎ほか：『胆管内発育型肝癌』の臨床．日外会誌　**82**：622―632, 1981
2) Kojiro M, Kawabata K, Kawano Y et al：Hepatocellular carcinoma presenting as intrabile duct tumor growth. A cilinicopathologic study of 24 cases. Cancer **49**：2144―2147, 1982
3) Lai ST, Lam KT, Lee KC：Biliary tract invasion and obstruction by hepatocellular carcinoma. Postgrad Med J **68**：961―963, 1992
4) Ueda M, Takeuchi T, Takamatsu T et al：Classification and surgical treatment of hepatocellular carcinoma with bile duct thrombi. Hepatogastroenterology **41**：349―354, 1994
5) Chen MF, Jan YY, Jeng LB et al：Obstructive jaundice secondary to ruptured hepatocellular carcinoma into the common bile duct. Surgical experience of 20 cases. Cancer **73**：1335―1340, 1994
6) Lau WY, Leung KL, Leung TWT et al：A logical approach to hepatocellular carcinoma presenting with jaundice. Ann Surg **225**：281―285, 1997
7) Mallory TB, Castleman B, Parris EE：Case records of the Massachusetts General Hospital, case 33441. N Engl J Med **237**：673―678, 1947
8) Lau WY, Leung JWC, Li AKC：Management of hepatocellular carcinoma presenting as obstructive jaundice. Am J Surg **160**：280―282, 1990
9) Okuda K：Clinical aspects of hepatocellular carcinoma-analysis of 134 cases. Edited by Okuda K, Peters RL. Hepatocellular carcinoma. Wiley Medical Publication, New York, 1976, p387―436
10) 小西　大，高安賢一，森山紀之ほか：胆管内発育型肝細胞癌6例の臨床放射線学的検討．日消外会誌 **22**：2269―2274, 1989
11) 土屋泰夫，佐野佳彦，中村利夫ほか：胆管内発育型肝細胞癌の1例―本邦報告例の臨床的検討―．日消外会誌　**32**：2258―2262, 1999
12) Tada K, Kubota K, Sano K et al：Surgery of icteric-type hepatoma after biliary drainage and transcatheter arterial embolization. Hepatogastroenterology **46**：843―848, 1999

3 Successfully Resected Cases of Hepatocellular Carcinoma with bile duct thrombi

Hiroo Takayama, Noriyuki Oba, Toshiyuki Ori, Masakazu Takagi,
Kazuhiko Nakagami, Joji Iseki, Kazushige Toyama,
Kazuki Ito[1] and Hiroyuki Muro[2]

Department of Surgery, Shizuoka General Hospital
Department of Gastroenterology, Shizuoka General Hospital[1]
Department of Pathology, Shizuoka General Hospital[2]

Three（6.6%）of 45 patients with hepatocellular carcinoma（HCC）treated surgically at our institution between 1995 and 1999, had bile duct thrombi. On initial examination, the chief clinical presentation of these three patients was not jaundice, but did have abdominal pain or fever. CT scanning and ultrasonography revealed the presence of liver tumors, and cholangiography revealed the bile duct thrombi. Biliary drainage was performed preoperatively to control the cholangitis. Successful hepatectomy was performed in all the cases. Histopathologically, these tumors were diagnosed as HCC with invasion in the bile duct. HCC with bile duct thrombi has been termed “icteric-type hepatoma”, which is associated with a high frequency of obstructive jaundice and a low survival rate. In our series, however, none of the patients showed clinical jaundice. Advances in radiological diagnostic techniques probably enabled us to detect and treat these patients at an earlier stage, before obstructive jaundice could develop.

Key words：icteric-type hepatoma, obstructive jaundice, hepatectomy

〔Jpn J Gastroenterol Surg 33：1910―1914, 2000〕

Reprint Requests：Noriyuki Oba　Department of Surgery, Shizuoka General Hospital
4-27-1 Kita-ando, Shizuoka, 420-0881 JAPAN