日消外会誌　33（12）：1915～1919，2000年

症　例

肝切除後８年目に腹膜再発し長期生存が得られた肝細胞癌の１例

高山赤十字病院外科[1)]，同　病理[3)]，岐阜大学医学部第２外科[2)]
白子　隆志[1)]　横尾　直樹[1)]　北角　泰人[1)]　二村　学[2)]
森　茂[2)]　福井　貴巳[1)]　岡本　清尚[3)]

切除術後７年目に残肝再発，その１年後に腹膜再発し，転移巣部分切除と腹腔内化学療法・経口免疫化学療法で長期生存した肝細胞癌の１例を経験した．患者は71歳の女性．1989年には肝細胞癌で外側区域切除を，1996年に断端再発し再開腹・内側区域切除を受けた．１年後に腹腔内腫瘤を認め，穿刺細胞診で肝細胞癌腹膜再発が疑われ，再々開腹術を施行した．腹腔内に腹水貯留と大網および腸間膜に多数の播種巣を認め，肝細胞癌腹膜再発と診断した．転移巣部分切除と腹腔リザーバーを留置しMMCの腹腔内投与を約１年間，経口UFT・PSK投与を27か月間継続したが，術後30か月目にDICにて死亡した．剖検所見で，子宮・腸間膜に肝細胞癌の播種を認めたが肝内再発は認めず，主死因は腹膜播種と多発性肝膿瘍によるDICと診断された．肝細胞癌腹膜播種症例でも，播種巣部分切除と化学療法の併用で良好なQOL下に長期生存できる可能性が示唆された．

はじめに

肝細胞癌の腹膜播種再発の頻度は約1.3％で，卵巣癌や消化器癌に比べて低い[1)]．今回著者らは，肝切除術後７年目の残肝再発に対し外科的に再切除し，その１年後の腹膜播種再発に対し播種巣の部分切除と腹腔内化学療法・経口免疫化学療法を施行し，約30か月間生存しえた肝細胞癌の１例を経験した．剖検が可能であったので，その所見も併せ若干の文献的考察を加え報告する．

症　例

患者：71歳，女性

主訴：腹部腫瘤

家族歴：特記すべきことなし．

既往歴：(1) 1976年虫垂切除術，(2) 1977年より高血圧症，(3)1989年肝細胞癌のため外側区域切除術を受けた；L，T2（12×8.5×5.5cm），Eg，Fc(＋)，Fc-Inf(＋)，Sf(＋)，S_1，N(－)，Vp_0，Vv_0，IM_0，P_0，Z_0，Tw（－），Stage II，Hr1（L），治癒切除[2)]，(4) 1991年から1993年の間にイレウス３回・保存的治療にて軽快，(5) 1996年１月残肝再発（**Fig. 1**）のため内側区域切除を受けた；M，H_1，T1（4.0×3.3cm），Eg，Fc(＋)，Fc-Inf(－)，Sf(＋)，S_0，N(－)，Vp_0，Vv_0，IM_0，P_0，Z_0，TW(＋)，Hr1(M)，非治癒切除．poorly differentiated hepatocellular carcinoma，compact type，tw（－），n_0[2)]．

Fig. 1　Recurrent tumor was demonstrated at the edge of the remnant liver（S_4）on enhanced Computed Tomography Scan（white arrows）.

現病歴：残肝再発に対し内側区域切除術後，外来にて定期的検査を行っていたところ，1997年２月に上腹部腫瘤を触知した．腹部超音波・腹部CT検査にて腹腔内腫瘤を認め，超音波ガイド下穿刺細胞診の結果，肝細胞癌の腹膜再発が疑われ，再々入院した．

入院時現症：身長151cm，体重56kg，血圧150/80 mmHg，脈拍65/分・整，体温35.0°C，上腹部に鶏卵大の腫瘤を触知したが，肝は触知しなかった．

血液生化学検査所見：B・C・G型肝炎ウイルスは陰性で，腫瘍マーカーも含め異常所見を認めなかった．

＜2000年９月20日受理＞別刷請求先：白子　隆志
〒506-8550　高山市天満町3―11　高山赤十字病院外科

腹部CT検査所見：肝尾側・腹壁直下に，肝とほぼ同濃度で造影効果のある辺縁不整な直径約5cmの腫瘍を認めた（**Fig. 2**）.

腹部MRI検査所見：矢状断にて，CTと同部位に一致してT1，T2強調で，ともに低信号な腫瘤を認めた.

ガリウムシンチ所見：腹腔内には異常集積像を認めなかった.

以上の検査所見から肝細胞癌腹膜再発と診断し，全身麻酔下に開腹術を施行した.

手術所見：腹腔内に漿液性腹水貯留と大網および腸間膜に多数の播種性転移巣を認め，肝細胞癌腹膜再発と診断した．大網の手拳大腹膜播種巣を切除し，腹腔内化学療法を目的に腹腔リザーバーを骨盤内に留置した.

病理組織学的所見：腫瘍は大きさ12×7cm，表面不整で，割面は乳白色・比較的均一な腫瘍であった(**Fig. 3A**). 組織学的には明るい胞体を有し，比較的大型の細胞が充実性あるいは索状配列した腫瘍像で，1989年，1996年の肝細胞癌と同様の所見を呈していた（**Fig. 3B**）.

以上の肉眼的・組織学的所見より，肝細胞癌の腹膜再発と診断した.

術後経過：術後2週目より，マイトマイシンC（以下，MMC）の間歇的腹腔内投与（2～6mg/2週，計46mg)を約1年間と，UFT 400mg/日・PSK 2.0g/日の経口投与を約2年間継続した．この間，触診・画像上，腫瘍の増大は認めず，NCと効果判定した．しかし，1998年2月頃より汎血球減少症を合併し，腹腔内化学療法は中止した．また，患者の希望で腹腔リザーバーを4月に抜去した．骨髄穿刺検査では腫瘍細胞は確認されず，赤芽球系への分化が低く，薬剤性骨髄障害が疑われた．汎血球減少症は腹腔内化学療法中止後も持続したが，間歇的に赤血球輸血を行いながら，旅行などの趣味を行うことが可能で，外来通院で経過観察した．しかし，同年10月頃より腹部CT上，腹水貯留の増加が確認され，1999年6月より全身状態が悪化したため入院したが，9月に死亡した（**Fig. 4**）.

Fig. 2　Intraperitoneal tumor was demonstrated between the stomach and the transverse colon on enhanced Computed Tomography Scan（white arrows).

Fig. 3　Macroscopic findings：specimen was 12×7 cm in size, with rough surface in the greater omentum（A).
Microscopic findings：the tumor had large cells with bright cytoplasma and palisade formations as same histo-pathological findings as the hepatocellular carcinoma resecetd before（H. E.×100, B).

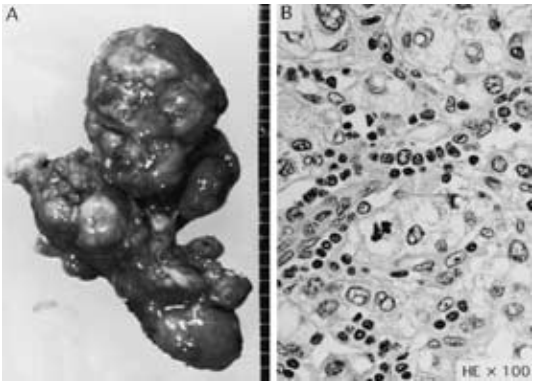

剖検所見：全身に黄疸，出血斑と3,200ccの腹水貯留を認めた．肝は鬱血し，多発性微小膿瘍を形成していたものの，肝内には再発・転移巣を認めなかったが(**Fig. 5A**)，腹膜・子宮・大腸・小腸に播種性転移巣を認めた(**Fig. 5B**). また，腹腔内リンパ節転移を認めず，骨髄は低形成であったが肝細胞癌の骨髄転移は認めなかった．主死因は，肝細胞癌の腹膜再発と多発性肝膿瘍によるDICと診断された．なお，腹腔内転移巣の病理組織学的所見では，腸間膜播種巣の変化は乏しかったが，子宮への転移巣は壊死性変化を伴っており，化学療法による組織学的治療効果はgrade Ib（**Fig. 6**）と診断された.

考　察

肝細胞癌（以下，本症）の腹膜再発は比較的頻度が低く，報告例も少ない．本症の再発形式で最も頻度が高いのが，局所再発の断端および肝内転移で全体の80.3%を占め，次いで血行性再発(肺7.4%，骨5.8%)である．これに対し，リンパ節再発は2.2%と低値で，腹

Fig. 4 The time course and it's findings of intraperitoneal chemotherapy and oral immuno-chemotherapy.

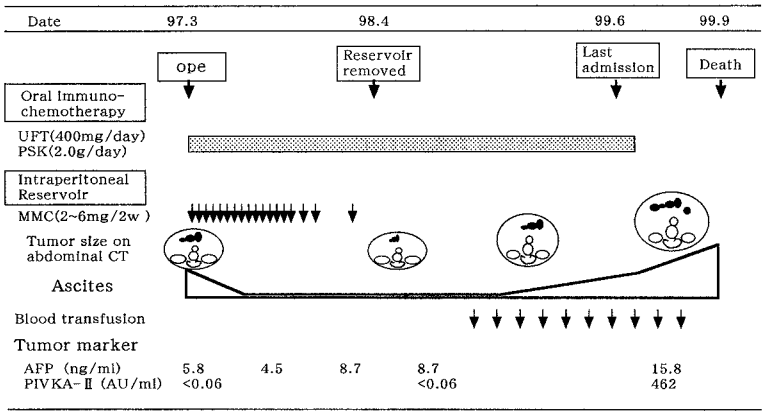

Fig. 5 The liver microscopically had no any other intrahepatic metastases, while multiple intrahepatic microabscesses on the autopsy (HE×10, A).
The findings of the autopsy revealed multiple intraperitoneal disseminated metastases in the intestine, colon, uterus and mesenterium (B).

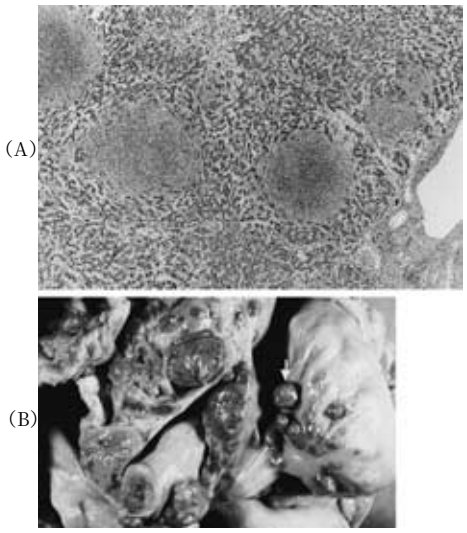

Fig. 6 Histological evaluation of drug response for peritoneal dissemination (HE×50, A) and uterine metastasis (HE×25, B).

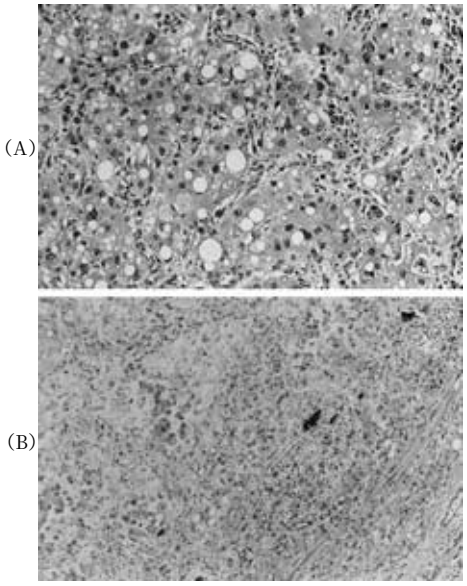

膜播種は1.3%とさらに低頻度である[1]．それゆえ，本症の腹膜再発を臨床の場で遭遇するのは比較的まれである．

腹膜播種の多くは，肝外性に発育した腫瘍が破裂し，それに伴い腹腔内に腫瘍細胞が散布されると考えられており，報告例の多くが過去に肝細胞癌破裂の既往を有している[3)~5)]．一方，初回手術時に腹膜播種を認めた例[6)]は別として，腹腔鏡下針生検後に腹膜播種を来した例[7)]や肝切除後に腹膜播種を来した例では[8)~11)]，診断操作・手術操作に何らかの腫瘍細胞散布があった可能性が推察される．

腹膜再発までの期間は，41日[12)]から10年[10)]とさまざまであるが，長堀ら[5)]は，肝内再発例よりも遅く出現す

る傾向があると報告している．しかしこれらは，腹膜再発が本症の一般的な再発形式でないため，残肝再発を中心にフォローアップされる場合が多く，また腹膜再発の診断が腹水細胞診や画像診断のみでは困難などの理由で，確定診断が遅れる可能性が推察される．

腹膜播種の形成は，第1段階で原発巣が漿膜を穿破して腹膜に散布され，第2段階では腫瘍細胞が腹膜へ着床し，第3段階で腹膜下組織へ浸潤して播種巣を形成するステップが考えられている[13]．肝癌破裂時や肝切除時の散布は，すでに第2段階であると考えられるが，散布された腫瘍細胞が必ずしも腹膜播種を形成するとは限らず，腫瘍細胞の持つ転移能などの生物学的悪性度と，宿主側の免疫能とのバランスで播種が形成されるか否かが決まるものと考えられている．またNakashimaら[14]は，232例の肝癌患者の病理解剖所見から，腹膜自体が肝細胞癌の発育に適切な環境でないことが，腹膜播種症例の少ない原因の一つと推察し報告している．一方，長堀ら[5]は癌抑制遺伝子であるnm23遺伝子の発現性を検討した結果，腹膜播種症例では発現が低下しており，他の悪性疾患[15)〜17)]同様nm23が転移・腹膜播種成立に関与している可能性を示唆している．

治療は，開腹時に腹腔内温熱・化学療法[12]や術後の全身化学療法[11]などが試みられているが，一般的には腹膜再発症例の手術後の予後は極めて不良である．腹膜播種巣の外科的切除に関しては，減量手術目的で切除された症例で，腫瘍数が4個以下の症例では術後播種性再発がみられなかったとの報告[4]もあり，症例を選択しての播種巣切除により，生存期間の延長とQOLの改善が期待される．自験例では，初回手術後7年目に残肝再発し内側区域切除を行ったが，この時期に既にミクロレベルの腹膜播種があった可能性は否定できない．しかし，翌1997年の腹膜再発時に再々開腹し，減量手術目的で播種巣を可及的切除し，初回手術後使用したMMC，PSK，UFTなどによる術後腹腔内化学療法および経口免疫化学療法などの集学的治療を選択・施行した．その結果，外来通院にてQOLを保ちながら約30か月間の生存が可能であった．すなわち，外来にて腹腔リザーバーよりMMC 2mgを2週に1回反復投与したが，この間臨床症状および画像診断上，腹水増量や腹部膨満などの所見を認めなかった．剖検所見では，腹腔リザーバーが留置されていた骨盤腔内の子宮転移巣における壊死性変化が観察されたことより，腹腔内化学療法は局所的にせよ効果があったものと推察された．しかしながら，腹腔内全体にその効果が反映されなかったことは，カテーテル周囲の癒着や被膜形成による薬物動態に偏りがあったものと推察され，今後，投与法の再検討が必要であると考えられた．また，自験例では腹腔内化学療法が原因と考えられる薬剤性骨髄障害を合併しており，汎血球減少症が遷延したことにより，外来とはいえ赤血球輸血を長期間継続しなければならなかったことは，今後，化学療法の副作用軽減の点で検討すべき課題であると考える．

以上の結果，肝細胞癌術後に発生した腹膜再発症例でも，単純に予後不良と決めつけることなく，QOLを保ちながら外科的減量手術と免疫化学療法を含めた集学的治療を施行すれば，長期生存できる可能性が示唆されるので，是非試みるべき治療法と考え報告した．

文　献

1）日本肝癌研究会：原発性肝癌に対する追跡調査第10報，肝臓　**34**：805―813, 1993
2）日本肝癌研究会：臨床・病理　原発生肝癌取扱い規約．第3版．金原出版，東京，1992, p14―28
3）太田宏信, 野本　実, 尾崎俊彦ほか：肝細胞癌の腹腔内破裂に関する臨床的検討．日消病会誌　**84**：690―697, 1987
4）宮本正章, 須藤峻章, 河村正生ほか：肝癌自然破裂後, 腹膜播種にて再手術を施行した一例. 外科治療　**67**：116―119, 1992
5）長堀　薫, 松田政徳, 奥田純一ほか：破裂性肝細胞癌に対する肝切除成績とその再発形式．肝臓　**38**：232―237, 1997
6）馬場秀文, 渡辺稔彦, 板野　理ほか：初回手術時に腹膜播種を認めた肝外発育低分化型肝細胞癌の1切除例．臨外　**54**：543―547, 1999
7）西出喜弥, 山門享一郎, 金　巨光ほか：肝細胞癌の腹膜播種に対しTAEを施行した1例．臨放線　**38**：1583―1585, 1993
8）上田幹子, 滝　吉郎, 高安　隆ほか：肝細胞癌切除後に孤立性腹腔内転移をきたした2症例．日消外会誌　**26**：1271―1275, 1993
9）蒔田富士雄, 鴨下憲和, 小林光伸ほか：肝細胞癌切除術後の肝外転移例の検討．日消外会誌　**32**：2219―2223, 1999
10）片田竜司, 山田有則, 斉藤泰博ほか：術後10年目に腹膜播種にて初回再発した肝細胞癌の1例．臨放線　**43**：519―522, 1998
11）森　尚秀, 西田峰勝, 岡　正朗ほか：切除後早期に播種性転移をみた有形性肝細胞癌・胆管細胞癌混合型の1例．肝臓　**39**：845―850, 1998
12）虫明寛行, 小橋雄一, 野村修一ほか：術後急速に腹壁再発をきたした肉腫様変化を示す肝細胞癌の1例．日消外会誌　**31**：2240―2244, 1998

13）米村　豊：腹膜播種に関係する遺伝子群．米村豊編.「腹膜播種」．ヘルス出版，東京，1995, p34―70
14）Nakashima T, Okuda K, Kojiro M et al：Pathology of hepatocellular carcinoma in Japan, 232 consecutive cases autopsied in ten years. Cancer **51**：863―877, 1983
15）Nakayama T, Ohtsuru A, Nakao K et al：Expression in human hepatocellular carcinoma of nucleotide diphosphate kinase, a homologue the nm23 gene product. J Natl Cancer Inst **84**：1349―1354, 1992
16）白子隆志, 佐治重豊, 深田代造ほか：早期胃癌におけるPCNA，laminin，nm23，c-erbB-2のリンパ節転移高危険因子に関する検討．日消外会誌 **30**：8―14, 1997
17）木村成道：日本癌学会シンポジウム・癌転移の分子機構とその制御―転移関連遺伝子と悪性化-Nm23/NDPキナーゼと癌転移. 癌と化療　**20**：332―337, 1993

A Case of Long-term Survival following Peritoneal Dissemination of Hepatocellular Carcinoma after a Hepatectomy performed 8 Years previously

Takashi Shiroko[1], Naoki Yokoo[1], Yasuhito Kitakado[1], Manabu Futamura[2], Shigeru Mori[2], Takami Fukui[2] and Kiyohisa Okamoto[3]
Departments of Surgery[1] and Pathology[3], Takayama Red Cross Hospital
Second Department of Surgery, Gifu University School of Medicine[2]

Peritoneal dissemination of hepatocellular carcinoma（HCC）is rare, and its prognosis is extremely poor. A case of long-term survival after postoperative adjuvant immuno-chemotherapy for peritoneal dissemination of HCC and the autopsy findings are reported. A 71-year-old woman who underwent a lateral segmentectomy for HCC in 1989, and a medial segmentectomy for an HCC recurrence in 1996 was admitted to our hospital after she identifed tumor in her abdomen. Fine needle aspiration cytology was performed, and peritoneal recurrence of HCC was suspected. A laparotomy was performed, and ascites and several metastatic nodules were identified in the greater omentum and mesenterium. The metastatic nodules were suspected to have arisen from the peritoneal dissemination of HCC. An intraperitoneal infusion of Mitomycin C via an intraperitoneal reservoir was given for about one year, and the prescription of UFT and PSK was continued until the last admission. Although the patient died 30 months after her 3rd operation, she was able to be treated on an outpatient basis and maintain a good quality of life for more than 27 months. No intrahepatic metastases or indications of a progressive disseminated tumor were found at the time of autopsy. This may suggest that it is possible to live for a long term under a good quality of life by a reduction surgery of tumors and adjuvant chemotherapy, even if peritoneal dissemination has arisen from HCC.

Key words：hepatocellular carcinoma, peritoneal dissemination, adjuvant immuno-chemotherapy

〔Jpn J Gastroenterol Surg 33：1915―1919, 2000〕

Reprint requesst：Takashi Shiroko　Department of Surgery, Takayama Red Cross Hospital
3-11 Tenman-cho, Takayama City, 506-8550 JAPAN