日消外会誌　33（12）：1925～1929，2000年

症　例

CHOP 療法で 2 年以上 CR を得ている巨大腸間膜原発悪性リンパ腫の 1 例

函館赤十字病院外科，北海道大学腫瘍外科[1)]，札幌病理学研究所[2)]
吉田　秀明　　枝澤　　寛　　野納　邦昭
鎌田　　剛　　加藤　紘之[1)]　　近藤　信夫[2)]

予後不良とされる腸間膜原発悪性リンパ腫の 2 年生存中の 1 例を報告した．術前診断には，X 線 CT と^{67}Ga シンチが有用であるが，確定診断には^{67}Ga シンチ取り込み部位の生検が必要である．症例は42歳の男性．約 3 年前から臍部の腫瘤に気づいていたが放置していたところ，次第に増大してきたために近医を受診し，腹部巨大腫瘍として紹介された．臍を中心とした長径約18cm の表面平滑，可動性のある弾性硬の腫瘤を触知した．腹部 CT 検査では椎体上に内部均一な15×10cm の腫瘍を認めた．^{67}Ga シンチでは，腹部 CT 検査上の腫瘍部位に一致した著明な取り込みを認めた．腸間膜原発の悪性リンパ腫を強く疑い，開腹生検の結果，B 細胞型濾胞型悪性リンパ腫 small cleaved cell type と診断された．CHOP 療法を20か月間に10クール行い CR が得られ治療開始後 2 年目の現在，再燃の徴候なく経過中である．

はじめに

腸間膜原発悪性リンパ腫は全悪性リンパ腫の約0.12～1.85%とまれな疾患であるが[1)2)]，予後は不良である．小川ら[3)]の本邦報告例20例の集計によると，1 年以上の生存は 3 例に過ぎず，半数以上が 1 年以内に死亡している．また，長谷川ら[4)]の51例の集計では，予後記載のあった25例中完全切除し得なかった11例では 9 例が 2 年以内に死亡している．われわれは開腹生検による確定診断後，20か月間に CHOP 療法を10クール行い，2 年間 CR を維持している症例を経験したので報告する．

I. 症　例

患者：42歳，男性

主訴：腹部腫瘤

既往歴：特記事項なし．

現病歴：3 年前から臍部の腫瘤に気づいていたが，腹痛，通過障害などの症状がなかったため放置していた．しかし，次第に増大してきたため近医を受診し，腹部巨大腫瘍として当科に紹介された．

現症：体格中，眼瞼結膜に貧血，黄疸を認めず．腹部に臍を中心とした長径約18cm の表面平滑，可動性のある弾性硬の腫瘤を触知する．圧痛や通過障害は認めなかった．体表リンパ節は，両側鼠径部に小豆大のリンパ節を各数個ずつ触れたが，頸部，鎖骨上窩，腋窩のリンパ節は触知されなかった．

血液生化学検査：LDH が519IU/*l* とわずかに上昇していたが，他の検査値は，赤血球数500万/mm^3，Hb 14.1g/dl，Ht 43.1%，白血球数5,700/mm^3，血小板数26.3万/mm^3，総蛋白7.3g/dl，電解質 Na 140mEq/*l*，K 4.0mEq/*l*，Cl 107mEq/*l*，BUN 18.2mg/dl，Cr 1.2 mg/dl，といずれも正常値を示した（**Table 1**）．

尿検査：糖（－），蛋白（＋），潜血（±），ウロビリノーゲン（±）

腹部 CT 検査：単純撮影で椎体上に内部均一な15×10cm の腫瘍を認めた．大動脈，下大静脈は腫瘍に取り囲まれていた．また，上腸間膜動脈は上下を腫瘍に挟まれ，いわゆる sandwich sign を呈していた．両側腎盂

Table 1　Labolatory findings on admission

RBC 500 × 10^4/mm^3, Hb 14.1g/dl, Ht 43.1%,
WBC 5,700/mm^3, Plt 26.3 × 10^4/mm^3
T.P. 7.3g/dl, GOT 18 IU/*l*, GPT 20 IU/*l*, LDH 519 IU/*l*,
CPK 107 IU/*l*, s-Amylase 84 IU/*l*, BUN 18.2mg/dl,
Cr 1.2mg/dl, Na 140mEq/*l*, K4.0mEq/*l*, Cl107 mEq/*l*,
Ca 4.8mEq/*l*, CRP 0.07mg/dl

＜2000年 9 月20日受理＞別刷請求先：吉田　秀明
〒060-8638　札幌市北区北15条西 7 丁目　北海道大学腫瘍外科

の拡張を認め，尿管は外側に圧排されている．小腸も外側に圧排されていたが，通過障害を示唆する腸管の拡張は認めない（**Fig. 1**）．

^{67}Ga シンチ：腹部中央，腹部 CT 検査所見上の腫瘍と一致した大きなアイソトープの取り込みを認めた．両側鼠径部には明らかな取り込みを認めなかった（**Fig. 2**）．

腹部血管造影 X 線検査：腹腔動脈，上腸間膜動脈，下腸間膜動脈の選択的造影を行った．上腸間膜動脈が腹側に伸展されていたが，血管の encasement はなく，栄養血管や腫瘍濃染も認められなかった．

以上から，腸間膜原発の悪性リンパ腫を強く疑った．組織型を決定するために開腹生検を行うこととし，ガリウムシンチで強い取り込みを認めた腹部腫瘍から標本を採取した．

なお，消化管造影 X 線検査は行わなかった．

病理組織所見：濾胞構造をとる異型リンパ細胞の密な増殖を認め，B 細胞型濾胞型悪性リンパ腫 small cleaved cell type と診断された（**Fig. 3**）．

Fig. 1　Abdominal X-ray CT scanograms.
The superior mesenteric artery (arrow) is in the huge iso-density tumor（sandwich sign）. Ascites cannot be found.

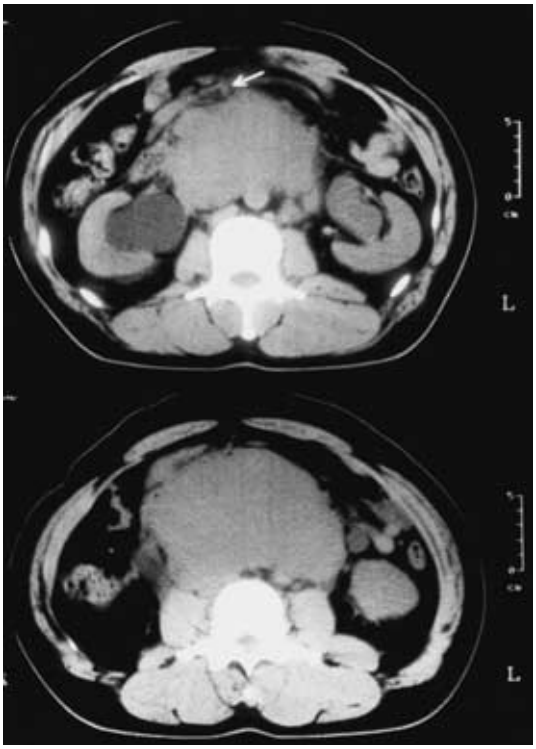

Fig. 2　^{67}Ga scintigram
A significant RI uptake is observed in the center abdomen. It agrees with the huge tumor in X-ray CT scanograms.

術後経過：化学療法として CHOP 療法を20か月間に10クール行った．**Fig. 4**，**Fig. 5**はそれぞれ 7 クール終了時と10クール終了時に撮影した **Fig. 1**と同一スライスの腹部 CT 像である．7クール終了時で腫瘍の縮小率は74.6%，10クール終了時には下大静脈と腹部大動脈間に2×1cm の soft density mass として認められる程度，縮小率98.7%まで著明に縮小した．両側腎盂の拡張も消失している．患者は CHOP 療法開始から 2 年を経た現在，再燃の徴候なく社会復帰している．なお，全経過を通して両側鼠径部のリンパ節に変化は認められない．

II. 考　察

腸間膜原発悪性リンパ腫は全悪性リンパ腫の約0.12～1.85%とまれな疾患である[1)2)]．わが国では長谷川ら[4)]が51例を集計しているが，それによると，男女比はほぼ 2：1 で男性に多く，小児を除く平均年齢は約50歳となっている．約90%の症例は腹部腫瘤を自己触知することで発見されている．本症の組織型は消化管の悪性リンパ腫と同様に B 細胞型が多い．そのうち diffuse small lymphocytic lymphoma（DSL）と follicular

Fig. 3 Histopathological findings.
(1) A massive proliferation of lymphoid cells and a follicular formation are shown. (H-E staining, ×20)
(2) High magnification view of Fig. 3-(1). Pathological diagnosis is small cleaved cell type B-cell lymphoma. (H-E staining, ×200)

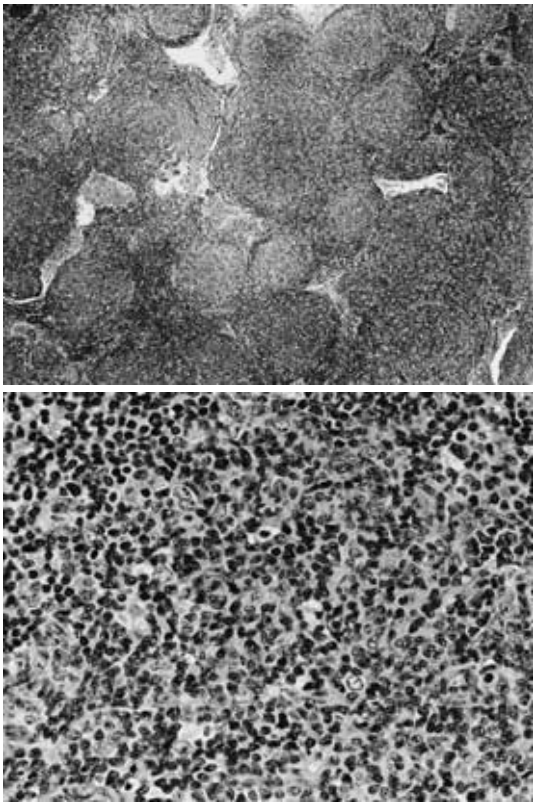

Fig. 4 Follow-up X-ray CT scanograms after seven courses of CHOP.
The reduction rate is 74.6%.

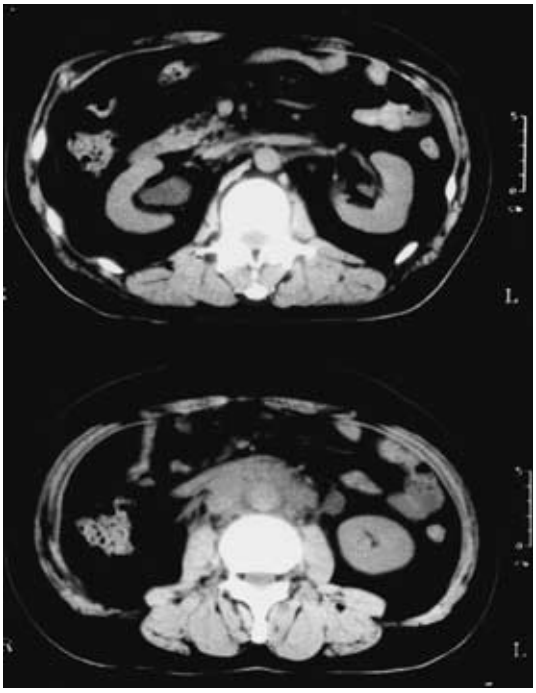

lymphoma の small cleaved cell type（FSC）および mixed type（FM）は低悪性度群とされ，比較的予後良好である．一方，本邦における B 細胞型リンパ腫の大半を占める diffuse large cell lymphoma は中等度悪性度群である．

血液生化学検査は LDH の軽度上昇を認める以外に特異的所見は乏しい．画像診断では，腹部超音波検査や腹部 CT 検査が有用とされ，腹部大動脈や下大静脈を取り囲むように存在する大きな腫瘍として描出される．ことに腹部 CT 検査では，腫瘍が上腸間膜動静脈と周囲脂肪組織を背腹から挟んだ sandwich sign は本症に特徴的と言われている．^{67}Ga シンチでは，腫瘍の局在に一致した高濃度の集積像を呈する．なお，血管造影では hypovacular で，栄養血管も不明なことが多い[5]．

われわれの症例では，上記の画像診断上の特徴をすべて満たすことから腸間膜原発悪性リンパ腫を強く疑ったが，最終診断は開腹生検によらなければならなかった．なお，本例は両側鼠径部のリンパ節生検でも診断できた可能性があるが，ガリウムの集積が認められなかったことから陰性の結果が懸念され，その場合，診断に遅れをきたすと判断し，より確実な部位として開腹生検を選択した．

本症の外科的腫瘍切除の適応は An Arbor 病期分類 I 期であるが，腫瘍が大きい場合や II 期では上下腸間膜動静脈・大動脈・下大静脈・尿管などとの位置関係から完全切除は困難であり，かつ大量の腸切除となることが予想されることから外科的侵襲は最小限にとどめるべきである．III・IV 期は外科切除の適応とはならない．いずれの病期においても，非ホジキンリンパ腫は非接続性の進展様式をとることから，外科的切除単独ではなく化学療法や放射線治療が考慮されるべきと考える．

化学療法は CHOP を基本とし，最近は比較的短期間

Fig. 5　Follow-up X-ray CT scanograms after ten courses of CHOP.
Only a small soft density mass is seen between the IVC and the Aorta.

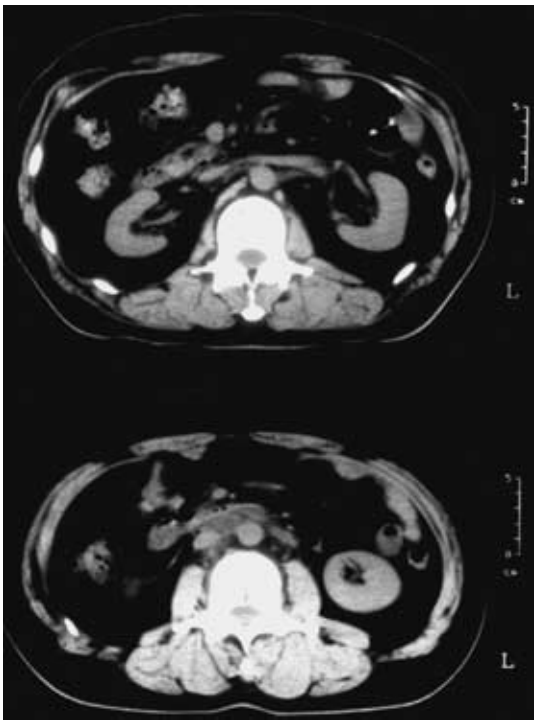

のうちに4〜5クールを施行し，CRを目指す方法が好成績との報告がある[6]．

本症の予後は不良である．長期生存としては，浅井ら[2]が小腸合併切除と化学療法を行ったが再発し5年3か月後に死亡した症例を報告している．また，小川ら[3]が76歳男性で初回手術後の残存小腸壊死により，小腸亜全摘・右半結腸切除を行った例が4年生存を得たと報告しているが，同時に行った本邦報告例20例の集計によると，完全切除例で1年以上の生存は3例に過ぎず，半数以上が1年以内に死亡している．予後不良の原因は，腫瘤が相当大きくなるまで自覚症状に乏しく，発見時に進行したものが多いためとされるが，症例数が少なく組織型や化学療法の検討が不十分であり，詳細は不明である．

われわれの症例は，術前検査から悪性リンパ腫を強く疑ったが，An Arbor病期分類II期で完全切除困難と判断し，侵襲は小開腹による生検にとどめ，すみやかに化学療法を開始した．さらに確定診断後20か月間にCHOP療法を10クール行い，2年目の現在，CRを維持している．副作用なく反復して化学療法が施行できたこと，悪性リンパ腫のうちでは予後のよい濾胞型リンパ腫small cleaved cell typeであることが長期生存の一因と考えられた．これから本症の治療にあたっては，病型あるいは腫瘍の局在部位によっては外科的完全切除がかならずしも必要ではない例があることを示唆するものと考えられた．

文　献

1）村山直弘：腸間膜原発と考えられる悪性リンパ腫の2例．医療　**36**：41—47, 1982
2）浅井貞宏, 鬼塚康徳, 谷岡　一ほか：腸間膜悪性リンパ腫．別冊日本臨床，領域別症候群シリーズ11．日本臨床社，東京，1996, p146—148
3）小川東明, 太田道雄, 佐々木宏之ほか：腸間膜原発悪性リンパ腫の1例．手術　**48**：119—123, 1994
4）長谷川久美, 植竹広之, 河原寛人ほか：腸間膜原発悪性リンパ腫の1例．日臨外医会誌　**58**：1878—1882, 1997
5）松本浩次, 渡辺　心, 児島邦明ほか：腸間膜原発悪性リンパ腫の1例．日臨外医会誌　**60**：3015—3018, 1999
6）檀　和夫：G-CSF併用CHOP療法．内科　**80**：471—473, 1997

A Case of Malignant Lymphoma of the Mesentery

Hideaki Yoshida, Hiroshi Edasawa, Kuniaki Yanoh, Tsuyoshi Kamada,
Hiroyuki Katoh[1] and Nobuo Kondo[2]
Dept. of Surgery, Hakodate Red Cross Hospital
The Surgical Oncology, Division of Cancer Medicine, Hokkaido University Graduate School of Medicine[1]
Laboratory for Diagnostic and Surgical Pathology, Sapporo[2]

A 42-year-old man who had first noticed a tumor around the navel three years earlier was admitted because the tumor had grown larger. Abdominal X-ray CT scanograms revealed a large iso-density tumor 15 cm×10 cm in size on the abdominal aorta. It was also visualized as an area of significant RI uptake on a Ga^{67} scintigram. We suspected a malignant lyphoma of the mesentery and performed open laparotomy to obtain a tissue specimen. The diagnosis was B-cell type follicular lymphoma (small cleaved cell type). Chemotherapy with ten cycles of CHOP was given, and the patient is still doing well two years later.

Key words：malignant lymphoma of mesenterium, CHOP

〔Jpn J Gastroenterol Surg 33：1925—1929, 2000〕

Reprint requests：Hideaki Yoshida Surgical Oncology, Division of Cancer Medicine, Hokkaido University graduate School of Medicine
N-15, W-7, Kita-ku, Sapporo, 060-8638 JAPAN