日消外会誌　33（12）：1930～1934，2000年

症　例

腹腔内腫瘤として発見された回腸カルチノイドの１例

岸和田徳洲会病院外科，同　放射線科*，同　病理**
牧本伸一郎　新保　雅也　仲本　剛
上江洲朝弘　園村　哲郎*　筑後　孝章**

症例は67歳の男性．腹部膨満感と腹痛にて来院し，下腹部に腫瘤を触知したので精査のため入院となった．腹部超音波検査，CT，MRI にて腸間膜内に径4.0cm の腫瘤を認め，上腸間膜動脈造影では淡い濃染像を示した．小腸造影では境界が明瞭な径1.8cm の隆起性病変がみられた．手術所見では回腸末端部に粘膜下腫瘍を認め，腸間膜内の径4.0cm の腫瘤が腸間膜を捲き込むように発育していたので，約100cm の回腸を切除した．回腸には径0.2cm から径1.8cm に及ぶ８か所の粘膜下腫瘍が見られた．病理検査では回腸の腫瘍はすべてカルチノイド腫瘍でうち２か所では浸潤が漿膜下層まで及び，腸間膜の腫瘤はリンパ節転移であった．Chromogranin 染色が強陽性で，電子顕微鏡では多数の神経分泌顆粒を認めた．回腸カルチノイドはまれな疾患であるが自験例は多発し，原発巣より大きいリンパ節転移をきたし腹腔内腫瘤として触知され発見の契機となった．

はじめに

消化管のカルチノイドは粘膜層深部の内分泌細胞から発生し，粘膜下腫瘍の形態をとることが多い上皮性の腫瘍である．回腸カルチノイドはまれな疾患であるがリンパ節，肝などに高い転移率を示すと報告されている[1]．今回，食後の腹部膨満感，腹痛にて来院し，原発巣よりはるかに大きいリンパ節転移をきたした多発性の回腸カルチノイドの１例を経験したので報告する．

症　例

患者：67歳，男性

主訴：腹部膨満感，腹痛

既往歴：50歳時より高血圧症にて内服治療中．

家族歴：特記すべきことなし．

現病歴：1998年11月７日頃より食後の腹部膨満感が出現し，しだいに腹痛も伴うようになったので11月13日に入院となった．

入院時現症：身長167cm，体重65kg．栄養状態は良好で，貧血，黄疸なく，腹部は平坦，軟であるが下腹部に腫瘤を触知した．腫瘤は軽度の圧痛と可動性を認めた．

入院時検査成績：血液検査で Hb 11.6g/dl と軽度の貧血を認めた．腫瘍マーカーは CEA 1.1ng/ml，CA 19-9 16U/ml と共に正常範囲内であった．血中セロトニン，尿中5-HIAA の測定は行っていなかった．

腹部超音波検査：腸間膜内に径4.0cm の類円形の hypoechoic mass が認められた．

腹部 computed tomography（CT）検査：右総腸骨動脈の腹側に軽度の enhancement を受ける径4.0cm の境界明瞭な腫瘤があり中心部に enhancement の弱い部分がみられた（**Fig. 1**）．

腹部 magnetic resonance imaging（MRI）検査：T1強調冠状断像では腹部の正中に境界明瞭な径4.0cm の腫瘤が見られ，筋肉と比べて iso intensity を示して

Fig. 1　Enhanced CT scan showed a well defined mass 4.0cm in diameter（arrow）.

＜2000年９月20日受理＞別刷請求先：牧本伸一郎
〒596-8522　岸和田市磯上町4―22―38　岸和田徳洲会病院外科

いた．腫瘤の周囲には放射状に拡がる線状構造物が見られ，拡張した小腸が取り囲んでいた（**Fig. 2**）．

小腸造影検査：回腸末端に径1.8cm の境界が明瞭な隆起性病変が認められた（**Fig. 3**）．

腹部血管造影検査：上腸間膜動脈造影では回腸動脈および回結腸動脈の末梢近くに淡い腫瘍濃染像が見られ，同部位の動脈には屈曲蛇行，拡張，壁不整などの所見が認められた（**Fig. 4**）．

以上より小腸粘膜下腫瘍（悪性リンパ腫，悪性線維性組織球腫，神経原性腫瘍など）とその腸間膜内リンパ節転移，もしくはそれぞれ異なった腫瘍の存在を疑って手術を施行した．

手術所見：中下腹部の正中切開にて腹腔内に入った．回腸末端部の腸間膜内に径4.0cm の球形，白色の腫瘤があり腸間膜を捲き込むように発育していた．その周囲の回腸は拡張し浮腫が見られ，屈曲が著明であったが，腫瘤に近接した回腸には粘膜下腫瘍を認めた．腸間膜の引き攣れた部分を含めて約100cm の回腸を切除し，同時に局所リンパ節の郭清を行った．

摘出標本所見：回腸の粘膜面にはわずかに膨隆する径0.2cm から径1.8cm までの粘膜下腫瘍を 8 個認め，そのうち 2 個は径1cm 以上であった．腸間膜内にある腫瘤は径4.0cm で表面は白色であるが，割面は充実性で淡い褐色調を呈していた（**Fig. 5a，b**）．

病理組織学的所見：回腸腫瘍のうち径1cm 以上の 2 個は腫瘍細胞が粘膜下層を中心として発育し，浸潤が筋層，漿膜下層にかけて拡がり深達度は ss であったが，径1cm 未満の 6 個は深達度 sm であった．腫瘍は大小不同の類円形核と微細な好酸性顆粒をもつ細胞が胞巣状，索状を呈し（**Fig. 6a**），一部では腺管様，ロゼット様を呈していた（**Fig. 6b**）．また腫瘍細胞は keratin 染色陽性，chromogranin 染色強陽性（**Fig. 6c**），S-100 染色陰性を示したのでカルチノイドと診断した．腸間膜内の腫瘤は硝子化を伴った増生する結合組織に囲まれており，回腸の病変と同様の異型細胞の増殖が見ら

Fig. 2 T1-weighted MRI showed an iso intensity mass（arrow）with a radiating pattern of linear intensities emanating from the mass. The mass was surrouded by the dilated small intestine.

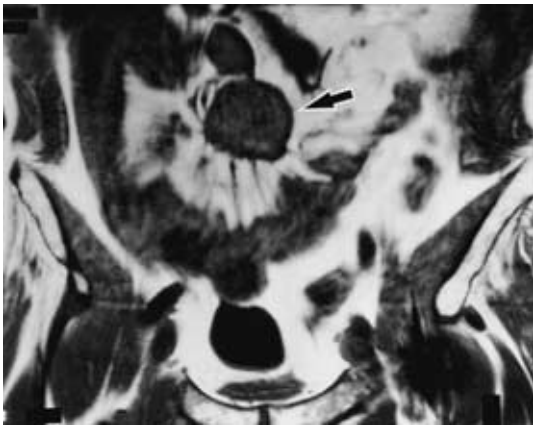

Fig. 3 Small bowel radiography showed a protruding lesion like a submucosal tumor in the terminal ileum（arrow）.

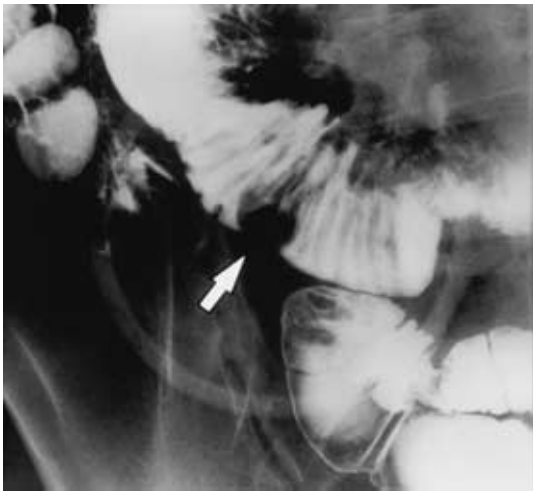

Fig. 4 Superior mesenteric arteriogram showed a hypovascular tumor stain（arrows），ileal and ileocolic arteries showed kinking，irregularity at the distal branches.

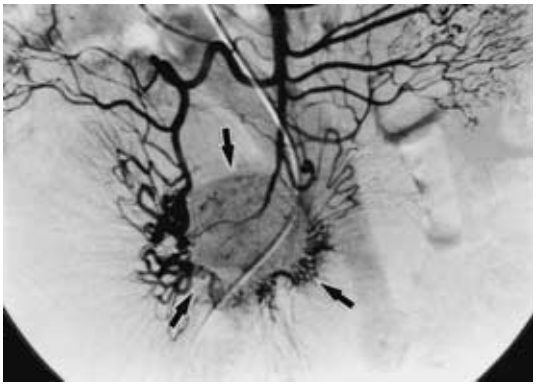

Fig. 5　(a) Surgically resected specimen showed three main submucosal tumors (black arrows) in the terminal ileum and the mesenteric tumor (white arrows).
(b) Shematic illustration of the resected specimen.

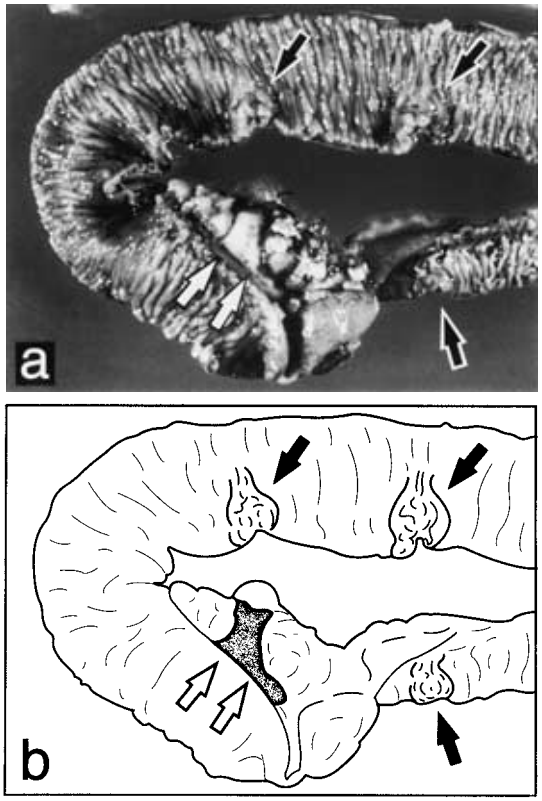

れ，辺縁部ではリンパ濾胞の形成も見られたことより回腸腫瘍のリンパ節転移と考えられた．リンパ節転移は１個のみであった．また電子顕微鏡では細胞質内に200～250nm の神経分泌顆粒が多数認められた（**Fig. 6d**）．

術後経過：経過は良好で術後17日目に軽快退院となった．術後18か月の現在再発の徴候は見られていない．

考　察

カルチノイドの名称は1907年 Oberndorfer[2]が癌腫に類似した特異な組織像を有し，異型性が低く緩除に発育する腫瘍として提唱した．

好発部位は欧米では虫垂，小腸，直腸の順に多いとされているが，我が国では曽我[3]の消化管カルチノイド1,698例の統計によると直腸（36.2%），胃（26.7%），十二指腸（14.9%）の順であり，小腸は3.7%と少ない．また小腸の中では回腸終末部に好発するとされている[4]．

診断はカルチノイド腫瘍が粘膜下層に浸潤増殖するため内視鏡下に生検をしても確定診断が得られない場合も多く[5]，特に小腸では内視鏡検査が困難なことから術前診断率は4.8%と非常に低い[3]．また小腸カルチノイドではリンパ節，肝への転移が多く，転移率は53.1%であり直腸（17.9%），胃（33.7%），十二指腸（22.8%）に比べて高率である[1]．やはり早期診断が遅れ，腫瘍が増大し臨床症状が出現して初めて発見されるからと考えられている[5]．さらに小腸カルチノイドでは腫瘍が小さくても転移が認められ，Strodel ら[4]は径1cm以下でも７例中２例（29%）にリンパ節と肝に転移が認められたとしている．また，転移リンパ節が原発巣よりはるかに大きくなることがあり[5]，自験例もこのリンパ節転移を腫瘤として触知したことが発見の契機になった．

カルチノイドは臨床的にはカルチノイド症候群と呼ばれる特異な症状（顔面紅潮，下痢，喘息様発作など）を呈することで有名であるが，消化器系カルチノイド中の随伴率はわずか3.2%に過ぎない[1]．しかし小腸カルチノイドでは10.9%に認められたとしている[1]．一般的にカルチノイドではセロトニンなどの活性物質を産生しても肝で不活化されるためにカルチノイド症候群の頻度は低いが，肝転移の場合は産生された活性物質が肝静脈から直接体循環に入るためカルチノイド症候群を呈することが多いとされている[3)6)7]．小腸カルチノイドでは肝転移が多いことからカルチノイド症候群をきたす頻度が比較的高いと思われる．

カルチノイド腫瘍がリンパ節転移をきたしたり，腸間膜へ浸潤が及ぶと腸間膜の線維化が生じ，腸間膜の牽縮が起こり，これにより腸管のねじれや屈曲が生じるとされている[8]．また，CT 検査や血管造影検査で腫瘍から線状構造物が放射状に拡がる所見が特徴的とされているが[5)9]，Seigel ら[10]は腸間膜内の神経血管束であると報告している．自験例では MRI 検査で同様の所見が認められた．

血管造影ではカルチノイドは hypervascular な腫瘍とされているが[11]，自験例は腸間膜内の腫瘤が hypovascular であり術前診断としては，むしろ悪性リンパ腫，悪性線維性組織球腫，神経原性腫瘍などを考えていた．特に腸間膜内の腫瘤が小腸粘膜下腫瘍のリンパ節転移であるならば発生部位からみても悪性リンパ

Fig. 6 (a) Tumor cells were invasive with irregular nests and cords (H. E. stain, ×100).
(b) Gland like formation and Rosette formation were seen in some parts of the tumor (H. E. stain, ×50).
(c) Tumor cells showed positive chromogranin staining (immunohistochemical stain, ×50).
(d) Electron microscopic examination demonstrated numerous dense core granules in the cytoplasm of the tumor cells (×25,000).

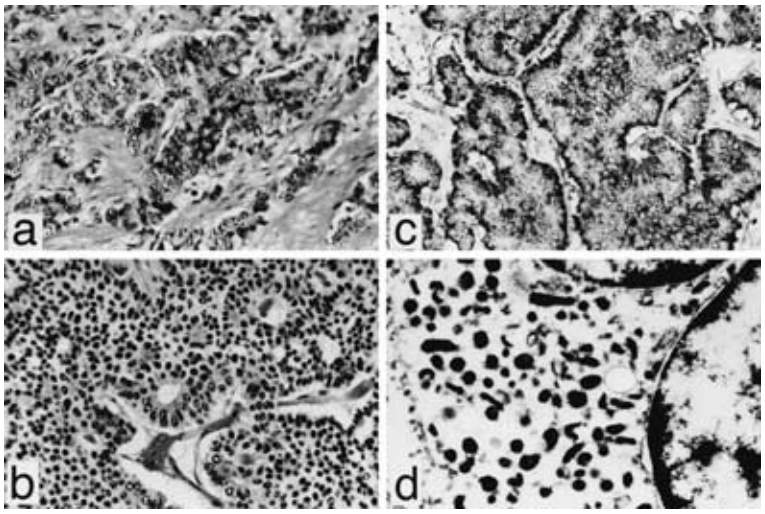

腫の可能性が高いと考えられた.

小腸での発生は回腸終末部に好発し, 約1/3の症例に多発病変がみられる[4)8)9)]. 自験例でも結果的に8個が認められ径0.5cm未満が4個, 0.5cm以上1.0cm未満が2個, 1.0cm以上2.0cm未満が2個であった. 特に術中迅速病理検査は重要であり, 自験例では行っていなかったがカルチノイドの診断が得られれば多発した腫瘍がないか小腸を十分に検索する必要がある. また自験例では大きい腫瘍ほど細胞浸潤および細胞異型が強くなっており, リンパ節転移は最も大きい腫瘍からの転移と考えられた.

小腸カルチノイドの治療に関しては腫瘍が小さくてもリンパ節転移の頻度が高く, 局所の切除のみでは不十分で小腸癌に準じたリンパ節郭清が必要であり, 肝転移を伴っている場合には転移巣の可及的切除を含めた治療を行うべきであるとされている[4)7)11)12)]. 自験例では回腸カルチノイドが多発していたことから遺残の可能性が考えられ, 残存小腸に対して小腸造影などによるfollow upが必要である. また, 腸間膜リンパ節に転移を認めたことより, 今後血中セロトニン, 尿中5-HIAAの測定と腹部リンパ節や肝への転移に関しても十分な経過観察が必要と考えられる.

文　献

1) 曽我　淳, 鈴木　力：カルチノイドとカルチノイド症候群. 日臨　**51**(増)：207―221, 1993
2) Oberndorfor S：Karzinode Tumoren des Dunndarms. Frankfurt Z Path **1**：426―432, 1907
3) 曽我　淳, 鈴木　力：消化管カルチノイド―診断と治療法の選択. 消外　**15**(増)：1061―1064, 1992
4) Strodel WE, Talpos G, Eckhauser F et al：Surgical therapy for small-bowel carcinoid tumors. Arch Surg **118**：391―397, 1983
5) 藤岡重一, 黒川　勝, 八木真悟ほか：リンパ節転移が発見の契機となった回腸カルチノイドの1例. 日臨外医会誌　**58**：2071―2074, 1997
6) 勝又伴栄, 五十嵐正広, 小林清典ほか：腸カルチノイド. 別冊　日本臨床　消化管症候群. 下巻. 日本臨床社, 大阪, 1994, p393―396
7) 谷口正次, 古賀和美, 指宿一彦ほか：肝およびリンパ節転移をきたした回腸カルチノイドの1例. 日消病会誌　**91**：1967―1972, 1994
8) 田村保明, 加藤法導, 谷口由輝ほか：腸間膜牽縮を伴った回腸カルチノイドの1例. 日消病会誌

87：2404―2409, 1990
9）山科哲朗, 竹内秀一, 枝沢　寛ほか：喘息様発作を伴い腸間膜に穿通をきたした回腸カルチノイドの１例．日消病会誌　**89**：1201―1206, 1992
10）Siegel RS, Kuhns LR, Borlaza GS et al：Computed tomography and angiography in ileal carcinoid tomor and retractile mesenteritis. Radiology **134**：437―440, 1980
11）安田聖栄, 野登　隆, 向井正哉ほか：腸重積症で発見された回腸カルチノイドの１例．日臨外医会誌　**56**：135―139, 1995
12）武藤　学, 佐々木高志, 池谷伸一ほか：腸閉塞が診断の契機となった回腸終末部カルチノイドの１例．胃と腸　**31**：119―126, 1996

A Case of Ileal Carcinoid Tumor Detected as an Intraperitoneal Mass

Shinichiro Makimoto, Masaya Shinbo, Takeshi Nakamoto, Asahiro Uezu,
Tetsuro Sonomura* and Takaaki Chikugo**
Department of Surgery, Radiology*, and Pathology**, Kishiwada Tokusyukai Hospital

A 67-year-old man was admitted to our hospital because of abdominal distention and pain. On physical examination, a mass was palpated in the lower abdomen. Ultrasonography, an abdominal CT scan, and magnetic resonance imaging revealed a mesenteric tumor 4.0 cm in diameter, and a superior mesenteric arteriogram showed a hypovascular tumor. Small bowel radiography depicted a submucosal tumor 1.8 cm in diameter with defined margins. At surgery, an ileal tumor was observed, and a mesenteric tumor 4.0 cm in diameter was noted close to the terminal ileum where the mesentery was retracted. Approximately 100 cm of the distal ileum was resected, and examination of the resected specimen revealed 8 ileal tumors ranging in size from 0.2 cm to 1.8 cm. Pathologically, the ileal tumors were diagnosed as carcinoid tumors, with a depth ss, and the mesenteric tuomor was identified as a metastatic lymph node. Chromogranin staining was strongly positive, and electron microscopic examination demonstrated numerous neurosecretory granules. Ileal carcinoid tumor is rare. In this case multiple synchronous tumors were observed, and the mesenteric tumor was much larger than the primary lesion and led to the detection of the primary carcinoid tumor.

Key words：ileal carcinoid, lymph node metastasis of ileal carcinoid

〔Jpn J Gastroenterol Surg 33：1930―1934, 2000〕

Reprint requests：Shinichiro Makimoto　Department of Surgery, Kishiwada Tokusyukai Hospital
4-22-38 Isonokamicho, Kishiwada, 596-8522 JAPAN