日消外会誌　34（6）：605～609，2001年

症例報告

黄色肉芽腫性胆嚢炎と胆嚢癌が併存した１例

鹿児島大学第２外科，同　第１病理*，生駒外科医院**
門野　　潤　　浜田　信男　　海江田　衛
石崎　直樹　　中村　　登　　福枝　幹雄
大井　恭代*　　生駒　　明**　　坂田　隆造

症例は69歳の女性．主訴は右季肋部痛，発熱．US，CT，MRI で胆嚢底部を中心とした嚢胞状病変を伴った壁肥厚と体部の隆起性病変が認められた．ERCP では総胆管結石と胆嚢管の途絶が認められた．血管造影で胆嚢底部の濃染が認められたが，胆嚢動脈の encasement などは認められなかった．以上より，胆嚢壁肥厚は黄色肉芽腫性胆嚢炎と診断されたが，胆嚢癌の併存も考えられた．全層胆嚢摘出術を行い，迅速組織診で胆嚢壁肥厚部は黄色肉芽腫性胆嚢炎，乳頭状腫瘍は深達度 mp の胆嚢癌と診断された．胆嚢，総胆管内に色素石が認められ，黄色肉芽腫性胆嚢炎の誘因と考えられた．永久標本の組織診でも同様の所見で，黄色肉芽腫性胆嚢炎は癌腫に波及しておらず，おのおの独立して発生していた．黄色肉芽腫性胆嚢炎の術前診断に腹部 US，CT，MRI が有効であったが，胆嚢癌との鑑別は困難であった．黄色肉芽腫性胆嚢炎では常に胆嚢癌を念頭に置いた慎重な術式の選択が望まれる．

はじめに

黄色肉芽腫性胆嚢炎は胆嚢内圧上昇により壁内に逸脱した胆汁を貪食した組織球を中心とした肉芽腫が形成される胆嚢炎の一亜型であるが，胆嚢癌との鑑別が困難で術式選択に難渋することが多い[1]．今回，われわれは胆嚢癌と併存した黄色肉芽腫性胆嚢炎の１例を経験した．おのおのの病変は独立して存在し，比較的まれな症例と思われ文献的考察を加えて報告する．

症　　例

症例：69歳，女性

主訴：右季肋部痛，発熱

家族歴，既往歴：特記すべきことなし．

現病歴：平成11年10月，右季肋部痛，発熱のため近医を受診した．腹部超音波検査で胆嚢壁の肥厚および乳頭状腫瘍を指摘され，精査加療目的にて当科へ紹介入院となった．

入院時現症：血圧110/70mmHg，脈拍85/分，体温36.6℃，眼瞼結膜に貧血はなかったが，眼球結膜に黄疸を認めた．腹部は右季肋下に鶏卵大の圧痛を伴う腫瘤を触知した．

入院時検査所見：AST，ALT，胆道系酵素が上昇し，T. bil 6.7mg/dl と閉塞性黄疸が認められた．白血球は正常範囲内であったが，CRP 11.4mg/dl と著明な炎症反応が認められた．腫瘍マーカーは CA19-9 215.5 U/ml，DUPAN-2 1,600U/ml，SPAN-1 95U/ml と異常高値を示した．

腹部超音波（US）所見：胆嚢の体部遊離腹腔側と頸部に腫瘤性病変（**Fig. 1a**）と，胆嚢底部を中心に一部低エコー病変を伴った壁肥厚が認められた（**Fig. 1b**）．

腹部 computed tomography（CT）所見：造影 CT で，胆嚢底部から体部にかけて低吸収病変を伴った著明な壁肥厚と（**Fig. 2a，b**）．体部遊離腹腔側に乳頭状病変が認められた（**Fig. 2b**）．

腹部 magnetic resonance imaging（MRI）所見：底部を中心とし T_1強調で低信号，T_2強調で高信号を示す嚢胞状病変を伴った壁肥厚と頸部に結石が認められた．体部の乳頭状病変の質的診断は困難であった．MRCP で pseudolumen 様所見を呈する嚢胞状病変が認められた（**Fig. 3**）．

内視鏡的逆行性胆管膵管造影（ERCP）所見：胆嚢管の途絶と左肝管に結石によると思われる陰影欠損が認められた．

超音波内視鏡（EUS）所見：胆嚢頸部の壁は連続性が保たれていたが，体部から底部は描出できなかった．

血管造影所見：胆嚢体部から底部にかけて造影後期に濃染が認められたが，胆嚢動脈に encasement などは認められなかった．

以上，画像所見では，胆嚢底部を中心とした壁肥厚は黄色肉芽腫性胆嚢炎が強く疑われた．しかし，乳頭状病変の存在と腫瘍マーカーの上昇が認められ，胆嚢癌の併存も考えられた．術中迅速組織診で診断後，拡大手術の是非を判断することとした．

手術所見：胆嚢は腫大し，大網，横行結腸肝彎曲部

＜2001年３月28日受理＞別刷請求先：門野　　潤
〒890-8520　鹿児島市桜ケ丘8―35―1　鹿児島大学第２外科

Fig. 1　Ultrasonography showed a papillary lesion in the gallbladder body（a. arrow）and an abnormal wall thickening with low echoic lesions in the fudus of the gallbladder（b. arrows）.

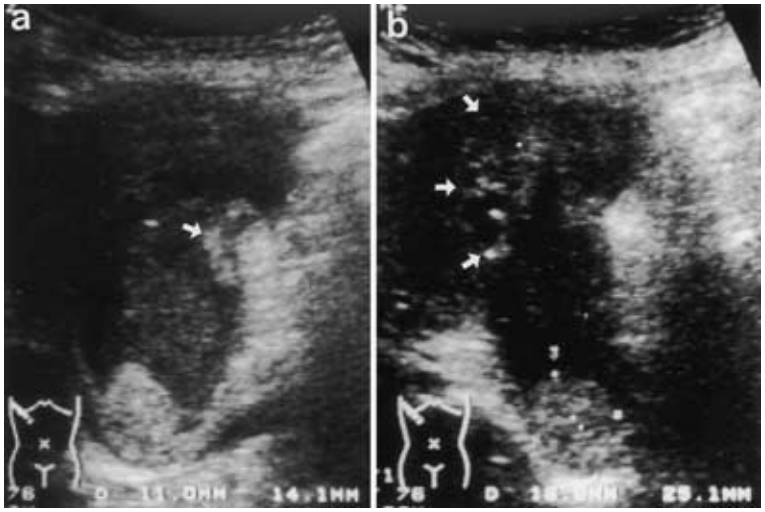

Fig. 2　Enhanced computed tomography showed a thickened gallbladdr wall with low density areas in the gallbladder（a, b. arrows）and a papillary tumor in the gallbladder body（b. arrowheads）.

Fig. 3　Magnetic resonance cholangiopancreaticography demonstrated " psuedolumen " like lesion of the gallbladder（arrow）.

と強固に癒着，肝十二指腸間膜へも炎症は波及していたが，全層胆嚢摘除術を施行しえた．胆嚢内腔は膿汁が充満し，黒色石が多数認められた．迅速組織診で体部から底部の壁肥厚は黄色肉芽腫性胆嚢炎と診断され，体部遊離腹腔側の乳頭状腫瘍は高分化腺癌，深達度 mp と診断された．郭清した$12b_{1,2}$のリンパ節腫脹は認められず，総胆管結石に対し総胆管切開切石術を付加し手術を終えた．総胆管内には胆泥と一塊となった粟粒大の色素石が数個認められた．

切除標本肉眼所見：胆嚢底部を中心に黄色の結節状の病変を伴った著明な壁肥厚と，体部遊離腹腔側に20 mm の乳頭状腫瘍を認めた（**Fig. 4**）．

病理組織所見：乳頭状腫瘍は高分化型管状腺癌，ly_0，v_0，pn_0で，壁深達度は mp であった（**Fig. 5a**）．一

Fig. 4 Resected gallbladder demonstrated a remarkable wall thickening with yellow nodules in the gallbladder fudus (arrowheads) and a papillary tumor in the gallbladder body (arrows). The lesion were hisotlogically diagnosed as XGC and gallbladder cancer, respectively.

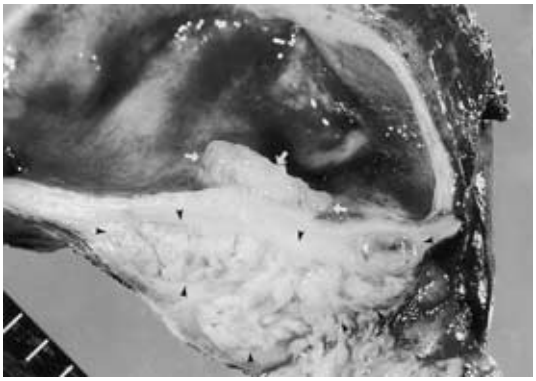

Fig. 5 Histopathological findings of the papillary tumor revealed a well-differentiated tubular adenocarcinoma (a. H.E. stain, ×33). Foamy cell infiltration in the thickened gallbladder wall (b. H.E. stain ×66).

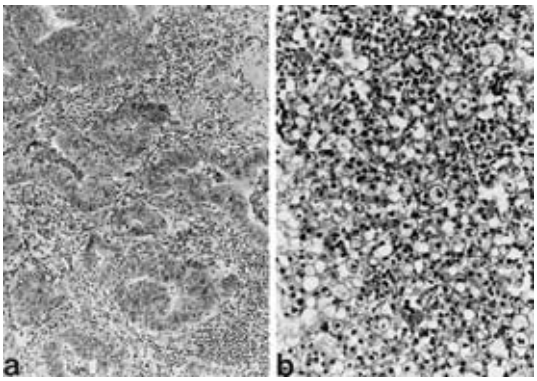

方，底部を中心とした壁肥厚部は著明な泡沫細胞の集簇に炎症細胞浸潤，線維化が混在し黄色肉芽腫性胆嚢炎と診断された(**Fig. 5b**)．癌腫の基部に黄色肉芽腫性胆嚢炎の波及は認められなかった．

術後経過は良好で，腫瘍マーカーはすべて正常化した．

考　察

黄色肉芽腫性胆嚢炎の発生頻度は，外科的胆嚢摘除症例の1.1～4.7%とされているが[1)~3)]，北川ら[1)]は小結節を含めると胆嚢炎症例の約10%，Yamaguchi ら[4)]は胆嚢癌103例中30例に黄色肉芽腫性胆嚢炎が認められたと報告しており決してまれな疾患ではない．

臨床上問題となるのは胆嚢癌との鑑別で，術前の画像診断が重要となる．US では肥厚した壁内に嚢胞様所見，平滑な内腔が認められ，一部の症例では high reflective mass として腫瘍陰影が描出されることが特徴とされている[5)]．EUS では粘膜層である第1層が保たれていることが癌との鑑別上有用であるとの指摘もある[6)]．CT では肥厚した胆嚢壁内の広範囲を低吸収結節が占めることが特徴的とされ[7)]，MRI では肥厚した胆嚢壁内に T_1強調で低信号，T_2強調で高信号を呈する嚢胞状所見を認めること，また MRCP で胆嚢壁内に嚢胞状の pseudolumen 様所見が認められることが本症の診断に有用であるとされる[8)]．血管造影では一定した見解は得られていない[1)]．良性疾患では胆嚢腺筋腫症も画像上，黄色肉芽腫性胆嚢炎と類似した所見を呈することがある．黄色肉芽腫性胆嚢炎は先行する急性胆嚢炎の既往，胆道造影での胆嚢造影陰性などが多く認められ鑑別は可能である．しかし，胆嚢腺筋腫症も胆嚢炎を併発すると XGC と同様の所見を呈する可能性もあり鑑別が困難となろう．本症例では，US で体部から底部にかけた壁肥厚および低エコー病変が指摘され，CT，MRI も黄色肉芽腫性胆嚢炎に矛盾しない所見であった．北川ら[1)]は造影 CT で粘膜面の一様な濃染像も黄色肉芽腫性胆嚢炎の特徴としてあげており，本症例の乳頭状病変は腫瘍性病変として鑑別すべきであった．しかし，黄色肉芽腫性胆嚢炎は乳頭状病変より頸部側まで及んでいたこと，黄色肉芽腫性胆嚢炎でカリフラワー状に突出した病変を伴う症例[9)]も報告されており，画像診断で癌との鑑別はできなかった．黄色肉芽腫性胆嚢炎の術前の確定診断に経皮経肝胆嚢針生検や胆汁吸引による細胞診，膿汁の証明が有用であるとの報告もあるが[10~12)]，播種の可能性もあり，癌合併の疑いがあれば慎重な適応選択が必要である．また，本症例のように癌腫が遊離腹腔側に存在すると生検は困難であり，術中迅速診が重要となる．悪性所見がでたならば，進行度に沿い肝切除も念頭に置いた根治術を目指すべきである．本症例も底部を中心とした壁肥厚が悪性であれば肝 S_{4a}+S_5切除，D2郭清を行う予定であった．しかし，癌腫が遊離腹腔側に局在し，壁深達度も mp で早期癌と考えられたこと，総胆管から総肝管まで十分郭清したが，$12b_{1,2}$のリンパ節への転移は認められず，総胆管切開切石術を付加し手術を終えた．

現在，黄色肉芽腫性胆嚢炎の発癌の母地としての可能性は否定的である[13)]．一方，胆嚢癌に黄色肉芽腫性胆嚢炎を併発する例も少なくないとの報告もある[4)]．本症例も組織上，癌腫と黄色肉芽腫性胆嚢炎の連続性はなく，また胆石嵌頓が胆嚢閉塞の原因であり，おのおの独立して発症したと考えられた．癌と併存した XGC は検索しえた限り，邦文誌での報告例は自験例を含め15例で，術前より両病変とも診断しえた症例はな

Table 1　Reported cases with XGC and gallbladder cancer

Case	Author	Age/Sex	Preoperative diagnosis	Frozen pathology	Location of cancer	Operative procedure	GS	Depth of invasion	Cause of XGC	Prognosis
1	Kitagawa[1]	no mention	no mention	no mention	no mention	no mention	no mention	no mention	no mention	dead
2	Kitagawa[1]	no mention	no mention	no mention	no mention	no mention	no mention	no mention	no mention	dead
3	Kitagawa[1]	no mention	no mention	no mention	no mention	no mention	no mention	no mention	no mention	dead
4	Shibata[2]	63/F	cholecystitis	inflammatory change	body	cholecystectomy	＋	ss	GS	alive
5	Shibata[2]	73/F	cholecystitis	inflammatory change GB ca(mp)	body	cholecystectomy	＋	mp	no mention	alive
6	Shibata[2]	79/F	cholecystitis	inflammatory change	body～fundus	cholecystectomy	＋	ss	GS	7m, dead
7	Tanabe[14]	78/F	cholecystitis, GB ca	no mention	neck	cholecystectomy	no mention	ss	Ca	no mention
8	Nishi[15]	74/F	cholecystitis	benign lesion	body	cholecystectomy	＋	m	GS	1.5y, alive
9	Matsumoto[16]	65/M	GB Ca	XGC GB ca	neck～cystic duct	extended cholecystectomy resection of extrahepatic bile duct	＋	ss	Ca	1y, alive
10	Ito[17]	no mention	no mention	no mention	no mention	no mention	＋	no mention	Ca	no mention
11	Ogawa[18]	69/F	XGC	no mention	no mention	cholecystectomy	＋	no mention	no mention	no mention
12	Shimizu[19]	58/M	GB Ca, CBD Ca	no mention	cystic duct	extended cholecystectomy resection of extrahepatic bile duct	no mention	no mention	Ca	no mention
13	Amano[20]	58/M	GB Ca, CBD Ca	no mention	cystic duct	extended cholecystectomy resection of extrahepatic bile duct	no mention	mp	Ca	3y, alive
14	Watanabe[21]	75/F	XGC	no mention	no mention	laparoscopic cholecystectomy	no mention	mp	no mention	no mention
15	Present case	69/F	XGC	XGC GB ca(mp)	body	full thickness cholecsytectomy	＋	mp	GS	1y, alive

GB Ca : Gallbladder cancer, XGC : xanthogranulomatous cholecystitis, GS : Gall stone, Ca : cancer, CBD Ca : common bile duct stone

かった．癌併存は術中迅速診6例中3例のみに診断され，残る9例は術後永久組織診で診断されている(**Table 1**)．したがって術前に黄色肉芽腫性胆嚢炎と診断されても，腫瘍性病変が疑われる部位が存在すれば，癌を念頭に置いた術前検査，ならびに術中迅速診を含めた術式の選択，また，早急な全割による病理診断が重要である．

文　献

1) 北川　晋, 中川正昭, 山田哲司ほか：黄色肉芽腫性胆嚢炎の臨床病理学的検討．日外会誌　**91**：1001―1010, 1990
2) 山際裕史：胆嚢疾患の臨床病理 XI．胆嚢における Xanthogranuloma の意義．臨病理　**4**：381―384, 1989
3) 柴田　高, 高見元敞, 藤本高義ほか：Xanthogranulomatous cholecystitis と胆嚢癌―特に合併3例を中心に―．胆と膵　**12**：1041―1046, 1991
4) Yamaguchi K, Enjoji M：Carcinoma of the gallbladder. A clinicopathology of 103 patients and a newly proposed staging. Cancer **62**：1425―1432,

1988
5) Bluth EI, Katz MM, Merritt CRB et al：Echographic findings in xanthogranulomatous cholecystitis. J Clin Ultrasound **7**：213—214, 1979
6) 名取志保, 瀧本　篤, 遠藤　格ほか：胆嚢癌との鑑別が困難であった黄色肉芽腫性胆嚢炎の1例．胆と膵　**18**：593—596, 1997
7) Chun KA, Ha HK, Yu ES et al：Xanthogranulomatous cholecystitis：CT features with emphasis on differentiation from gallbladder carcinoma. Radiology **203**：93—97, 1997
8) 斉藤雅之，綿引　元，河合　隆ほか：MRCPにて"pseudolumen様"所見が描出された黄色肉芽腫性胆嚢炎の1例．胆と膵　**17**：947—952, 1996
9) 渋谷宏行，阿部章彦，恩村雄太：Xanthogranulomatous cholecystitis-41例の臨床病理学的検討—．胆と膵　**5**：185—190, 1984
10) 柴田　高, 高見平敞, 藤本高義ほか：経皮経肝胆嚢針生検にて術前に確定診断しえたXanthogranulomatous cholecystitisの1例. 胆と膵　**14**：557—561, 1993
11) Shukla S, Krishnani N, Jain M et al：Xanthogranulomatous cholocystitis. Fine needle aspiration cytology in 17 cases. Acta Cytol **41**：413—418, 1997
12) Yoshida J, Chijiiwa K, Shimura H et al：Xanthogranulomatous cholecystitis versus gallbladder cancer：Clinical differentiating factors. Am Surg **63**：367—371, 1997
13) Lopez JI, Elizalde JM, Calvo MA：Xanthogranulomatous cholecystitis associated with gallbladder adenocarcinoma. A clinicopathologic study of 5 cases. Tumori **77**：358—360, 1991
14) 田辺　博，渡辺　進，橋本高志ほか：胆嚢癌とXanthogranulomatous cholecystitisの同時合併の1例．胆と膵　**13**：1127—1131, 1992
15) 西　敏夫, 大島　聡, 川崎勝弘ほか：胆嚢癌を合併した黄色肉芽腫性胆嚢炎の1例．臨外　**52**：1371—1374, 1997
16) 松本耕太郎, 清水周次, 山口幸二ほか：胆嚢頸部癌を併存した黄色肉華腫性胆嚢炎（xanthogranulomatous cholocystitis）の1例．日消外会誌　**31**：2354—2358, 1998
17) 伊藤久美子, 秦　温信, 大沢昌平ほか：黄色肉芽腫性胆嚢炎7例の検討．日臨外会誌　**59**：496—500, 1998
18) 小川吾一, 光吉　貢, 内田隆寿ほか：黄色肉芽腫性胆嚢炎と胆嚢癌の合併した1例．日消病会誌　**87**：1608, 1990
19) 清水敦哉, 浜田　実, 白木克哉ほか：胆嚢管癌に合併した黄色肉芽腫性胆嚢炎の1例．肝臓　**30**（suppl）：128, 1989
20) 天野信一：黄色肉芽腫性胆嚢炎を合併した胆嚢管癌の1例．日臨外医会誌　**53**：344, 1992
21) 渡辺博之, 坂井潤太, 大坪公士郎ほか：早期胆嚢癌の依存した黄色肉芽腫性胆嚢炎の1例．Endosc Forum for digest dis **14**：227, 1998

Coexistence of Xanthogranulomatous Cholecystitis and Gallbladder Cancer
—A Case Report—

Jun Kadono, Nobuo Hamada, Mamoru Kaieda, Naoki Ishizaki,
Noboru Nakamura, Mikio Fukueda, Yasuyo Ooi*, Akira Ikoma** and Ryuzo Sakata

Second Department of Surgery, and First Department of Pathology*,
Kagoshima University, Ikoma Geka Hospital**

Xanthogranulomatous cholocystitis is an uncommon condition difficult to differentiate preoperatively from gallbladder cancer. We report a rare case of xanthogranulomatous cholocystitis（XGC）combined with gallbladder cancer in a 69-year-old Japanese woman. Diagnostic imaging, including ultrasonography（US）, computed tomography（CT）and magnetic resonance imaging（MRI）disclosed a thickened gallbladder wall with multiple cystic lesions in the fundus of the gallbladder. A papilary tumor was also seen in the body of the gallbladder. Endoscopic retrograde cholangiography showed cystic duct obstruction. Angiography displayed a hypervascular lesion in the gallbladder. Under a tentative diagnosis of XGC and/or gallbladder cancer, we conducted full-thickness cholecystectomy. Intraoperative frozen sectioning of the resected gallbladder revealed XGC in the fudus and a well-differentiated tubular adenocarcinoma confined to the proper muscular layer in the papillary lesion. Pigment stones existed in both gallbladder and common bled duct. Since the cancer was histologically free of XCG, the two were considered to have developed independently. US, CT, and MRI were useful in diagnosing XGC, but it was difficult to differentiate cancer from XGC preoperatively. Thus, in all cases in which XGC is initially diagnosed, the possible coexistence of carcinoma should be suspected and surgical procedure be carefully considered based on histological examination of intraoperative frozen sections.

Key words：xanthogranulomatous cholecystitis, gallbladder cancer

〔Jpn J Gastroenterol Surg 34：605—609, 2001〕

Reprint requests：Jun Kadono　Second Department of Surgery, Faculty of Medicine, Kagoshima Univerity
8-35-1 Sakuragaoka, Kagoshima City, 890-8520 JAPAN