日消外会誌　34（8）：1299～1302，2001年

症例報告

多発性肝転移に対し肝動注療法が奏功した胃扁平上皮癌の1症例

新潟大学医学部第1外科，新潟県立加茂病院外科*
ファルコバイオシステムズ関越病理部**
丸田　智章　　中村　茂樹*　　島田　寛治*　金子　　博**　畠山　勝義

多発性肝転移に対し肝動注療法が奏功した胃扁平上皮癌の1例を経験したので報告する．症例は65歳の女性．心窩部不快感，食欲不振で受診し，胃癌および多発性肝転移と診断された．1998年7月8日に胃全摘術および膵尾部，脾合併切除と肝動注リザーバー留置が行われた．組織診断で扁平上皮癌と診断された．pT2，sH1，sP0，pN2，cM0，Stage IVであった．大彎リンパ節，腹腔動脈周囲リンパ節に扁平上皮癌の転移を認めたが，脾門部リンパ節には腺癌の転移を認め，組織発生として腺癌の扁平上皮化が考えられた．胃切除後肝転移に対して肝動注療法を施行し，CRと判定した．新たな肝転移の出現や他部位への転移もなく術後2年9か月で健在である．

はじめに

胃原発の扁平上皮癌は極めてまれな疾患であり，その頻度は0.1%程度とされ[1]，その肝転移についての報告はさらに少ない[2)～4)]．今回，我々は胃体部に発生し多発性肝転移を伴う胃扁平上皮癌を経験した．原発巣切除後，多発性肝転移に対して肝動注療法を施行しCRが得られたので，若干の文献的考察を加えて報告する．

症　例

患者：65歳，女性

主訴：食欲不振，心窩部不快感

既往歴：特記すべきこと無し．

家族歴：弟が胃癌で死亡．

現病歴：平成10年6月中旬より食欲低下を認め，7月3日に当院を初診した．

入院時現症および検査：理学的所見には特記すべき異常を認めなかった．

血液生化学検査で貧血，白血球増多と血清鉄の低下を認めた．CRPは軽度上昇していた．腫瘍マーカーはCEAが4.9ng/ml，CA19-9が32U/mlと正常範囲であった．Squamous cell carcinoma antigenは測定しなかった．

上部消化管造影X線検査：胃上部に2型の腫瘍が見られた．食道には特に異常を認めなかった．

上部消化管内視鏡検査：胃上部後壁に7cmの2型の腫瘍を認め，生検で扁平上皮癌と診断された（**Fig. 1**）．前庭部には隆起性病変が見られ，生検で過形成性ポリープと診断された．

腹部CT検査：肝両葉に最大径2.8cmの辺縁がring状に造影される低吸収域を数個認めた．他臓器に異常所見はなく，明らかなリンパ節腫大は認めなかった（**Fig. 2A，B**）．

以上より胃扁平上皮癌および多発性肝転移と診断し，7月8日に手術を施行した．

手術所見：胃上部に腫瘍があり，膵尾部に直接浸潤していた．肝右葉頂部に直径3cm大の肝転移を2個触知した．小彎リンパ節，大彎リンパ節に転移を認めた．腹膜播種はなく，sT4，sN1，sH1，sP0，cM0，Stage IVと診断した．手術は胃全摘術および膵尾部，脾合併切除を行った．肝転移に対しては皮下埋込型動注リザーバーを留置し，動注カテーテルの先端は固有肝動脈起始部においた．胆嚢は摘出した．

切除標本所見：胃上部後壁に7.5×5.5cmの2型の腫瘍があり，食道との連続性はなかった．胃下部に1.7×1.2×0.5cmのIsポリープがあった．

病理組織所見：扁平上皮癌で腺癌成分は認めなかった．深達度SS，IFNβ，ly2，v2だった（**Fig. 3A，B**）．主病変部と食道粘膜の間には組織学的に正常な胃粘膜を有し，胃原発と考えられた．また胃下部のポリープ

＜2001年4月25日受理＞別刷請求先：丸田　智章
〒951-8510　新潟市旭町通1―757　新潟大学医学部第1外科

は高分化型管状腺癌で，深達度 m，ly0，v0であった．大彎リンパ節，腹腔動脈周囲リンパ節に扁平上皮癌の転移があり，脾門リンパ節には腺癌の転移があった（**Fig. 4**）．pT2，pN2，sH1，sP0，cMo，Stage IV であった．

Fig. 1　Endoscopic finding.

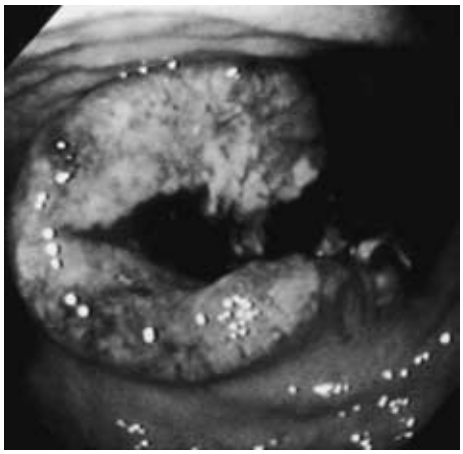

術後経過：術後はカルボクリン末，tegafur. uracil の経口投与と，7月21日より Mitomycin（MMC）4mg を肝動注用リザーバーより注入し，以後外来にて2〜4週間に１回の肝動注療法を施行した．平成11年３月からは MMC 4mg，flurouracil 500mg とした．平成10年12月の CT で肝転移は消失し，CR と判定した．平成12年２月８日まで計22回の肝動注を行い，それぞれの注入総量は88mg，4,500mg となった．肝転移の新たな出現もなく肝動注療法を中止した．術後２年９か月の現在，奏功期間２年３か月で肝転移再発や他部位の再発兆候なく，健在である．

考　察

胃原発の扁平上皮癌は1895年に Röring[5]が最初に報告し，日本では1930年に内藤[6]が報告している．第40回胃癌研究会アンケート[1]によれば扁平上皮癌は胃癌の0.09%と報告されている．しかし，かつては病変の大勢を占めるものをその組織型としていたが，胃癌取扱い規約[7]によるすべてが扁平上皮癌より構成されているものに限ると，これまで20数例が報告されているにすぎない[8]．

胃原発扁平上皮癌の組織発生については，種々の説

Fig. 2　Abdominal computed tomography showed A）multiple liver metastases at preoperation. B）liver metastases were reduced 3 months（upper）and 14months（lower）after operation).

A　　B

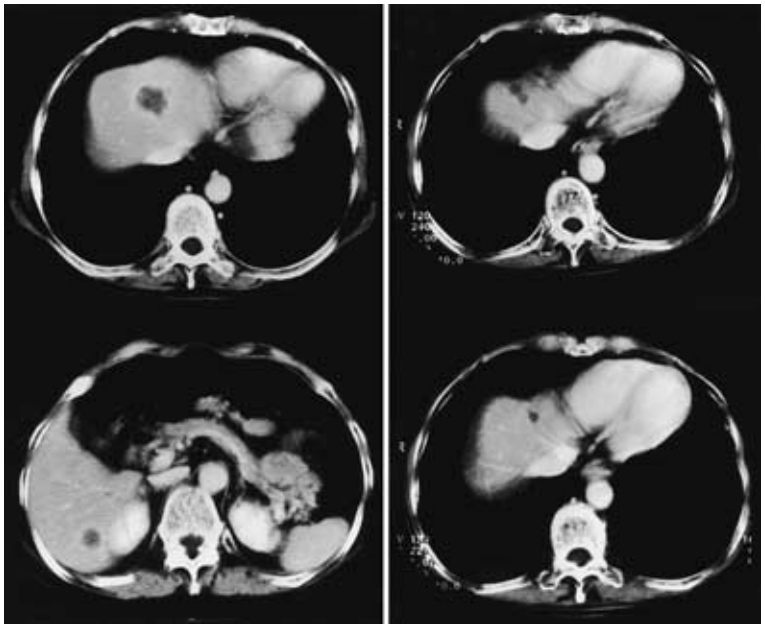

Fig. 3　Histological examination showed A) keratinizing cell masses with pearl fermation and B) the presence of intercellular bridges. That was typical for squamous cell carcinoma. There was no construction of adenocarcinoma.（H & E, A)：×100, B)：×600）

A

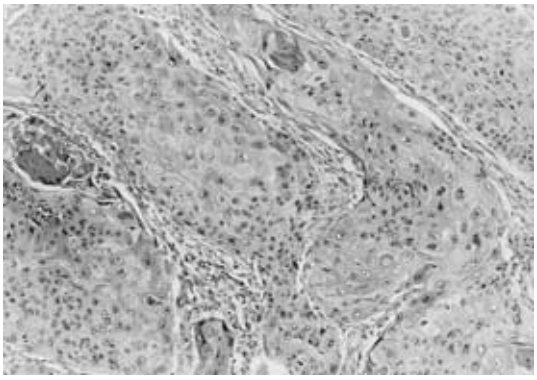

B

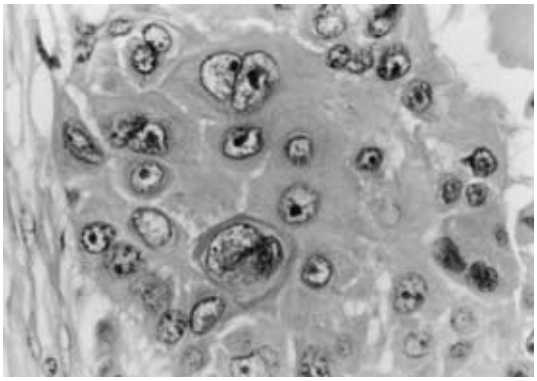

が挙げられているが，大きく次の４つに分けられる．1．異所性扁平上皮由来[9)10)]，2．胃粘膜の扁平上皮化生由来[11)]，3．胃粘膜未分化基底細胞由来[12)]，4．腺癌の扁平上皮癌化由来[13)14)]である．我々の症例では，極めて少数の粘液陽性細胞があったが，原発巣に腺癌成分はなかった．主なリンパ節転移も扁平上皮癌であったが，脾門リンパ節に腺癌の成分を認めた．主病変とは別に前庭部に高分化腺癌が見られたが，m 癌で脈管侵襲もないことから，これの転移とは考えにくく，一方，腺癌の扁平上皮化生はそれほど珍しくないこと[15)]，これまで報告されている扁平上皮癌および腺扁平上皮癌のほとんどが大きな腫瘍を形成していること，早期癌がほとんど見られないことから，腺癌の扁平上皮化が

Fig. 4　Figure showed the lymph node of splenic hilum（H & E, ×100）. There was a few of metastasis of adenocarcinoma. However, the metastases of the lymphnodes in gastroepiploic and in surrounding area of the celiac artery demonstrated findings of squamous cell carcinoma.

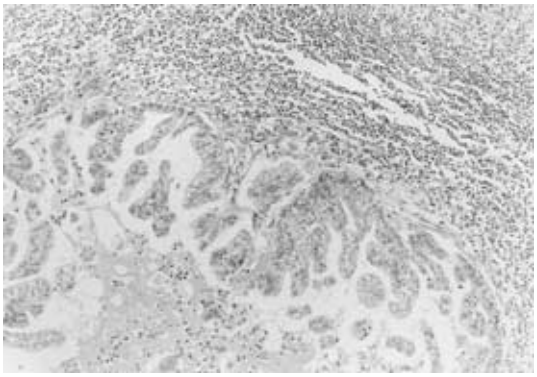

強く考えられ，この転移であると考えられた．

胃癌の肝転移に対する肝動注療法は奏功率30～70数％，1年生存率も20～40％程度との報告も多く[16)～18)]，中には長期生存例も報告されているが[19)]，まだ十分に満足のいくものではない．また，これらのデータは通常の腺癌の肝転移に対する治療についての結果であり，胃扁平上皮癌の肝転移についての報告は少ない．黒瀬ら[3)]は肝転移を伴う胃扁平上皮癌に対し胃切除および etoposide，adridamychin，cisplatin を用いた肝動注療法を行い，肝転移巣に PR が得られたと報告している．小出ら[2)]も胃扁平上皮癌の肝転移に対し胃切除後に肝動注療法を施行し効果があったと報告している．野村ら[4)]は全身化学療法，放射線療法と肝動注療法を行い原発巣のみに PR が得られたとしている．今回の症例では原発巣を切除し，肝転移巣に対し MMC と fluorouracil の肝動注療法を施行した．肝転移は消失し，術後２年９か月で新たな転移巣も見られず健在である．胃原発扁平上皮癌のほとんどが進行癌であり，病期も進んだものが多いので，その予後は比較的不良とされているが，本症例のように肝動注療法などの集学的治療法が有効な症例もあるので施行すべきと考える．

文　献

1）星　和夫，羽生丕，竹下公夫ほか：特殊胃癌型―第40回胃癌研究会アンケート調査報告―．日癌治療会誌　**18**：2112―2124, 1983

2）小出直彦, 梶川昌二, 小池祥一郎ほか：胃原発扁平上皮癌の肝転移に対する動注化学療法により胆嚢炎および硬化性胆管炎を併発した１例．日消病会誌　**92**：146―151, 1995
3）黒瀬匡雄, 金重啓三, 浜崎啓介ほか：胃体部に発生した胃原発偏平上皮癌の一例．日臨外医会誌　**53**：103―108, 1992
4）野村直樹, 坂本　隆, 酒井　剛：放射線, 化学療法が奏功した胃扁平上皮癌の１例．Endosc Forum digest dis **11**：196―200, 1995
5）Rörig R：Primares Cancroid des Magen. Inaug. Diss. in Thesis. Wurzbarg, P Scheiner, 1895
6）内藤豊助：胃ニ原発セル扁平上皮癌ノ1例. 日消病会誌　**39**：431―444, 1930
7）日本胃癌研究会編：胃癌取扱い規約. 第13版. 金原出版，東京，1999
8）野澤　寛，平野　誠，村上　望：胃扁平上皮癌の１例．臨外　**52**：119―122, 1997
9）Altshuler JH, Shaka JA：Squamous cell carcinoma of the stomach. Review of the literature and report of a case. Cancer **19**：831―838, 1966
10）Won OH, Farman J, Krishnan MN et al：Squamous cell carcinoma of the stomach. Am J Gastroenterol **69**：594―598, 1978
11）Boswell JBT, Helwig EB：Squamous cell carcinoma and adenoacanthoma of the stomach. Cancer **18**：181―192, 1965
12）Wood DA：Adenoacanthoma of the pyloric end of the stomach. A consideration of its histogenesis and a report of two cases. Arch Pathol **36**：177―189, 1943
13）佐野量造：胃疾患の臨床病理．医学書院，東京，1974, p77―81
14）Mori M, Iwashita A, Enjoji M：Squamous cell carcinoma of the stomach：Report of three cases. Am J Gastroenterol **81**：339―342, 1986
15）山際裕史, 吉村　平, 富山浩基ほか：胃癌におけるSquamous Change．癌の臨　**29**：1721―1726, 1983
16）荒井保明：肝動注化学療法．画像診断　**16**：1413―1420, 1996
17）梨本　篤, 土屋義昭, 佐々木寿英ほか：胃癌肝転移に対する埋め込み式リザーバーを用いた動注化学療法．癌と化療　**25**：1402―1405, 1998
18）富　喜一, 足立尊仁, 長尾成敏ほか：胃癌及び大腸癌肝転移例に対するリザーバーを用いた間欠的動注化学療法の治療成績．癌と化療　**25**：1397―1401, 1998
19）今本治彦, 山崎憲司, 管　和臣ほか：胃癌術後多発性肝転移に対するMitomycin C, Pirarubicinの肝動注療法にて長期生存を得た１例．癌と化療　**25**：1419―1421, 1998

Squamous Cell Carcinoma of the Stomach with Multiple Liver Metastases：A Case Report

Tomoaki Maruta, Shigeki Nakamura*, Kanji Shimada*,
Hiroshi Kaneko** and Katsuyoshi Hatakeyama
The First Department of Surgery, Niigata University School of Medicine
Department of Surgery, Niigata Prefectural Kamo Hospital*
Department of Pathology, Falco Biosystems Kanetsu**

We report a case of squamous cell carcinoma of stomach with multiple liver metastases. The patient was a 65-year-old woman with epigastralgia and appetite loss. Gastric cancer in the upper body of the stomach and multiple liver metastases were diagnosed. Total gastrectomy and perigastric lymph node dissection with caudal pancreatectomy and splenectomy were performed. Mitomycin C and fluorouracil were infused through the hepatic artery with a subcutaneous reservoir. The histological examination demonstrated squamous cell carcinoma. There was no evidence of adenocarcinoma in the main tumor. However, a few of the lymph node metastases showed adenocarcinoma. The pathogenesis of squamous cell carcinoma of the stomach might be squamous differentiation in a pre-existing adenocarcinoma. Liver metastases were reduced by hepatic arterial infusion. The patient is doing well 33 months after operation.

Key words：squamous cell carcinoma of stomach, hepatic arterial infusion, multiple liver metastases

〔Jpn J Gastroenterol Surg 34：1299―1302, 2001〕

Reprint requests：Tomoaki Maruta　First Department of Surgery, Niigata University School of Medicine
1-757 Asahimachi-dori, Niigata-City, 951-8510 JAPAN