日消外会誌　34（9）：1400～1404，2001年

症例報告

前腸からの発生が示唆された食道・胃にまたがる噴門部消化管重複症の１例

高山赤十字病院外科，同　病理*

田中　千弘　横尾　直樹　北角　泰人　白子　隆志
福井　貴巳　吉田　隆浩　浦　克明　濱洲　晋哉
岡本　清尚*

病理組織学的検査にて，前腸からの発生が示唆された食道・胃にまたがる噴門部消化管重複症の１手術例を経験したので報告する．症例は35歳の女性．検診の上部消化管透視で，噴門部直下後壁の粘膜下腫瘍を疑われた．腹部US・CT・MRI検査では，食道壁・胃壁に接する約5cm大の単房性嚢胞性病変を認めた．超音波内視鏡検査・^{99m}Tcシンチグラム所見より，胃重複症の術前診断にて手術を施行した．腫瘤は，食道・胃の両方にまたがり，約2×1.5cmの範囲で壁を共有していた．迅速病理検査にて，胃重複症の確定診断を得，悪性所見を認めなかったため，腫瘤核出術に留めた．術後は順調に経過し，何らの消化器愁訴もなく退院となった．内容液中のCEA・CA19－9値は高値を示したが，細胞診の結果はclass Ⅰであった．病理組織学的検査では，内壁に幽門腺類似構造を含む上皮と，その下層に平滑筋層を認めた．上皮成分には線毛円柱上皮も認められ，前腸からの発生が示唆された．

はじめに

消化管重複症の発生部位として，食道や胃は共に比較的まれな部位として報告されている[1]．今回，筆者らは術後の病理組織学的検査にて前腸からの発生が示唆された，食道と胃にまたがる噴門部消化管重複症を経験したので報告する．

症　例

患者：35歳，女性

主訴：症状なし．

既往歴・家族歴：特記すべきことなし．

現病歴：1999年４月，検診の上部消化管透視にて，噴門部直下後壁の粘膜下腫瘍を疑われ，前医での検査の結果，胃重複症または後腹膜腫瘍と診断された．同医での手術を予定していたところ，転居などの患者側の諸事情により，10月18日手術目的にて当科を紹介された．尚，食物の通過障害を自覚したことはなかった．

入院時現症：腹部は平坦，軟で圧痛を認めず，腫瘤も触知しなかった．

入院時検査所見：腫瘍マーカーを含め，血液検査では全く異常を認めなかった．

上部消化管透視検査：噴門部に背側からの圧排像を認め，粘膜下腫瘍が疑われた（**Fig. 1a**）．

上部消化管内視鏡検査：粘膜にbridging foldやDelleなどの異常を認めず，背側からの壁外圧排像と思われた（**Fig. 1b**）．

腹部超音波検査：噴門部背側に，5.3×3.4×2.7cm大の辺縁整・内部均一な単房性嚢胞性病変を認めた（**Fig. 2a**）．

腹部CT検査：超音波検査と，同様の嚢胞性所見を示し，内部・周囲ともに造影効果を認めなかった（**Fig. 2b**）．

腹部MRI検査：T1強調画像でiso-intensity，T2強調画像でhigh-intensityであった．腎・肝・膵との連続性は認めなかった（**Fig. 3**）．

超音波内視鏡検査：筋層である第４層との連続性は認めなかった．嚢胞壁は境界エコーの１層のみであり，層構造は不明なものの壁の不整像は認めなかった．

^{99m}Tcシンチグラム：噴門部に，やや突出する集積像を認め，胃壁由来の胃重複症の存在が疑われた（**Fig. 4**）．

前医では超音波内視鏡所見より，嚢胞性後腹膜腫瘍

＜2001年５月23日受理＞別刷請求先：田中　千弘
〒506-0025　高山市天満町3―11　高山赤十字病院外科

Fig. 1 Upper gastrointestinal rentogenography showed a submcosal tumor in the posterior wall of the cardia (arrow)(A). Endoscopic examination showed extraluminal compression (arrow)(B).

(A) (B)

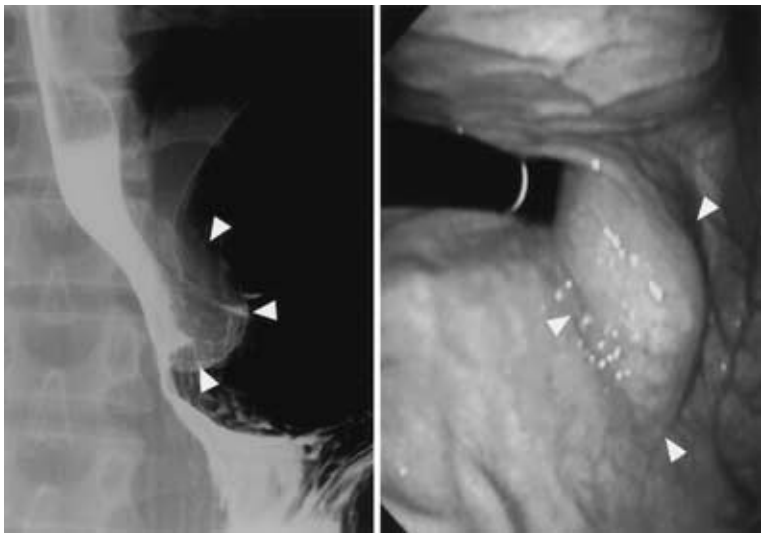

Fig. 2 Abdominal ultrasonography (A) and computed tomography (B) showed a unilocular cyst 5 cm in diameter, being adjacent to the cardia (arrow).

(A)

(B)

Fig. 3 Magnetic resonance imaging. T1-weigted image revealed high intensity was(arrow). The mass had no communications with the kidney and the pancreas.

か，もしくは漿膜を共有する胃壁由来の嚢胞性腫瘤とすれば胃重複症の可能性が高いと診断された. さらに，当院で施行した^{99m}Tc シンチグラムで集積を認めたことより，胃重複症の可能性が最も高いと判断するに至り，平成11年12月21日，全身麻酔下に開腹術を施行した.

手術所見：腫瘤と後腹膜との癒着は軽度であり，両

Fig. 4　^{99m}Tc scintigraphy showed a hot spot at the cardia.

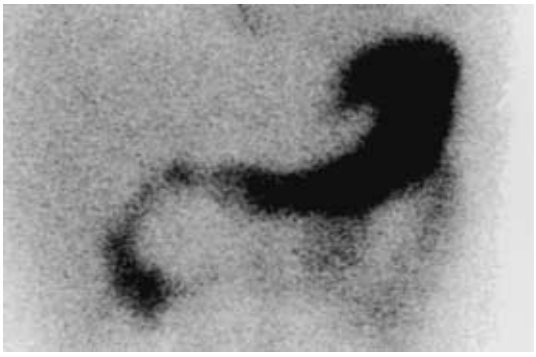

Fig. 5　Macroscopic findings of the specimen showed a mucosa with mimic gastric mucosa. The specimen was incised the wall longitudinally against the side separeated from the esophagus and stomach.

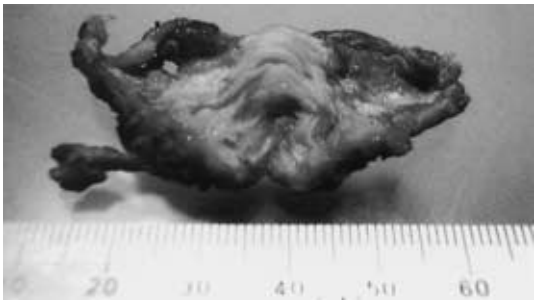

Fig. 6　Microscopic findins of the resected specimen. The cyst wall was simmilar to that of the stomach（A：H. E. staining×5）, glands with mimic glandulae pyloricae（▲）, simple（↑）and stratified（⬆）ciliated columnar epithelium , stratified squamous epitherium（↖）were seen（B：H. E. staining×50, C：H. E. staining×100）.

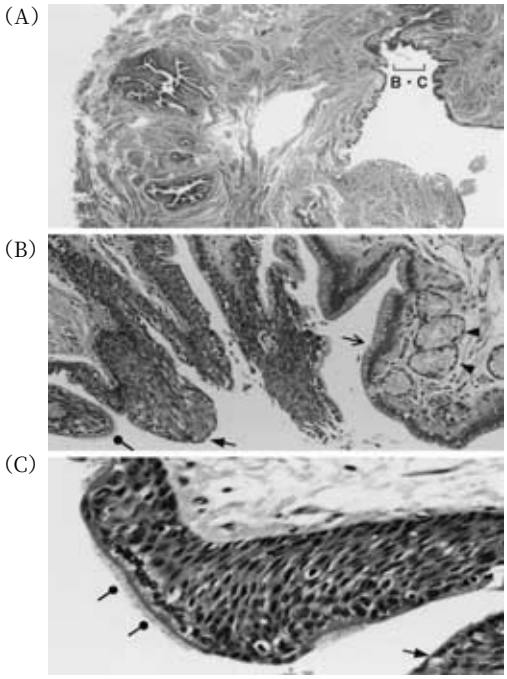

者間の剥離は容易であった．胃を脾臓ごと脱転したところ，腫瘤は食道から胃にかけて壁を共有していた．腫瘤壁の術中迅速病理検査にて，胃重複症との診断を得，悪性所見を認めなかったため，正常胃を可及的温存すべく，重複胃の核出術を施行した．切除修復に際しては，迷走神経を損傷せぬよう，また食道・胃壁の変形をきたさぬように留意した．

摘出標本：内壁は，肉眼的にも胃粘膜であった．明らかな，潰瘍や腫瘤の形成は認めなかった（**Fig. 5**）．

内容液分析：粘稠度の高い無色透明な粘液であり，アミラーゼ・LDH が高値であった．腫瘍マーカーは，CEA が5300ng/ml，CA19－9が10000U/ml 以上と，いずれも高値を示したが，細胞診は class I であった．

病理組織学的検査：内壁の上皮の下層に平滑筋層を認め，消化管壁構造を有していたが，粘膜筋板・固有筋層といった成熟した筋層構造は形成されていなかった（**Fig. 6a**）．内壁は，幽門腺に類似した腺構造を含む上皮が，規則的に配列していた．上皮成分として，呼吸器上皮である単層（**Fig. 6b**）および重層線毛円柱上皮，食道上皮である重層扁平上皮（**Fig. 6b・c**）が混在していた．正常胃との連続性の有無については，評価不能であった．

術後経過は順調で，術後19日目に退院した．

考　　察

本邦では，食道・胃に接する消化管重複症は，それぞれ食道重複症・胃重複症として報告され，別々に統計的考察を加えられていることが多い．

胃重複症は Rowling[2]によると，①胃に近接して存在し，②胃筋層に連続する平滑筋層をもち，③内面は消化管粘膜で覆われているという 3 つの条件で定義されている．しかし，筋層の共有によっては分離型・非分離型に分けられ，一般的には分離型も胃重複症として報告されている[3]．また，食道重複症もこれに準じて定

義されている．

胃重複症は，消化管重複症の3.8%～10.4%を占める[4)5)]．松岡ら[6)]によると，欧米では72%が12歳以下の小児例であり，先天異常としての成因が考察されている．小児例，成人例において，臨床的・病理的な差異を認めないことから，小児・成人というのは単なる発見時期の違いと思われ，基本的には先天異常による疾患とする説が優勢である．

消化管重複症の発生原因としては，脊索障害の split notochord syndrome 説，前腸からの broncheal bud の分離異常とする tracheo-broncho duplication 説，胎生期の腸管憩室や再疎通障害を原因とする mucosal disorder syndrome 説などがある[7)]．この中で，線毛上皮を有し前腸の分離異常が示唆される症例は，欧米では前腸嚢胞(foregut cyst)として報告されることが多い．

消化管重複症の発生部位は，小腸が最も多く約50%を占める．胃重複症としては幽門側大彎に多いとされるが，線毛円柱上皮を有するものは噴門側に多い[8)]．

胃重複症としての症状は，神谷ら[9)]の56例の検討では，上腹部痛・腫瘤触知を認める症例が多かったが，25%では無症状であった．また，幽門輪付近で通過障害を来すものや，胃粘膜のびらんや圧迫壊死[10)]，対側壁の圧迫潰瘍形成による症状を呈したものもある[5)]．さらに，出血・嚢腫感染・穿孔・癌の合併など，多様な随伴症状が報告されている[5)]．

術前診断は，超音波内視鏡や^{99m}Tc シンチグラムが有用である．本症例でも，^{99m}Tc シンチグラムで噴門部腫瘤に一致する集積を疑われたが，斜位での撮影や断層撮影などの工夫があれば，さらに詳細な検討により確定診断が可能であったと思われた．超音波・CT・MRI ではいずれも嚢胞性腫瘤として捉えられ，さらに超音波内視鏡では，筋層の共有の有無を確認できる場合もある．

組織学的には，上皮組織がその発生原因を推測させる要因として注文される．食道重複症では，そのほとんどに線毛円柱上皮を認めているが，胃重複症では神谷ら[9)]によると34%にすぎない．呼吸器系では，胎生期の前腸上皮が，線毛上皮に分化することから，これら線毛円柱上皮を有するものは前腸の分離異常が示唆されるため，前腸嚢胞（foregut cyst）として報告されることが多い．前腸嚢胞の発生部位としては傍消化管が多いものの，欧米では肝[11)]・前胸部[12)]といった傍消化管でない部位での報告例もある．傍消化管以外での発生や，本症例のように食道・胃にまたがって存在することは，これらが同一原因での発生とすると，やはり前腸からの発生段階での分離異常が原因と推測される．さらに，胃重複症のなかでも，線毛円柱上皮を認め前腸からの発生が示唆される症例は噴門側に多く，胃粘膜のみの症例は前庭部に多いことから，線毛円柱上皮の有無によって成因が異なる可能性もあるとされている[9)]．

内溶液の CEA や CA19－9の値は，癌病変を合併した症例で著しく高値であったために，高値の場合は癌の合併も考慮すべきとの報告もあるが[5)]，本症例では著しい高値であったにもかかわらず，内部に癌病変を認めなかった．これら腫瘍マーカーは，ともに正常胎児の腸管に認められる物質であり，良悪性鑑別の根拠にはならないとの報告もある[13)]．術前内容液の採取が可能であっても，術前診断の補助とならないのが現状のようである．

治療としては，上皮に潰瘍形成や癌化の報告もあり，切除が基本とされている．正常胃合併切除を施行されることが多く，まれに胃全摘出術まで施行されている症例もあるが，基本的には良性疾患であることより，過不足のない，症例に合わせた術式を選択する必要があると思われた．本症例では，正常胃を温存し重複胃の核出術を施行した．術後は，通過障害などの QOL を損なうような合併症もなく，きわめて順調に経過した．

稿を終えるに当たり，術前診断について御教授戴きました刈谷総合病院内科浜島英司先生に深謝いたします．

本論文の要旨は第55回日本消化器外科学会総会（2000年7月21日，宮崎市）において発表した．

文　献

1）長嶺信夫，宮崎　靖，遠藤　巌ほか：消化管重複症―症例報告並びに本邦報告例180例の統計的観察―．外科診療　**19**：466―471, 1977
2）Roeling JT：Some observations on gastric cysts. Br J Surg **46**：441―445, 1959
3）池田光則，佐藤元通，東権　広ほか：消化管重複症の2例．小児外科　**15**：95―99, 1983
4）安部要蔵，古川正人，酒井　敦ほか：胃重複症の1例．日臨外医会誌　**57**：3005―3008, 1996
5）間宮規章，唐沢洋一，小嶋信博ほか：内部に乳頭腺癌を伴った嚢胞状胃重複症の1例．日消病会誌　**93**：34―38, 1996
6）松岡明子，野村益世，小松　裕ほか：胃重複症の1例と文献的考察．消化器科　**15**：540―544, 1991
7）Vaage S, Knutrud O：Congenital duplications of the alimentary tract with special regard to their

embryogenesis. Prog Ped Surg **7**：103―123, 1974
8）Wrenn EL：Alimentary tract duplications. Edited by Holder TM and Aschcraft KW. Pediatric Surgery. Saunders, Philadelphia, 1980, p445―456
9）神谷保廣, 長谷川毅, 野村則和ほか：重層線毛円柱上皮と未熟胃粘膜上皮とよりなる胃の重複症の1例．日臨外医会誌　**56**：76―80, 1995
10）岩永　剛，谷口春生：多発性胃壁内嚢腫と胃癌の関係．医のあゆみ　**84**：492―493, 1973
11）Wheeler DA, Edmondson HA：Ciliated hepatic foregut cyst. Am J Surg Pathol **8**：467―470, 1984
12）Patterson JW, Pittman DL, Rich JD：Prestenal ciliated cyst. Arch Dermatol **120**：240―242, 1984
13）小島正幸, 吉見富洋, 朝戸裕二ほか：術前肝嚢胞腺腫と診断した胃重複症の1例．日消病会誌　**95**：1126―1130, 1998

A Case of Duplication of the Alimentary Tract astride both the Esophagus and the Stomach at Cardia Suggested the Primitive Foregut Origin

Chihiro Tanaka, Naoki Yokoo, Yasuhito Kitakado,
Takashi Shiroko, Takami Fukui, Takahiro Yoshida,
Katsuaki Ura, Shinya Hamasu and Kiyohisa Okamoto*
Department of Surgery, Department of Pathology*,
Takayama Red Cross Hospital

A 35-year-old woman admitted to our hospital was suspected of having a submcosal tumor in the posterior wall of the cardia after upper gastrointestinal radiography in a medical checkup. Abdominal ultrasonography, computed tomography（CT）, and magnetic resonance imaging（MRI）showed a unilocular cyst 5 cm in diameter adjacent to the cardia. She was preoperatively diagnosed with gastric duplication bsaed on endoscopic ultrasonography and ^{99m}Tc scintigraphy. Operative findings at laparotomy showed the tumor astride both the esophagus and stomach, sharing a common wall at 2×1.5cm. Tumor enuclation was conducted, based on a diagnosis of gastric duplication without malignancy in the rapid intraoperative frozen section diagnosis. The postoperative course was uneventful. CEA and CA19―9 in cyst fluid were quite high, but cytology of the fluid was in Class I. Histopathologically, mimic mucosa to stomach, ciliated columnar epithelium, and smooth musclar layer were observed in the inner wall of the cyst. These findings suggest the cyst arose from the primitive foregut.

Key words：alimentary tract duplication, ciliated columnar epithelium, foregut

〔Jpn J Gastroenterol Surg 34：1400―1404, 2001〕

Reprint requests：Chihiro Tanaka　Department of Surgery, Takayama Red Cross Hospital
3-11 Tenman-cho, Takayama, 506-0025 JAPAN