日消外会誌　34（10）：1522～1526，2001年

症例報告

肺扁平上皮癌胃転移の１例

奈良県立医科大学第１外科
高山　智燮　　山田　行重　　久永　倫聖
北東　大督　　中島　祥介

肺扁平上皮癌の胃転移であると臨床的に確認した１例を経験した．症例は71歳の男性．胃潰瘍の経過観察目的に施行した上部消化管内視鏡にて胃癌と診断され，手術目的に当科に紹介，入院となった．入院時の胸部Ｘ線写真にて左上肺野に異常陰影を認め，気管支鏡下生検にて扁平上皮癌と診断された．上部消化管超音波内視鏡にて胃体上部前壁に中心潰瘍を伴う粘膜下腫瘍を認め転移性胃癌が疑われたが，生検では低分化癌のため転移性胃癌の確診ができなかった．しかし，入院中に胃病変より出血し吐血したため胃全摘術を施行した．切除標本の病理組織検査にて肺癌と同様の組織像であり，転移性胃癌と判断した．原発性肺癌の胃転移が生前に診断された症例はまれであり，過去の本邦報告例とあわせ80例について検討し，報告する．

はじめに

転移性胃癌は比較的まれであり，なかでも生前に診断される症例はさらに少ない．今回われわれは胃病変の発見を契機に肺扁平上皮癌を指摘され肺扁平上皮癌の胃転移を疑ったが，経過中に吐血したため手術を行った転移性胃癌の１例を経験したので報告する．

症　例

患者：71歳，男性

主訴：なし．

既往歴：20歳頃より胃潰瘍．

家族歴：父親，心筋梗塞．母親，脳梗塞．

喫煙歴：20本/日（50年間）

現病歴：20歳頃より胃潰瘍にて近医で年２回の上部消化管内視鏡検査を受けていたが，平成12年11月24日の上部消化管内視鏡検査にて胃上部に腫瘤を指摘，生検の結果胃癌と診断され，12月７日手術目的に入院となった．

入院時現症：体格中等度，栄養不良．眼結膜に貧血，黄染認めず，表在リンパ節は触知しなかった．左上肺野の呼吸音の減弱を認め，腹部には異常を認めず，直腸診にても異常を認めなかった．

入院時検査成績：末梢血にて貧血は認めず，白血球は10,300/μl と上昇，血沈は１時間値74mm，2時間値103 mm と亢進を認めた．生化学検査にてはLDHが276 IU/I，CPKが181IU/I と軽度上昇を認め，腫瘍マーカーはAFP，CEA，CA19-9は正常範囲内でSCC抗原が2.5ng/ml，シフラが16ng/ml と上昇を認めたが，NSEは正常であった．便潜血反応は陽性であった．

入院時胸部Ｘ線写真：左上肺野に腫瘤陰影を認めた．

上部消化管造影Ｘ線検査：腹臥位二重造影にて胃上部前壁に中央に淡いバリウムのたまりを伴う約3cm大の円形のバリウムのはじき像を認め，いわゆるbull 's eye signを呈していた（**Fig. 1**）．

上部消化管超音波内視鏡検査：胃噴門部の前壁に約3cm大の隆起性病変を認めた．腫瘤の立ち上がりは急峻で正常粘膜に覆われており，中心部に潰瘍を認め粘膜下腫瘍様の形態を呈していた．腫瘍は低エコーを呈して第３層を中心に存在し，一部第４層の断裂を認め固有筋層への浸潤と考えられた（**Fig. 2**）．また噴門部小彎に約9mm大のリンパ節腫大を認め，リンパ節転移と考えられた．このときの生検にては分化度の低い癌の浸潤性増殖を認めたが，原発性胃癌か原発性肺癌の胃転移かの診断は困難であった．

腹部造影CT検査：明らかなリンパ節腫大は認めず，肝および副腎に転移と考えられる腫瘤像は認めなかった．

胸部造影CT検査：左S1, 2に前胸壁に接して8.0×5.5×6.0cm大の内部不均一な腫瘤を認めた．胸壁の脂

＜2001年６月26日受理＞別刷請求先：高山　智燮
〒634-0813　橿原市四条町840　奈良県立医科大学第１外科

Fig. 1 Upper gastrointestinal radiography showed an elevated lesion with shallow central ulceration on the anterior wall of the upper part of the stomach.

Fig. 2 Endoscopic examination showed a submucosal tumor with central ulceration on the anterior wall of the upper part of the stomach (a). Endoscopic ultrasonography revealed the hypoechoic mass located in the submucosal layer (b).

Fig. 3 Chest contrast-enhanced CT scan revealed a 8 cm sized mass in the left lung.

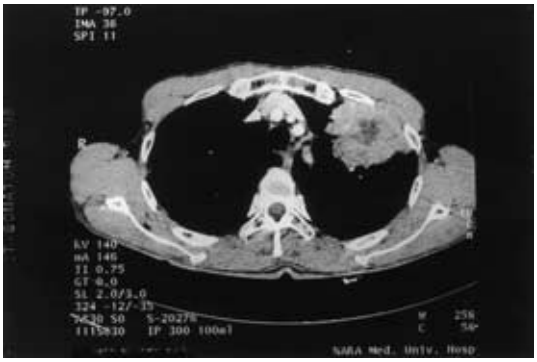

Fig. 4 Histological examintion of biopsied specimen from lung tumor revealed squamous cell carcinoma (HE stain×400).

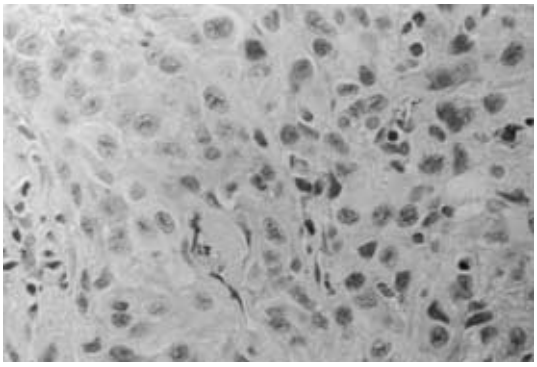

肋層は消失し,明らかな肋骨の破壊は認めなかったが,腫瘤と肋間筋との境界は不明瞭であり原発性肺癌,深達度 T3と考えられた(**Fig. 3**).

気管支鏡下生検:非小細胞癌性の分化度の低い癌細胞が増殖し,胞巣状配列の傾向がみられ各胞巣内における求心性の分化傾向を認め,肺扁平上皮癌と診断した(**Fig. 4**).

肉眼形態より肺癌の転移性胃癌を考慮し,全身検索を目的に12月13日頭部 CT を施行したが,脳転移は認めなかった.骨シンチグラムも予定していたが,12月14日午前1時頃,吐血したため,緊急上部消化管内視鏡を施行した.腫瘤中央部の潰瘍の露出血管より出血を認めたため,エタノールの局注を行い止血しえた.以後絶食とし,IVH 管理としていたが,12月18日,再度上部消化管内視鏡を施行したところ同部位よりの動

Fig. 5　Histological examination of resected specimen showed that the tumor mainly located in the submucosal layer（a)(HE stain×40). High power field revealed squamous cell carcinoma（b)(HE stain×200).

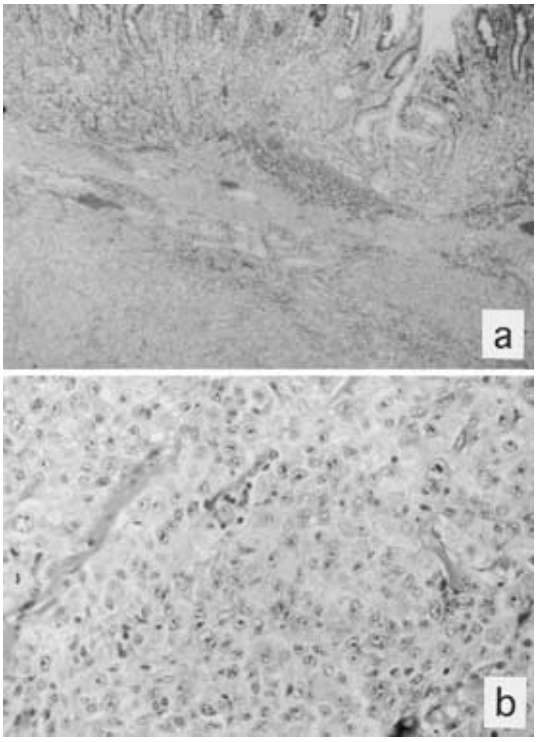

脈性出血を認め，止血に難渋したもののクリッピングにより止血に成功した．しかし，再出血の可能性が高いことから，12月21日，手術を施行した．

手術所見：腹腔内は胃以外に明らかな病変は認めなかった．小腸も触診上異常は認めなかった．原発性胃癌の可能性も否定できないことから，胃全摘術，D1＋No. 7郭清，Roux-Y 再建術を施行した．

切除標本所見：胃上部前壁に中心潰瘍を伴う20×23 mm 大の隆起性病変を認めた. 正常粘膜に覆われ, 粘膜下腫瘍様であった．

病理組織学的所見：腫瘍は主に粘膜下組織に存在し，潰瘍形成を伴う粘膜下腫瘍に類似した増殖パターンを示し，固有筋層にも一部癌が浸潤していた．一部の粘膜でも癌が胃腺の間に分け入るような増生をしていた．癌細胞は比較的大型で，細胞の中心核がみられ，多角形あるいは短紡錘形で充実性に増生していた（**Fig. 5**）. 低分化な扁平上皮癌で肺病巣の腫瘍細胞に類似しており，肺癌の胃転移と診断した．

術後の平成13年１月11日に施行した骨シンチグラムにて右大腿骨頭から頸部にかけて強い異常集積を認め，骨転移と診断した．また右片麻痺が出現したため頭部 CT 検査施行したところ，約1cm 大の脳転移が左頭頂葉に２個所と右後頭葉に１個所認められた．当院脳神経外科にて脳転移巣に対し放射線療法を施行し，症状改善したため３月４日退院となった．

考　察

肺癌は比較的早期より遠隔臓器に転移をきたし消化管への転移も決してまれではない. 森田[1]の肺癌剖検報告によると，肺55.6%，肝44.1%，骨43.1%，副腎34.6%，腎28.3%，脳28.3%，に対して胃3.0%，大腸3.0%，小腸2.8%に転移が認められている．Antler ら[2]の検討では消化管転移は14%に認められそのうち胃転移は2.4%，山際ら[3]は2.0%に胃転移がみられたと報告している．しかし，生前に胃転移が発見されることは非常にまれであり, これまでに生前にに胃転移が発見され, 組織学的に診断された症例は本邦で79例が報告されていた. そこで本症例と合わせ, 80例について検討した．

組織型別にみると森田[1]，Antler ら[2]は小細胞癌や大細胞癌に消化管転移が多いと報告している. 山下ら[4]は小細胞癌と大細胞癌の多臓器転移について検討し，消化管転移率は大細胞癌のほうが有意に高いと報告している．今回の検討では扁平上皮癌22例，大細胞癌21例，腺癌16例，小細胞癌14例の順に多かった．しかし肺癌全体における組織型別の発生頻度は小細胞癌および大細胞癌ともに10%前後であり[5]，これを考慮した場合，大細胞癌や小細胞癌などの低分化癌の転移率が高いと考えられた．

胃転移に関係する臨床症状としては腹痛, 食欲不振, 悪心，嘔吐などの消化器症状が31例と最も多く，そのほか吐下血および便潜血反応陽性といった腫瘍からの出血による症状が29例と多かった．本症例は胃潰瘍の経過観察中に偶然発見され, 自覚症状は認めなかった．このように明らかな症状がなく，検診などで発見された症例は７例あった．診断時期については詳細の明らかであった74例中，胃転移が先に発見された症例は本症例を含めて７例のみであり，ほとんどは肺癌と胃転移が同時か，肺癌の治療経過中に胃転移が発見されていた．生前診断が極めて少ない理由としては悪性腫瘍の胃転移は血行性またはリンパ行性に粘膜下層や筋層に転移が形成され，粘膜下腫瘍の形態をとるため胃粘膜表層は侵されるのが遅く自覚症状に乏しいこと[6]，

胃は小腸に比較し内腔が広いため重積や閉塞による症状を呈しにくいこと[6]，嘔気，嘔吐などの消化器症状が肺癌治療に伴う副作用であると判断され，上部消化管の検索が積極的に行われないことが考えられている[7)8)]．

転移性胃腫瘍の形態について吉森ら[9]は内視鏡的所見から3つに分類し，肺癌の胃転移は単発性で隆起型の形態をとるものが多いとしている．今回の検討では中心陥凹を伴う隆起性病変がほとんどであり，そのなかでは粘膜下腫瘍型が37例，Borrmann2型が18例，Borrmann3型が2例と粘膜下腫瘍型が最も多かった．転移個数については単発性転移が50例，多発性転移が28例であり，吉森らの分類に一致していた．すなわちその形態については中心潰瘍を伴う粘膜下腫瘍型が最も多く，中心潰瘍部以外は正常粘膜で覆われていることからBorrmann2型などの原発性胃癌とは比較的容易に鑑別できると考えられる．また胃造影X線写真上，滑らかな辺縁と中央に陥凹を伴ういわゆるBull's eye signが転移性胃癌の特徴的所見とされている[10]が，しかしこれだけでは他の粘膜下腫瘍との鑑別は難しい．このような腫瘍から生検にて未分化癌などの低分化な癌が検出された場合には転移性胃癌も考慮に入れ，原発巣の検索が必要であると考えられた．

原発性肺癌の消化管転移の場合，他の消化管へも多発性に転移することが多いとされている[11]．今回の検討では胃以外の他臓器への転移については記載ある52例のうち40例に認められ，とくにそのうちの27例については肝臓，小腸，大腸，膵臓，脾臓などの消化器にも転移が認められた．胃のみに転移が見られた症例は12例のみであり，肺癌の消化管転移の経路としては血行性転移が多いとされているが，多臓器へ広範に血行性転移をきたしている一部として胃転移が発見される症例が多いものと考えられた．

治療に関しては18例のみが胃切除を施行されていた．出血コントロールを目的としたものが10例，穿孔が1例，転移性胃癌と診断されていなかったものが1例であった．根治を目的としたものも5例あったが，予後に関してはそのほとんどが1年以内に死亡していた．1年以上の生存が確認された症例はわずか2例[12)13)]のみであり，ともに化学療法の有効とされる小細胞癌の症例であった．したがって消化管転移巣の手術を行っても予後の改善はあまり期待されず，特に小細胞癌の場合は化学療法が第1に選択されるべきである．本症例は胃癌の手術目的に入院となったが，入院後に原発性肺癌の胃転移であることが判明し，肺癌の治療を先行しようとしていたところ吐血したため胃切除を行うこととなった．今後，原発性肺癌の増加に伴い生前に転移性胃癌が診断される症例も増加すると考えられる．本症例のように出血コントロールなどを目的にやむをえず手術を施行することもありえるが，この疾患の予後の不良さを考えると部分切除などの最小限の手術にとどめるべきであったと考えられた．

文　献

1）森田豊彦：教室における最近17.5年間の肺癌剖検例　肺癌399例の臨床病理学的解析．癌の臨　**22**：1323―1337, 1976

2）Antler AS, Ohgh Y, Pichmoni CS et al：Gastrointestinal metastases from malignant tumors of the lung. Cancer **49**：170―172, 1982

3）山際裕史，桐山典久，斎木和生：胃腸管への転移をきたした肺癌　胃腸管への転移頻度．総合臨　**25**：1396―1401, 1976

4）山下延男：肺癌の転移について剖検データで見た大細胞癌と小細胞癌の相違．肺癌　**20**：281―285, 1980

5）日本TNM分類肺がん委員会：全国肺がん患者登録（第7報）．国立がんセンター，東京，1988

6）Flecher MS：Gastric perforation secondary to metastatic carcinoma of the lung. Cancer **46**：1879―1882, 1980

7）水田陽平，江口政則，柴田淳治ほか：肺癌の胃転移5症例について．日胸臨　**43**：692―696, 1984

8）宮本宏明，江田良輔，前田昌則ほか：臨床的に胃転移を確認し得た原発性肺癌の1例．呼吸　**8**：226―229, 1989

9）吉森正喜，岡　裕爾，吉田茂昭ほか：転移性胃腫瘍の内視鏡像．Gastroenterol Endosc **19**：821―824, 1980

10）Sobie BA：Malignant gastric ulcer due to metastasis. Aust Radiol **10**：119―123, 1980

11）上原克昌，飯島耕作，長谷川紳治ほか：肺癌の消化管転移．外科病理　**41**：1364―1367, 1979

12）吉本崇彦，栗本哲哉，金　敬姫ほか：胃転移を認めた肺小細胞癌の一例．肺癌　**26**：687―692, 1986

13）長富厚子，児玉隆浩，吉松健夫ほか：肺癌による胃転移症例の検討．診療と新薬　**30**：848―855, 1993

A Case of Metastasis to the Stomach from Primary Squamous Cell Carcinoma of the Lung

Tomoyoshi Takayama, Yukishige Yamada, Michiyoshi Hisanaga,
Daisuke Hokutou and Yoshiyuki Nakajima
First Department of Surgery, Nara Medical University

A 71-year-old man diagnosed with gastric cancer was admitted for surgery. Chest X-ray on admission showed a large tumor shadow in the left upper lung field. Enhanced computed tomography scan and histological examination of the biopsied specimen showed squamous cell lung carcinoma. Upper gastrointestinal radiography showed an elevated lesion with shallow central ulceration on the anterior wall in the upper stomach, and gastrofiberscopy showed a submucosal tumor with central ulceration. Histologically, it was difficult to diagnose as metastatic gastric cancer. The man developed bleeding from the stomach tumor and underwent total gastrectomy. Histologically, the resected specimen showed metastatic gastric cancer. Clinically, apparent metastasis from primary lung cancer to the stomach is rare. We reviewed 80 cases of metastasis from primary lung cancer to the stomach in the Japanese literature.

Key words：stomach metastasis, squamous cell lung carcinoma

〔Jpn J Gastroenterol Surg 34：1522―1526, 2001〕

Reprint requests：Tomoyoshi Takayama　First Department of Surgery, Nara Medical University
840 Shijo-cho, Kashihara, 634-0813 JAPAN