日消外会誌　34（10）：1527～1531，2001年

症例報告

胃結核を合併した胃癌の１例

公立豊岡病院外科，同　臨床病理科*

浅川　真巳　　金子　　巌　　武鑓　豊文　　一ノ瀬　庸
田中　俊郎　　瀬戸山　博　　岡部　道雄　　保坂　直樹*

胃癌病巣と領域リンパ節内に結核病変を有する胃切除症例を経験したので報告する．症例は74歳の女性．20年前より，検診で肺野の異常陰影を数回指摘されたが精査加療歴はなかった．嚥下困難を主訴に当院を受診し，下部食道浸潤を伴う胃噴門部癌と診断された．また，胸部単純 X 線および胸部 X 線 CT 像では左下肺野に線状石炭化陰影を認めた．入院後，食道ステントを留置，化学療法施行後，右開胸開腹による下部食道切除，胃全摘，膵体尾部脾臓合併切除を施行した．術後の病理組織学的検索の結果，胃癌病巣中心部とリンパ節内に結核結節を認めたが，結核菌は検出されなかった．病理組織像から胃結核の併存と診断した．術後18か月経過した現在，胃癌の再発と結核の再燃はない．検索した限り，本邦では胃癌と胃結核の併存例は17例で，本症例はまれであると考え報告した．

はじめに

胃結核を併存した胃癌症例は，本邦では1927年本田[1]の報告以来，著者らが渉猟しえた範囲内では17例にすぎず[1)～17)]，かつて結核が本邦で猛威を振るったこと，ならびに腸結核や結核性腹膜炎の高い頻度と比べ極めてまれと考えられる．胃結核が少ない理由として1）胃液の抗菌作用，2）胃内容物の迅速な通過，3）胃壁リンパ組織が比較的少ない，4）胃組織自体の抵抗力，5）胃には局所的免疫作用があること，などが古くから記載されてきた．われわれは胃癌で胃全摘術後，病理組織学的検索で胃癌の潰瘍底と郭清リンパ節内に結核病巣の併存を認めた症例を経験したので報告する．

症　　例

症例：74歳，女性

主訴：嚥下困難

家族歴：特記すべきことなし．

既往歴：48歳時に子宮筋腫で手術．54歳時から数回検診で肺野の異常陰影を指摘されたが精査，加療歴はなかった．

現病歴：平成10年９月３日頃から嚥下困難，食思不振をきたしたため９月７日当院初診．精査目的にて９月９日入院となった．

入院時現症：身長　154cm，体重35.8kg，体格中等度，栄養状態不良．黄疸はなく，眼瞼結膜の軽度貧血を認めた．胸郭変形，胸部聴打診所見に異常は認めず，腹部平坦，軟で腹水は認めなかった．全身体表リンパ節は触知しなかった．

入院時検査所見：WBC 5,300/mm^3, RBC 394×10^4/mm^3，Hb 8.1g/dl，Ht 27.9%と貧血を認めた．TP 6.6 g/dl，Alb 3.8g/dl，BUN 31mg/dl と脱水を示唆する所見であった．ESR 14mm/h, CRP 0.2mg/dl と正常範囲内．腫瘍マーカは CEA 4.0mg/ml, CA19-9 8.8U/ml, SCC 0.5ng/ml 未満と正常範囲内であった．

胸部単純 X 線写真：左下肺野に線状の石炭化陰影を認め，陳旧性の肺結核と考えられた．（**Fig. 1a**）．

上部消化管造影 X 線検査：下部食道は約6cm にわたり狭窄像を呈していた．胃噴門部から窮隆部にかけ，拡張不良を伴う著しい変形をきたしていた（**Fig. 1b**）．

上部消化管内視鏡検査：下部食道には全周性狭窄と，これに連続して噴門部に３型潰瘍性病変を認めた．内視鏡の通過は可能であった．食道浸潤を伴う胃噴門部癌と診断した．生検では poorly differentiated adenocarcinoma であった．

胸腹部 CT 検査：左肺下葉に high density area を認め単純 X 線写真の石炭化像に一致する所見であった．また，胃上部は全周性に壁肥厚し，胃小彎，大彎に著明に腫大したリンパ節を多数認めた．肝転移や癌性腹膜炎などを思わせる所見は認めなかった（**Fig. 2**）．

入院後経過：患者の希望により，姑息的にステント留置と化学療法を施行することになり，10月７日 non covered ultraflex stent 15cm（Micronasive 社）を留置

＜2001年６月26日受理＞別刷請求先：浅川　真巳
〒409-3898　山梨県中巨摩郡玉穂町下河東1110　山梨医科大学第１外科

Fig. 1　Chest X-ray showed carcification in the left lower lung field(a). Upper GI series showed the circular stenosis of the lower esophagus and the irregularity of upper stomach (b).

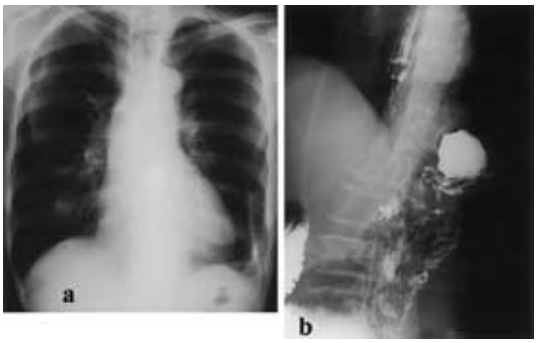

Fig. 2　Abdominal enhanced CT scan showed thickness of stomach wall and lymphnodes swelling (arrows).

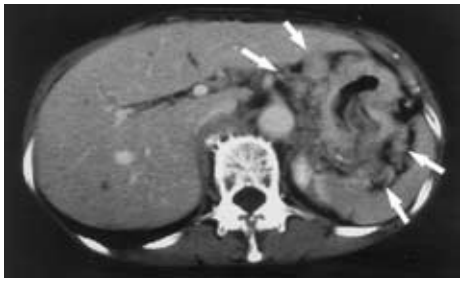

した．10月21日より5-FU/Methotrexate（MTX）交代療法（5-FU 750mg，MTX 50mg 毎週）を開始し５回施行．11月21日一時退院した．

その後，外来で5-FU/MTX 交代療法を継続し11回施行し，奏効度は NC であった．平成11年４月より嚥下困難症状が再発したため５月25日再入院し，5月27日の上部消化管内視鏡検査でステント上端の食道より隆起性病変の出現を認めた18mm 径のバルーン拡張術を施行した．しかし，その後も嚥下困難症状が持続し，手術を施行することになった．7月15日右開胸開腹による下部食道切除，胃全摘膵体尾部脾臓合併切除術，D2郭清，食道空腸吻合術（Roux-en-Y 再建）を施行した．術中所見では漿液性腹水を少量認めたが，腹膜転移は胃結腸間膜に限局性に１か所を認めるのみで切除可能であった．また，リンパ節は２群まで腫脹し転移陽性と考えられた．右開胸時の所見で胸水，縦隔リンパ節の腫大，

Fig. 3　Resected specimen. Tubercular lesion was found in the striped circle.

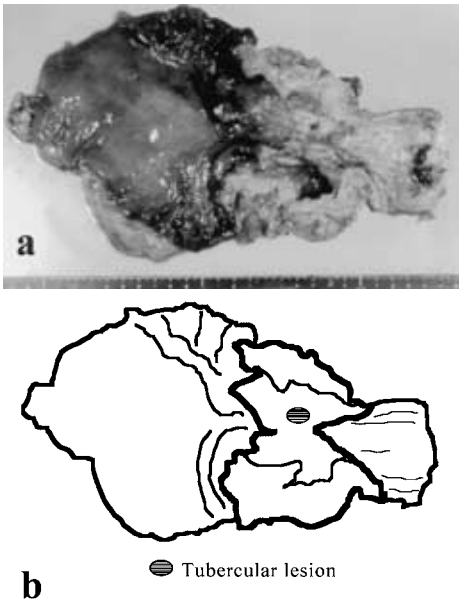

肺病変は認めなかった．胃癌取扱い規約[18]による手術時診断は T4, N2, H0, P1, M0, stageIV，PM（－），DM（－），根治度 B であった．

摘出標本肉眼所見：胃噴門部から胃体部までの３型腫瘍で口側は食道まで浸潤していた（**Fig. 3a**）．

病理組織学所見：腫瘍部は poorly differentiated adenocarcinoma, ly2, v2で化学療法に部分的に変性も認めた．術前化学療法の効果は Grade1b であった．胃癌潰瘍底のほぼ中心部（**Fig. 3b**）漿膜下層に類上皮性肉芽腫を認めた（**Fig. 4a**）．中心乾酪壊死はないが Langhans 型巨細胞や類上皮細胞が認められ外層には対数のリンパ球が認められた（**Fig. 4b**）．また，リンパ節には乾酪壊死（**Fig. 5a**）や Langhans 型巨細胞を伴う結核結節を認め得た（**Fig. 5b**）．リンパ節への癌の転移は No. 2, 3, 4, 10, 11p に，結核病巣は No. 7, 8a, 10, 11p に認めた．No. 11p では同一リンパ節内に癌と結核の併存が認められたが癌細胞と結核結節の混在はなかった．Ziel Neelsen 染色での結核菌の証明は得られなかったが，組織像から胃結核の併存と診断した．最終診断は T2, N2, H0, P1, M0, PM（－），DM（－），stageIV，根治度 B であった．術後のツベルクリン反応は陰性であったこと，喀痰培養から結核菌の検出はなく喀痰 PCR 法でも陰性であり排菌がないこと，手術時

Fig. 4 (a)：Histopathological findings of the tuberculous Lesion of stomach revealed epithelioid granuloma (arrow). (b)：Langhans 'giant cell (allow) and many lymphocytes around tubercle (open arrow) were shown. (H. E. stain, a：×20, b：×200)

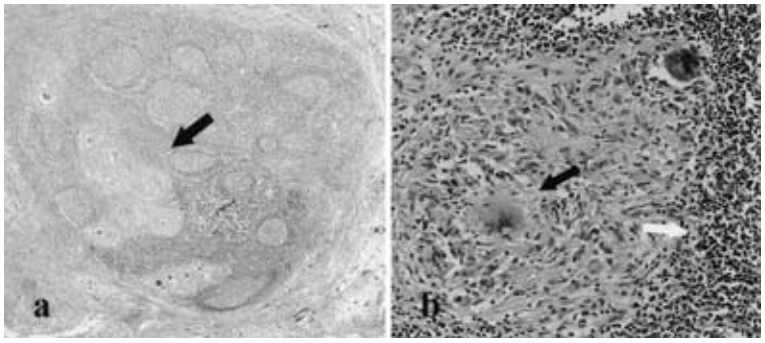

Fig. 5 (a)：Histopathological findings of regional lymphnode (No. 10) showed the caseation necrosis (arrow) in tubercle. (b)：Langhans 'giant cells (arrows) were shown.
(H. E. stain, a：×20, b：×200)

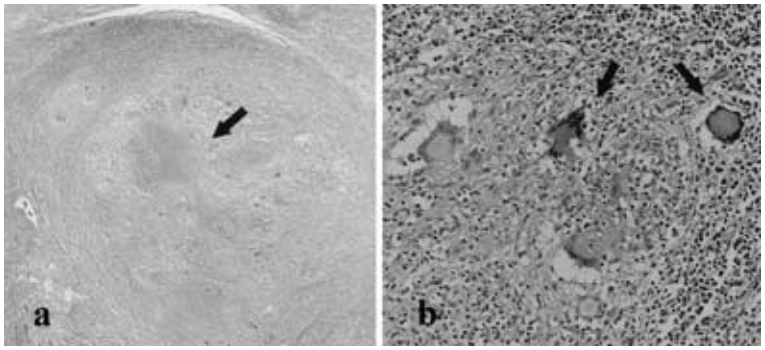

腹腔内に結核性の他病変が認められなかったこと，さらに患者の年齢や胃癌の stage などを考慮し抗結核化学療法は行わなかった．術後18か月後現在，胃癌再発は認めず，また結核の再燃もなく経過良好である．

考　察

胃結核全体に対する胃癌の併存頻度は宮崎らによると9.3%，White らによると約10%とされている[13)19)]．比較的進行癌との併存が多いといわれているが，近年の本邦報告例では，内視鏡診断の進歩に伴い早期胃癌との併存が散見されるようになり，6例が報告されている（**Table 1**）．

胃結核と胃癌の併存様式は1)偶然に合併したもの，2）癌組織が 2 次的に結核に侵されたもの，3）慢性の結核病変に癌が発生したもの，4)癌悪液質のため陳旧性結核が再燃したものに分類されている[4)]．自験例では菌体の証明がえられず活動性を示唆する所見に乏しく，癌悪液質状態もなく，また，肺に陳旧性病変を認めていることなどから慢性の結核症に癌が発生したと推測される．また，胃での結核病変は小範囲に限局しており，胃癌の進展に伴って浸潤領域に含まれていったものと考えられる．

一般的に胃結核の頻度は少ないが，胃癌との併存例はさらにまれであるため，自験例の報告にあたっては，免疫学的に両者の拮抗作用があるのか興味深く思われた．この点について文献的考察を行ったところ，結核と癌相互の拮抗作用を推測する説はあるものの[20)]その作用機序を明らかにする知見は得られなかった．また，胃癌のリンパ節転移の頻度が結核症併存例には少ない

Table 1　Feature of 17 patients with gastric cancer conbined with gastric tuberculosis

	Age	Sex	Stage	LNs. meta.	Tb. in LNs.	Tubercle bacillus	Author
1	58	M	Ad	(-)	(+)	(-)	Honda
2	66	M	Ad	(-)	(+)	(-)	Tsunehisa
3	55	M	Ad	(+)	(+)	(-)	Tsurusaki
4	29	M	Ad	(+)	(+)	(-)	Jinbo
5	29	M	Ad	(-)	(+)	(-)	Wada
6	66	M	Ad	(-)	(+)	(-)	Ro
7	67	F	Ad	Unknown	Unknown	Unknown	Miyazaki
8	46	F	Ad	(+)	(+)	(-)	Iwasa
9	73	M	Er	Unknown	(+)	(-)	Uchida
10	74	M	Ad	(-)	(+)	(-)	Kakuta
11	50	F	Er	(-)	(+)	(-)	Yoshitani
12	65	M	Er	Unknown	Unknown	(-)	Shiono
13	60	F	Er	(-)	(+)	(-)	Miyazaki
14	57	F	Ad	Unknown	Unknown	(+)	Seishi
15	53	F	Ad	(+)	Unknown	(-)	Ogasawara
16	51	F	Er	(-)	(+)	(-)	Okumura
17	73	F	Er	Unknown	Unknown	(-)	Mori

M : male, F :female, Ad : advanced gastric cancer, Er : early gastric cancer

という報告もあり，宮崎らは進行胃癌と胃結核の併存した例において，癌のリンパ節転移は9例中4例，44.4%で，一般的進行胃癌の転移率86.3%に比べはるかに低いとしている[13]．著者らの調べた範囲内でも自験例を含む進行癌との併存症例12例中リンパ節転移陽性が5例，陰性が5例，不明が2例であり，不明を除く50%に転移が認められ，この報告にほぼ類似した転移頻度であった．これに対しリンパ節における結核病変の存在は，18例中不明5例を除く全例に認められていた．しかし，これらの因果関係については偶然性を支持するものもあり[8)11)]結核症の存在が癌のリンパ節転移を抑制しうるものか結論には至っていない[21]．自験例においてはリンパ節転移が著明であり，しかも同一リンパ節内にも癌と結核結節の併存が認められており，結核病変が癌の転移を抑制しているとは考えにくい所見であった．

診断に関しては，術前に両者の併存の診断をつけることは難しく，胃癌の診断によって手術され，摘出標本の病理診断で結核病巣の併存が明らかになったものが多い．消化管結核症の診断は生検による結核菌の証明が最も確実であるが，証明されることはまれであるため結核結節などの病理所見によって診断されることが多い．実際に生検で両者の合併を診断しえた報告は1例のみであった[14]．近年では，組織診断と結核菌培養との組み合わせに加え，PCR法が有力な診断法として施行されている．また，非定型抗酸菌との鑑別には制限酵素によるPCR-RFLP法を併用することが有用であることも報告されている[22]．これらは迅速で正確な診断法であり胃結核の診断に際しても是非試みるべきであろうと思われる．ただし，長時間ホルマリン固定してしまうとDNAが変性してしまうため新鮮組織材料が必要となる．自験例では術前の生検組織から胃結核の併存を疑う所見がなく，またホルマリン固定後，時間が経過してから結核結節が判明したためにPCR法は施行できなかった．

胃結核はまれな疾患であるが，胃癌との併存も決してないわけではない．しかし両者の併存の術前診断は一般的に困難である．胃癌との併存症例で手術を施行した場合，術後一時的に，手術侵襲による免疫低下状態をとることもありうるため結核症の再燃，増悪に十分留意する必要がると考えられる．加えて結核症の診断がついた症例では手術後，抗結核化学療法の適切な施行を考慮する必要性もあると思われる．

なお，本論文の要旨は第167回近畿外科学会（2000年5月27日）において発表した．

文　献

1）本田偉志：結核と癌腫との併発に就いて．長崎医会誌　**5**：127―150, 1927
2）常久　哲：胃癌に胃結核を併発する一剖検例に就いて．癌　**24**：1―20, 1930
3）鶴崎　宏：胃癌と胃結核の合併症例．病理学誌　**1**：747―752, 1942
4）仁保三四次：胃結核を合併した胃癌の1例．新臨床　**1**：35―36, 1946
5）和田武雄：胃結核を合併せる胃癌の1例．北方医　**1**：92―93, 1947
6）瀘　武相：胃における結核と癌の合併症例．診療　**11**：86―88, 1958
7）宮崎昌之，植村富士男：空腸キサントーム及び胃結核症を伴える胃癌の1例．日外会誌　**64**：731, 1963
8）岩佐善二，東　弘，広瀬俊太ほか：胃結核を合併する胃癌の1例．癌の臨　**18**：821―825, 1972
9）内田　哲，和田静江，大田明英ほか：多発早期胃癌と胃結核症の合併がみられた1症例．日消病会誌　**75**：1860, 1978
10）角田秀雄，長野　叡，菊池　晃ほか：同一病巣内に胃結核を伴った胃癌の1症例―自験例ならびに本邦報告例を中心に．最新医　**33**：2571―2576, 1978
11）吉谷親夫，木村正治，高見元敞ほか：IIc型早期胃癌と胃結核が共存した1例．癌の臨　**25**：307―313, 1979

12）塩野　悟, 大木一郎, 大友　晋ほか：胃結核症に早期胃癌(IIc)と胃良性潰瘍を合併した1症例．Gastroenterol Endosc **29**：358―359, 1987
13）宮崎義則, 加藤一吉, 山本洋之ほか：同一病巣内に胃結核をともなった早期胃癌の1例．鳥取医誌 **16**：127―131, 1988
14）星子浄水, 渕上忠彦, 富永雅也ほか：胃癌に合併した胃結核の1例．Gastroenterol Endosc **32**：680―681, 1990
15）小笠原邦夫, 西島早見, 西井　博ほか：胃結核に胃癌を合併した1症例．外科診療　**33**：611―614, 1991
16）奥村　浩, 三科　武, 石原　良ほか：早期胃癌の手術に際して発見された胃結核の1例．鶴岡市荘内病医誌　**3**：32―39, 1992
17）森　英俊，高島暁光，嬉野義彦ほか：IIc型早期胃癌に胃結核を合併した1例. 武雄杵島臨医誌　**3**：59―61, 1993
18）日本胃癌学会編：胃癌取扱い規約. 第13版. 金原出版，東京，1999
19）White R R：Simultaneous carcinoma and tuberculosis of the stomach in a case of pernicious anemia. Proc Staff Meet MMayo Clin. **18**：165―176, 1943
20）青木國雄, 佐々木隆一郎：先行疾患　結核とがん. 癌の臨　**38**：240―254, 1992
21）金子栄蔵：知っておくべき疾患―胃　胃結核．臨消内科　**9**：1325―1329, 1994
22）赤松泰次, 宮林秀晴, 藤森一也ほか：腸結核における遺伝子診断の有用性と問題点．胃と腸　**30**：525―531, 1995

A Case of Gastric Cancer Associated with Gastric Tuberculosis

Masami Asakawa, Iwao Kaneko, Toyofumi Takeyari, You Ichinose,
Toshirou Tanaka, Hiroshi Setoyama, Michio Okabe and Naoki Hosaka*
Department of Surgery, Toyooka Hospital
Department of Clinical Patholpgy, Toyooka Hospital*

In a case of gastric cancer associated with gastric tuberculosis, a 74-year-old woman was admitted to our hospital for dysphagia. Gastrointestinal fiberscopy revealed gastric cancer in the cardiac region with stenosis of the lower esophagus. Plain chest X-ray and chest computed tomography (CT) showed a linear high-density area in the lower left lung field. Esophageal stenting and chemotherapy were conducted preceding surgery. Lower esophagectomy and total gastrectomy with distal pancreatectomy and splenectomy were then done. Histological examination revealed tubercular lesions such as Langhans ’ giant cells and epithelioid granuloma in a gastric cancer lesion and regional lymph nodes. Although tubercle bacillus was not detected, the lesion was diagnosed as gastric tuberculosis basad on histopathogical findings. Pulmonary tuberculosis was inactive, so chemotherapy was not undertaken for tuberculosis. The patient is doing well without evidence of gastric cancer recurrence or of tubercular recrudescence in the 18 months since surgery. Coexistence of gastric cancer associated with gastric tuberculosis is rare, and this is only the 18th case reported in Japan to our knowledge.

Key words：gastric cancer associated with gastric tuberculosis, advanced gastric cancer, total gastrectomy

〔Jpn J Gastroenterol Surg 34：1527―1531, 2001〕

Reprint requests：Masami Asakawa　First Department of Surgery, Yamanashi Medical University
1110 Shimokatou, Tamaho-town, Nakakomagun, Yamanashi, 409―3898 JAPAN