日消外会誌　34（10）：1532～1536，2001年

症例報告

肝転移切除術後動注化学療法中に樹枝状の肝壊死を認めたAFP産生胃癌の1例

春日井市民病院外科
山田　英貴　金井　道夫　小川　弘俊　中村　從之　大場　泰洋
濱口　桂　木村　恵三　朴　哲浩　佐藤健一郎　矢野　孝

症例は61歳の男性．1998年9月30日，肝転移を伴うAFP産生胃癌のため，幽門側胃切除術，肝部分切除術（S4c＋S8）を施行した．術前の血清AFP値は5715ng/mlであった．術後，右肝動脈内にカテーテルを留置し，20PODに塩酸エピルビシン20mgを動注，引き続きフルオロウラシル（以下，5-FU）を250mg/日，週5日，3週間間欠動注した．その後，近医にて5-FUを2,500mg/週，16回（総量；43,750mg）間欠持続動注を受けた．術後9か月のCTで肝右葉のグリソンに沿った樹枝状の不染域を認めた．画像上門脈内腫瘍栓を否定できず，肝右葉切除術を施行した．組織学的にグリソン周囲に漏出した胆汁を伴う肝壊死であった．本症例では5-FUの肝動脈内動注化学療法のため胆管壁内動脈の障害から胆管壊死が生じ，胆汁漏出によるグリソン鞘炎が原因で門脈閉塞と肝壊死が生じたと考えられた．初回手術後2年7か月の現在再発兆候なく健在である．

はじめに

Alpha-Fetoprotein（以下，AFPと略記）産生胃癌は静脈侵襲や肝転移を生じやすい腫瘍とされている[1]．今回，肝転移を有するAFP産生胃癌に対し，原発巣，転移巣を切除した後に行ったフルオロウラシル（以下，5-FU）の間欠持続肝動注が主な原因と考えられる肝右葉のグリソンに沿った樹枝状の肝壊死を経験したので考察を加え，報告する．

症　例

患者：61歳，男性

主訴：立ちくらみ

家族歴：特記事項なし．

既往歴：平成元年から糖尿病，平成9年から糖尿病性網膜症加療中．

現病歴：平成10年8月，立ちくらみを訴え，当院内科入院．貧血を認めたため精査施行．胃癌と診断され，手術目的に外科転科となった．

入院時現症：眼瞼結膜に軽度の貧血を認めた．肝脾は触知せず，体表リンパ節も触知しなかった．

血液検査所見：Hb 7.4g/dl, 血清CEA 0.4ng/ml, CA 19-9 57.5U/ml. AFPは5715.5ng/mlと異常高値であった．

内視鏡検査：胃角から幽門部後壁に一部に出血を伴う4.5×4.5cmの2型の腫瘍を認めた．同部の生検で腺癌を認めた．

CT：中肝静脈を挟むようにS4cとS8に辺縁不整で内部が不均一に造影される腫瘍像を認め，転移性肝癌と診断した．

以上より肝転移を伴うAFP産生胃癌と診断され，手術目的に当科転科，1998年9月30日手術を施行した．

初回手術所見：胃角部に5×5cmの腫瘤を認め，幽門側胃切除術を施行した．術中超音波検査で中肝静脈の枝に挟まれるように辺縁が高エコー，内部が等エコーから高エコーの約2.5cmの腫瘍を認め，中肝静脈切除（3cm）を伴う肝（S4c，S8）部分切除術，胆嚢摘出術を行った．

切除標本：原発巣は4.5×4.5cmの2型進行胃癌で（**Fig. 1a**），肝転移巣は中肝静脈を挟み，S8とS4cに認めた（**Fig. 1b**）．主腫瘍と肝転移巣はともに髄様に増殖する低分化腺癌であり，AFP染色で陽性であった．右胃静脈内に腫瘍栓を伴っていた（**Fig. 1c**）．T2, por, ly 0, v3, n（－），P0, H1, StageIVbと診断した．

術後経過：左鎖骨下動脈より総肝動脈内に動注用カテーテルを留置し，左前胸部皮下に埋め込んだリザーバーより術後20日目に塩酸エピルビシン（ファルモル

＜2001年6月26日受理＞別刷請求先：山田　英貴
〒486-8510　春日井市鷹来町1―1―1　春日井市民病院外科

Fig. 1 (a)：Macroscopic view of the gastric cancer of type II at the gastric angle, measuring 4.5×4.5cm in size. (b)：Cut surface of the resected liver specimen from the first operation containing the middle hepatic vein (MHV). (c)：Histological findings showing a tumor thrombi in the right gastric vein.

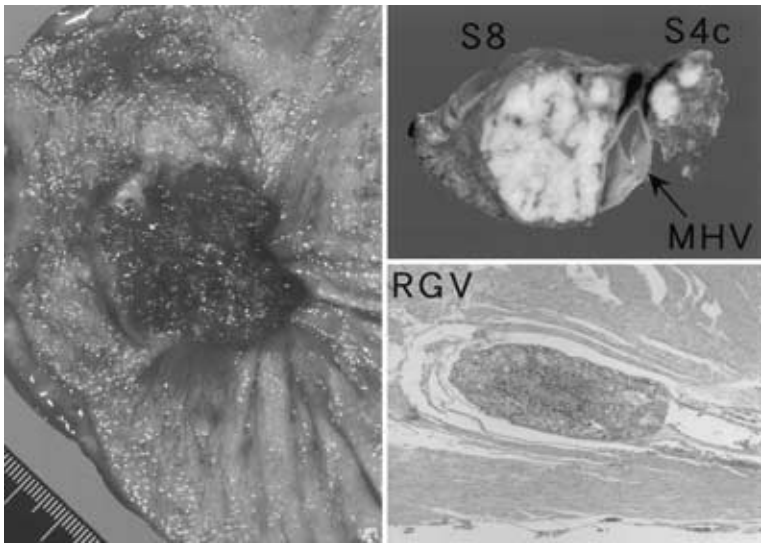

ビシン）20mg，引き続き5-FU を250mg/日，週 5 日，3週間，間欠持続動注した．動注終了後，近医に転医し，5-FU を2,500mg/週，16週（総量；43,750mg）持続動注された．

術後 9 か月目の1999年 6 月22日に行った造影 CT で肝右葉に楔状の Low density area を認めた（**Fig. 2**）．内部にグリソンに沿う全く造影されない部分（↓）を認めた．AST 57IU/l，ALT 54IU/l，LDH 521IU/l，ALP 1102IU/l，γ-GTP 234IU/l と胆道系酵素の上昇を認めたが，血清 AFP 2.0ng/ml，T-Bil 0.7mg/dl と正常値であった．動注用カテーテルからの動脈造影ではカテーテルの先端が右肝動脈内にまで進み，右肝動脈の狭窄を認めた．右後上枝（A7）以外は造影されなかった（**Fig. 3a**）．経動脈性門脈造影では右門脈の狭小化を認め，右後上枝（P7）以外は閉塞していた（**Fig. 3b**）．また，肝動脈造影下 CT（CTA）では楔状の不整に造影される領域を認め，経動脈性門脈造影下 CT（CTAP）では楔状の造影不良域を認めた．その内部に門脈の走行に一致して，樹枝状の不染域を認めた（**Fig. 4**）．

以上より，動注化学療法による肝壊死を疑ったが，原発腫瘍が右胃静脈内腫瘍栓と多発肝転移を有しており，肝転移再発の危険が極めて高い腫瘍であったため，門脈腫瘍栓を有する肝転移が否定できず，1999年 7 月 8 日，手術を施行した．

Fig. 2 Contrast enhanced CT scan 9 months after the first operation shows a nonenhanced arborecent area in the right lobe of the liver (arrow). (UP：Umbilical porsion of the portal vein)

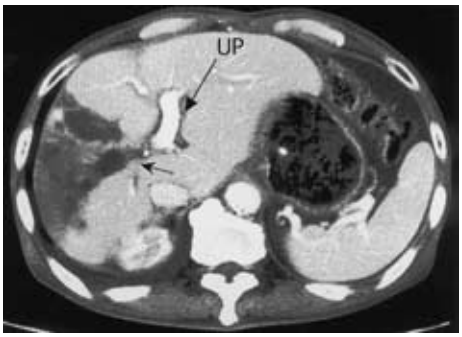

2回目手術所見：肝左葉は肥大し，肝右葉は著明に萎縮，表面近くに多発する硬結を触知し，肝右葉切除術を施行した．術中超音波検査では肝右葉内部に辺縁が低エコーで内部が高エコーの結節像と右門脈前枝の閉塞を認めた．

切除標本：グリソンの走行に一致した黄色から暗褐色の病変を認めた（**Fig. 5a**）．組織学的には胆管の壊死

Fig. 3　(a)：Angiogram 10 months after continuous intrahepatic arterial infusion chemotherapy with 5-FU demonstrates stenosis of the right hepatic artery (arrow head) and occlusion of its right anterior and posterior inferior branches.（A7：right anterior superior branch of the hepatic artery）(b)：Venous phase of the superior mesentric arterial angiography demonstrate an occlusion of right anterior and posterior inferior portal vein branches（arrow head).

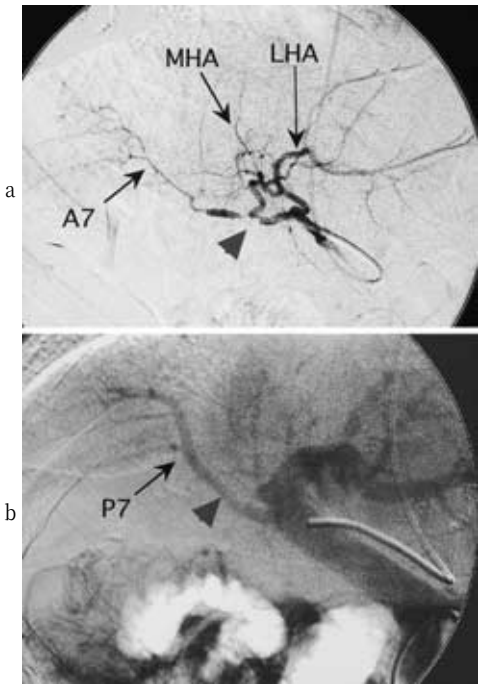

Fig. 4　CT hepatic arteriography（CTA）shows slightly enhanced lesion and CT during arterial portography（CTAP）shows a wedge non-enhanced lesion. Both CTA and CTAP show a non-enhanced lesion resembling tumor thrombi in the portal vein (arrow).

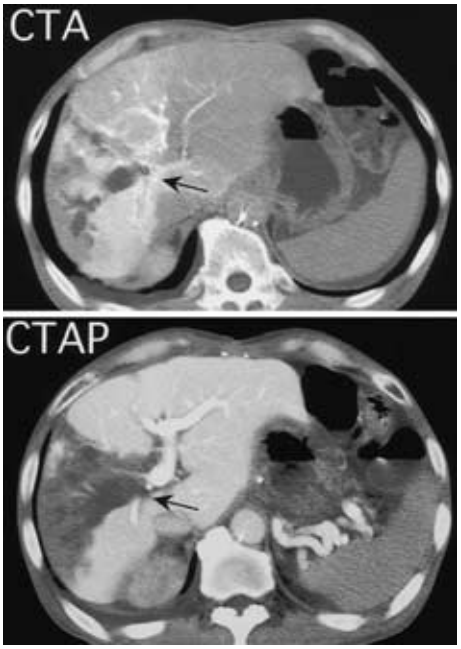

と門脈の閉塞，および肝実質内への胆汁漏出を認めたが(**Fig. 5b**)，悪性細胞は認めなかった．周囲肝実質は壊死し，線維性の被膜に覆われていた(**Fig. 5c**)．さらにその周囲に比較的新しい血栓で閉塞した動脈を認めた(**Fig. 5d**)．胆管が壊死して漏出した胆汁がグリソン鞘およびその周囲の炎症を起こし，その炎症が原因で門脈が閉塞したと診断した．

術後経過：初回手術後から2年7か月後，2回目手術後から1年10か月後の現在再発兆候なく健在である．

考　察

AFP産生胃癌は組織学的に髄様増殖を示すものが多く，hepatoid adenocarcinoma of the stomachとも呼ばれ，静脈侵襲や肝転移を生じやすい予後不良な腫瘍とされている[2]．本例でも主腫瘍は径45mm，2型，深達度SSであったが，すでに右胃静脈内の腫瘍栓と肝転移を認め，AFP産生胃癌の特徴を有していた．そのため，残肝再発の可能性が高いと考え，術後に5-FUの肝動脈内動注化学療法（以下，肝動注）を施行した．

5-FU肝動注の合併症として肝動脈の閉塞[3]，胆管壊死[4]，肝膿瘍[5)~8)]などが報告されているが，通常，肝膿瘍は類円形になることが多く，本例のようにグリソンに沿った樹枝状の肝壊死を認めることはまれである．本邦では荒井ら[8]が1例報告しているのみであった．荒井らは画像上胆管拡張と誤認されやすいので注意を要すると指摘している．本例は右胃静脈内腫瘍栓を伴う肝転移切除後であったこと，血清AFP値が正常の再発例も報告されていることもあり[9)10)]，CTAPの所見から肝右葉の門脈内腫瘍栓と2次血栓を疑った．しかし，門脈内腫瘍栓と思われた部位が全く造影されなかったことを考えると，壊死組織と術前診断すべきであったと思われる．

一方，本例では治療法として肝右葉切除術を選択し

Fig. 5 (a)：Cross section of the resected liver at the second operation showed an arborecent necrotic area (arrow) which appears similar to the tumor thrombi in the portal vein. (b, c, d)：Histological findings showed bile duct necrosis and thrombi in the portal vein (b)：fibrous capsule surrounded by hepatic parenchymal necrosis (c) and fresh thrombi in the hepatic artery (d).

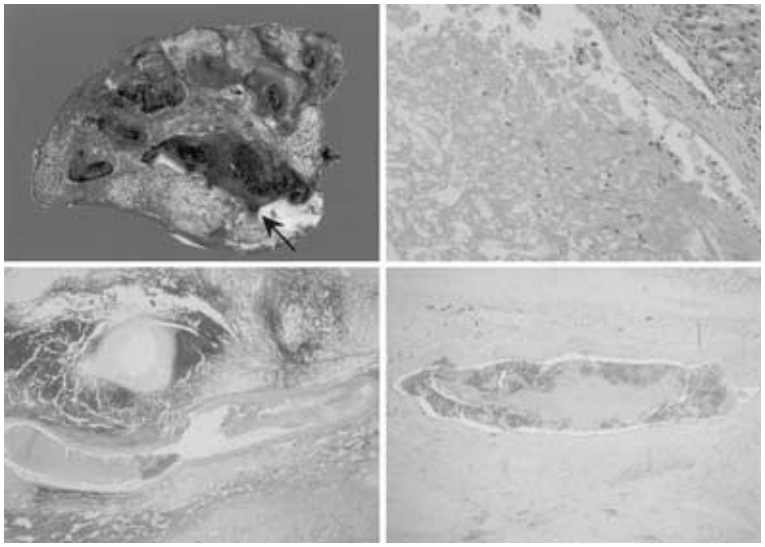

たが，これらの変化が肝左葉に及ぶのであれば，右葉内にとどまっているうちに行った肝右葉切除は根治的な治療と言え，この病態をどう理解するかが治療法を検討するうえで重要である．

本例で肝壊死が生じた主たる原因は①5-FU による胆管壁内動脈の障害と②肝動脈内に留置したカテーテルの刺激による肝動脈の閉塞とが考えられる．切除標本では，胆管周囲に壊死巣が広がり，変性が強いため，胆管壁内動脈の障害を確認することはできなかったが，臨床経過から推察すると，5-FU の間欠的大量持続肝動注により胆管壁内動脈の障害[3)4)]が生じ，胆管壁が壊死，破綻し，胆汁がグリソン内に漏出したために，グリソン鞘の炎症および血管炎が起こり，最終的に門脈が閉塞したと思われる．この漏出した胆汁と門脈閉塞に加えて右肝動脈の血流障害が起こり，肝壊死が生じたと考えられた．そして，肝区域に一致した壊死ではなく，グリソン鞘に沿った樹枝状の形態をとったことを考えると，胆汁漏出が重要な役割を果たしていると思われた．門脈閉塞の原因が胆汁漏出によるグリソン周囲炎以外に考えられないこと，右肝動脈の閉塞のみでは肝壊死が起こらないこと，カテーテル挿入部付近の右肝動脈内血栓が組織学的に比較的新しいと思われたことなども肝汁漏出が主たる原因であることを示唆している．したがって，漏出した胆汁が左葉におよび，肝左葉が障害される可能性も否定できないと思われた．

本例では総肝動脈内に留置した動注用テーテルが右肝動脈内に逸脱し，内膜損傷[11)]を惹起したが，現在では血流改変を行い，カテーテル先端を胃十二指腸動脈内に留置している．

以上，5-FU の肝動注後に樹枝状の肝壊死を認めた AFP 産生胃癌の 1 例を経験したので報告した．

稿を終えるにあたり，病理組織所見についてご指導頂いた春日井市民病院病理部杉浦浩部長に深謝いたします．

文　献

1) 国枝克行，佐治重豊，川口順敬ほか：血清 α-fetoprotein 陽性胃癌の臨床病理学的特徴と増殖活性，基底膜形成に関する検討．日消外会誌 **30**：2231—2238, 1997
2) 石倉　浩，水野一也，社本幹博ほか：胃の肝様腺癌—疾患単位の提唱とその臨床病理学的特性—．胃と腸 **22**：75—83, 1987
3) 辻　寧重，浜田弘巳，勝木良雄ほか：大腸癌肝転移に対する動注化学療法の合併症の検討．癌と化療 **24**：1838—1842, 1997

4）青木文夫, 森　武生, 高橋　慶ほか：持続肝動注療法中胆管壊死と思われるCT像を呈した2症例．癌と化療　**20**：1713―1716, 1993
5）黒沢治樹，仲野　明，三浦靖彦ほか：肝動脈の虚血, 阻血による胆管壊死性肝腫瘍―TAE後および再建肝動脈狭窄後の肝腫瘍―．胆道　**9**：312―319, 1995
6）山口典久, 浅井真一郎, 飯島　誠ほか：肝動脈塞栓療法後に発生した巨大肝内胆汁性嚢胞の1例．獨協医会誌　**13**：243―249, 1998
7）小林　聡：ヒト各種胆道系疾患および経カテーテル性肝動脈塞栓術施行例における肝内胆管周囲毛細血管叢の病理組織学的検討．金沢大十全医会誌　**103**：276―292, 1994
8）荒井邦桂, 北村正次, 宮下　薫ほか：肝動注療法が原因と考えられる肝内胆管壊死および肝壊死を来した症例．癌と化療　**18**：1856―1859, 1991
9）松田哲朗，赤木重典：多分化増殖能を示唆したalpha-fetoprotein産生胃癌の1例．日消外会誌　**26**：874―878, 1993
10）平原浩幸，相馬孝博，岩島　明ほか：血清AFP値再上昇のないAFP産生肺癌再発の1例．肺癌　**38**：235―239, 1998
11）青木達哉, 井上敬一郎, 土田明彦ほか：肝動注化学療法における合併症の検討．癌と化療　**21**：2649―2654, 1994

A Case of Arborecent Liver Necrosis following Continuous Arterial Infusion Chemotherapy after Resection for Liver Metastases of Alpha-Fetoprotein-producing Gastric Cancer

Hideki Yamada, Michio Kanai, Hirotoshi Ogawa, Yoriyuki Nakamura, Yasuhiro Ohba, Katsura Hamaguchi, Keizo Kimura, Chulho Park, Kenichirou Sato and Takashi Yano
Department of Surgery Kasugai Municipal Hospital

A 61-year-old man underwent distal gastrectomy and partial hepatectomy September 30, 1998, for alpha-fetoprotein（AFP）―producing gastric cancer with liver metastasis（S4c＋S8）. Preoperative serum AFP was abnormally elevated at 5715 ng/ml. A catheter was placed in the common hepatic artery following the operation for continuous arterial chemotherapy to prevent residual liver recurrence. Epirubicin hydrochloride（20 mg on POD 20）and Fluorouracil（250mg/day, total of 40, 500mg）were infused. Nine months after the operation, an arborecent necrotic lesion resembling aseptic biloma due to tumor thrombi appeared in the right lobe, for which right hepatectomy was done July 8, 1999. Histlogical study showed liver necrosis caused by bile duct necrosis and bile leakage around Glisson 's capsule. In this case, the inflammation due to bile leakage around Glisson 's capsule because of continuous arterial infusion with 5-FU causes an arborecent liver necrosis and an occlusion of portal vein. He survived 2 year and 7 months without recurrence after the second operation.

Key words：AFP-producing gastric cancer, continuous intrahepatic arterial infusion chemotherapy with 5-FU, portal vein occlusion

〔Jpn J Gastroenterol Surg 34：1532―1536, 2001〕

Reprint requests：Hideki Yamada　Department of Surgery, Kasugai Municipal Hospital
1-1-1 Takagi-cho, Kasugai-si, 486-8510 JAPAN