日消外会誌　34（10）：1542～1546，2001年

症例報告

膵胆管合流異常を伴った胆嚢未分化癌の１例

厚生連滑川病院外科
石井　　要　　田中　茂弘　　中村　　隆　　佐々木　正

症例は42歳の男性で，検診での腹部超音波検査にて胆嚢内に隆起性病変を指摘された．腹部 CT 検査でも体部中心に不均一にエンハンスされる隆起性病変が認められた．内視鏡的逆行性膵管胆管造影検査では主膵管と総胆管とが2.5cm にわたり共通管をつくる膵胆管合流異常が認められた．総胆管は非拡張型であった．胆嚢内は頸部から体部にかけ陰影欠損像が認められた．腹部血管造影検査では胆嚢腫瘤部から胆嚢床に一致して腫瘍濃染像が認められた．以上より膵胆管合流異常を伴う進行胆嚢癌と診断し，肝 S4a＋S5＋胆摘および D2郭清術，胆管空腸吻合術が行われた．腫瘍は大きさ3.5×2.5cm の結節型腫瘤であった．病理組織学的には多角形細胞，紡錘形細胞あるいは多核巨細胞から成る異形度の強い未分化癌と診断された．免疫組織学的には EMA，AE1/AE3，CA19-9，CEA で陽性であったが，vimentin，AFP は陰性であった．

はじめに

膵胆管合流異常症に胆道癌が合併することはよく知られていることであり，その中でも総胆管非拡張例では胆嚢癌が高率に発生するとされている[1]．今回，膵胆管合流異常を伴った胆嚢癌で，その中でも比較的頻度の低い未分化癌の１例を経験したので報告する．

症　　例

症例：42歳，男性

主訴：特になし．

家族歴：特記すべき事項なし．

既往歴：41歳時に胃ポリープ切除術．

現病歴：平成11年９月の検診での腹部超音波検査にて胆嚢内に隆起性病変を指摘され，同年10月29日精査目的に当科受診，胆嚢腫瘍を疑われ，加療目的に11月８日に入院となった．

入院時現症：眼球結膜に黄疸なく，眼瞼結膜に貧血もなかった．腹部は平坦・軟で，腫瘤は触知しなかった．表在リンパ節も触知しなかった．

入院時検査成績：アミラーゼが122IU/L と軽度高値を認めたが，それ以外は問題なかった．腫瘍マーカーは CEA，CA19-9，AFP のいずれも正常範囲内だった．

腹部超音波検査：胆嚢体部に高エコー像を示す約3 cm 大の広基性隆起性病変が認められた（**Fig. 1**）．

腹部 CT 検査：造影 CT にて体部中心に不均一にエンハンスされる隆起性病変が認められた．明らかな肝転移巣は認められなかったが，膵頭部から肝十二指腸靭帯にかけリンパ節の腫大が疑われた（**Fig. 2**）．

ERCP 検査：主膵管と総胆管とが2.5cm にわたり共通管をつくる膵胆管合流異常が認められた．胆嚢内は

Fig. 1　Abdominal US shows a high-echoic tumor in the gallbladder.

＜2001年６月26日受理＞別刷請求先：石井　　要
〒920-8641　金沢市宝町13―1　金沢大学医学部付属病院第２外科

頸部から体部にかけ約3cmの陰影欠損と底部にも約2cmの陰影欠損像が認められた．総胆管の拡張は認めなかった（**Fig. 3**）．

腹部血管造影検査：胆嚢腫瘤部から胆嚢床に一致して腫瘍濃染像が認められた（**Fig. 4**）．

以上より，膵胆管合流異常を伴う進行胆嚢癌の診断のもと，同年11月16日手術が施行された．

手術所見：肝S4a＋S5＋胆摘およびD2郭清術を施行した．総胆管は左右肝管分岐部下にて胆管空腸吻合，Roux-en Y再建とする胆膵管分流手術を行った．手術所見としてはS2，Hinf1，H0，Binf0，P0，N1(＋)，stageIIIであった．

Fig. 2 Enhanced CT scan shows the high density lesion in the gallbladder.

切除標本：胆嚢頸部から体部にかけ大きさ3.5×2.5cmの結節型腫瘤を認めた（**Fig. 5**）．

病理組織学的所見：多角形細胞，紡錘形細胞あるいは多核巨細胞から成る異形度の強い未分化癌で，壊死を伴い，好中球や小円形細胞の浸潤を伴う部分も認められた．病期はsi, hinf1a, binf0, pv0, a0, n0, bm0, hm0, stageIVaであった．免疫組織学的にはEMA，AE1/AE3, CA19-9, CEAで陽性であったほかは，vimentin，AFPの染色は陰性であった（**Fig. 6,7**）．

現在，再発徴候なく外来にて経過観察中である．

考　察

膵胆管合流異常は，日本膵管胆道合流異常研究会による診断基準[2]により膵管および胆管が十二指腸壁外で合流し，壁内括約筋機能が同部位にまで及ばないものと定義されている．膵胆管合流異常症に胆道癌が合併することはよく知られていることであり，膵管胆道合流異常症例における胆道癌に関するアンケート調査報告[3]では，膵胆管合流異常症例中胆道癌の合併は23%，そのうち71%が胆嚢癌と報告されており，さらに総胆管非拡張例では胆嚢癌が高率に発生するとも報告されている．また膵胆管合流異常を伴う胆嚢癌の好発年齢は胆嚢癌全体のそれより10歳若くなり，発生頻度に関しては合流異常のない症例に対し有意に高くなり，30～50歳代では7.6～16.0倍になると報告されてい

Fig. 3 ERCP shows the evidence of the anomalous arrangement of the pancreatico-biliary duct.

Fig. 4　Abdominal angiography shows the hypervascular tumor.

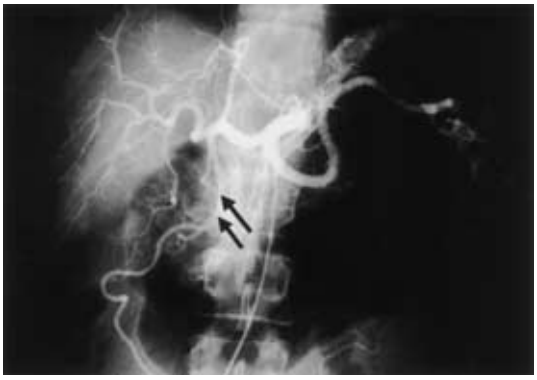

る[3)4)].

合流異常症に胆道癌が合併する機序については長期間の膵液の逆流が原因とされ，膵液の胆嚢内への逆流，うっ帯が慢性炎症ひいては化生変化をひきおこし癌発生に関与するといわれている[1)5)]．本症例もこういった変化が胆嚢癌発生の誘因になったものと思われた．

一方，胆嚢癌に胆嚢結石が高率に合併することもよく知られていることであり，結石による慢性炎症が胆嚢癌の発生母地となりうるといわれている．しかし，膵胆管合流異常症にみられる胆嚢癌症例では結石合併率は低く[3)]胆石症が密接な関連を有するとは考え難い．本症例においても胆嚢結石を有していなかった．

膵胆管合流異常における胆嚢癌の組織像は，腺癌が

Fig. 5　Macroscopic findings of the resected specimen. Tumor presents as nodular type in the body and neck of the gallbladder.

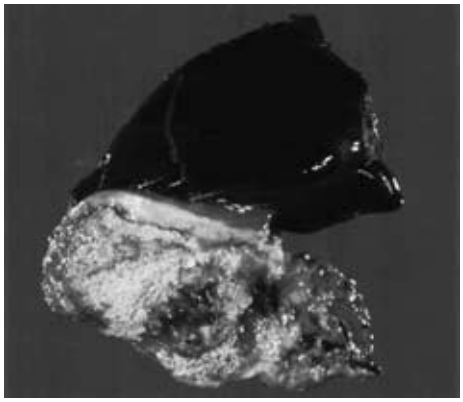

Fig. 6　Histopathological findings. There are interlacing bundles of the spindle-shaped atypical tumor cells. (H.E. staining, ×40)

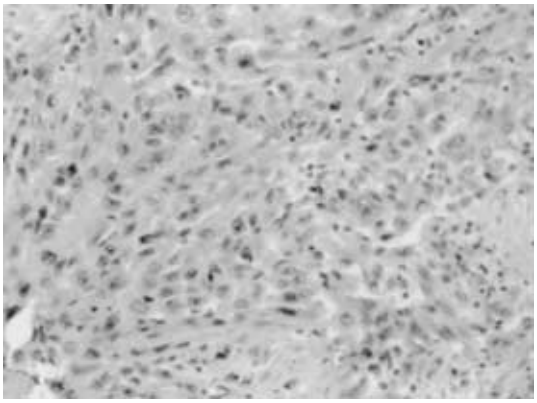

Fig. 7　Histopathological findings.
a：Tumor cells are positive for EMA staining. (×40)
b：Tumor cells are positive for CA19−9 staining. (×40)

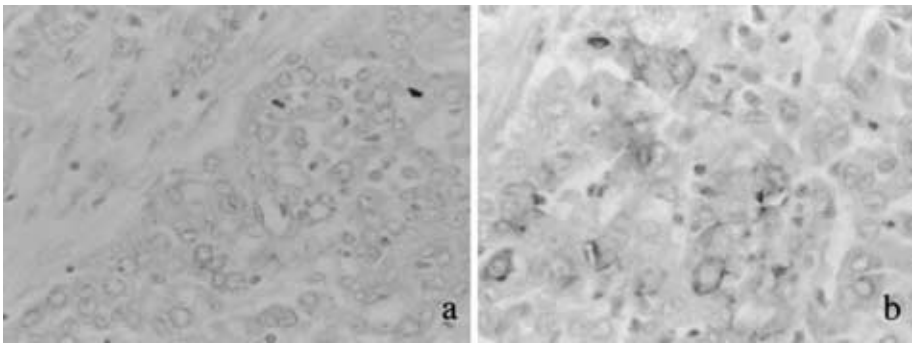

約90%をしめ，未分化癌は7～15%であり[6]，比較的まれである．しかし，この率は合流異常のない胆嚢癌を含めた全胆嚢癌においてもあまり変わりなかったとしている．未分化癌の臨床病理学的特徴としては，木南ら[7]は，腫瘍の多くは内外に球状，塊状に発育し，肝臓や周囲臓器に圧迫と浸潤を生じ，腫瘍自体は充実性で，その割面においては黄白色を呈し中心部壊死を示すとしている．病理組織学的にはGuoら[8]は腫瘍の肉眼的形態を突出型（protruding type）と浸潤型（infiltraing type）に分け，その組織形態を小細胞型（small cell type），多形細胞型（pleomorphic cell type）および紡錘細胞型（spindle-shaped cell type）とに分類している．しかし，1991年のWHOの組織分類では小細胞型は独立した分類に入れられており，多形細胞型と紡錘細胞型が未分化癌に分類されている．本症例においては多角形細胞と紡錘形細胞の混合をみとめた．

その紡錘細胞型未分化癌の組織発生については西原ら[9]の検討では，腺癌の扁平上皮化生との関係が推測され，上皮性腫瘍である一方で，間葉系マーカーが認められることより間葉系の性格も持つことが示唆されており，紡錘細胞型未分化癌は肉腫様成分を持つが上皮への分化が認められるものとして分類している．免疫組織学的所見としては，木南ら[7]は上皮系マーカー（EMA，CEA，ケラチン）や間葉系マーカー（vimentin）の陽性が観察されるとしており，本症例でもEMA，CEA，ケラチン（AE1/AE3）で陽性であったが，vimentinは陰性であった．

今までに報告されている胆嚢未分化癌は，腫瘍径が大きかったり，肝臓や胆管への直接浸潤例やリンパ節転移，腹膜播種陽性例が多く，多くは予後不良であり，小腫瘍の段階での発見が重要であるといえた．

稿を終えるに当たり，病理組織学的診断に関して，御指導いただいた富山医科薬科大学第一病理学岡田英吉助教授に感謝致します．

なお，本論文の要旨は第55回日本消化器外科学会総会（2000年7月，宮崎）において発表した．

文　献

1）戸谷拓二，渡辺奉宏，藤井　正ほか：膵・胆管合流異常および先天性胆道拡張症における癌発生―本邦報告例303例の集計からの反省―．胆と膵　**6**：525―535，1985
2）日本膵管胆道合流異常研究会：膵・胆管合流異常の診断基準．第10回日本膵管胆道合流異常研究会プロシーディングス　**10**：13―14，1987
3）青木春夫，菅谷　宏，島津元秀：膵・胆道合流異常と胆道癌―アンケート集計成績とその考察―．胆と膵　**8**：1539―1551，1987
4）杉原順一，関田幹雄，斉藤洋一：膵胆管合流異常と癌．胆と膵　**3**：487―495，1982
5）永川宅和，太田哲生，竹下八洲男ほか：膵胆管合流異常と胆道病変．胃と腸　**20**：361―368，1985
6）小林利彦，木村奉三，吉田雅行ほか：膵胆管合流異常を伴った胆嚢未分化癌の1例．胆と膵　**18**：945―950，1997
7）木南義男，秋山高儀：胆嚢未分化癌．日本臨床　別冊肝・胆道系症候群　肝外胆道編．日本臨床社，大阪，1996，p341―344
8）Gou K，Yamaguchi K，Enjoji M：Undifferentiated carcinoma of the gallbladder．Aclinicopathologic，immunohistochemical study of 21patients with a poor prognosis．Cancer **61**：1872―1879，1988
9）西原一善，恒吉正澄：胆嚢のいわゆる“癌肉腫”―紡錘形細胞型未分化癌―．病理と臨　**14**：1132―1136，1996

A Case of Undifferentiated Carcinoma of the Gallbladder Associated with Anomalous Arrangement of the Pancreaticobiliary Duct

Kaname Ishii, Shigehiro Tanaka, Takashi Nakamura and Tadashi Sasaki
Department of Surgery, Kouseiren Namerikawa Hospital, Namerikawa, Toyama

We report a case of resected undifferentiated carcinoma of the gallbladder with anomalous arrangement of the pancreaticobiliary duct. A 42-year old man was diagnosed with a tumor projecting into the gallbladder by ultrasonography and computed tomography. Anomalous arrangement of the pancreaticobiliary duct without dilation of the biliary duct was observed by endoscopic retrograde cholangiopancreatography. Abdominal angiography showed a hypervascular tumor, necessitating cholecstectomy with resection S4a＋S5 of the liver, resection of the extrahepatic common bile duct, lympadenectomy, and hepaticojejunostomy. The tumor was 3.5×2.5 cm and presented macroscopically as a nodular. Histology showed atypical tumor cells and a diagnosis of undifferentiated gallbladder carcinoma. The clinical stage was si, hinf1a, binf0, pv0, a0, bm0, hm0, stageIVa. Immunohistologically, EMA, cytokeratin, CA19-9, and CEA stains were positive but vimentin and AFP stains were negative.

Key words：gallbladder carcinoma anomalous arrangement of the pancreaticobiliary duct

〔Jpn J Gastroenterol Surg 34：1542—1546, 2001〕

Reprint requests：Kaname Ishii　Department of Surgery II,School of medicine, Kanazawa University
13-1 Takara-machi, Kanazawa, 920-8641 JAPAN