日消外会誌　34（10）：1547～1551，2001年

症例報告

多発性回腸カルチノイド腫瘍の１例

焼津市立総合病院外科

高林　直記　　米山さとみ　　中村　光一　　小西　　毅　　小助川雅巳
須並　英二　　古川　憲一　　小林　　亮　　平松　毅幸　　原　　宏介

症例は53歳の女性で，数年来続く腹痛があり腸閉塞のため入院した．精査にて小腸腫瘍を認め小腸部分切除術を施行した．回腸末端より90cm の回腸に25×15×12mm 大の粘膜下腫瘍と，その近傍の腸間膜に約4.5cm 大の腫大リンパ節を認めた．この腫瘍による壁肥厚・変形が腸閉塞の原因であった．この他に径10mm 大と径3mm 大の粘膜下腫瘍を認めた．病理学的検索では，3 個の腫瘍はいずれもカルチノイド腫瘍であり，銀染色による分類では銀還元性細胞型で，免疫染色にて腫瘍細胞内にセロトニンが認められた．リンパ節には転移を認めた．小腸カルチノイド腫瘍は転移をきたしやすく，また多中心性に発生することが多いとされる．本腫瘍の 5 年生存率は55～58％と良好であり，本症例も術後 4 年半で再発はみられない．しかし，5 年経過後も再発がみられるとされ，より長期の follow up が必要であると考えられる．

はじめに

本邦ではまれな回腸カルチノイド腫瘍を経験した．本腫瘍は転移をきたしやすく，また多中心性に発生しやすいなどの特徴に加え，同時性，異時性に他の悪性腫瘍を合併することも多く，治療や経過観察の上で注意を要すると考えられた[1)～3)]．文献的考察を含めて報告する．

症　　例

患者：53歳，女性

主訴：上腹部痛，嘔気嘔吐

既往歴：19歳，虫垂切除術，10数年前より高血圧にて降圧剤内服中．

現病歴：数年前より時々腹痛で当院を受診し，胃潰瘍を指摘され投薬を受けた時期があった．1996年 4 月下旬から間欠性の上腹部痛が頻回に見られ，5 月 1 日当院を受診した．腹部 X 線検査で左上腹部に拡張した小腸ガス像を認めた．その後，腹痛が増悪し嘔吐するようになり，5月13日，腸閉塞の診断にて当院消化器科に入院した．

入院時現症：心窩部，下腹部に圧痛を認めた．腹部は柔らかく腫瘤は触知しなかった．

入院時検査所見：軽度肝機能障害の他は異常所見はなく，CEA は正常範囲であった．

＜2001年 6 月26日受理＞別刷請求先：高林　直記
〒425-8505　焼津市道原1000　焼津市立総合病院外科

小腸二重造影 X 線検査所見：右下腹部の小腸に狭窄を認めた．圧迫にて同部位は陰影欠損像を呈し，腫瘍性病変の存在を疑った（**Fig. 1**）．

腹部 CT 検査所見：右下腹部の腸管に，拡張腸管に続いて内腔が狭窄し壁が肥厚している所見を認めた．その近傍の腸間膜内に，壁肥厚部に向かう線状影をともなった腫瘤像を認めた（**Fig. 2**）．肝には脂肪肝以外，特記すべき所見を認めなかった．

以上より，小腸腫瘍による腸閉塞の診断のもと，6 月23日に手術を施行した．

手術所見：回腸末端より90cm 口側の回腸腸間膜対側の壁が腸間膜側に向かって引き込まれており，そこに約2.5cm 大の硬結を触知した．この病変より口側の小腸は拡張していた．この近くの腸間膜には，術前 CT でみられた腸間膜内腫瘤像に相当すると思われる，表面の漿膜が白色に変色し周囲組織が硬化した最大径 4.5cm の腫大リンパ節を認めた．リンパ節転移をともなう回腸悪性腫瘍と診断し，病変を中心に回腸60cm を腸間膜を含めて切除した．なお，下行結腸，S 状結腸にも硬結を認めたため，左半結腸切除術も行った．

摘出標本所見：回腸腸間膜対側に，臍窩を有する25 x15x12mm 大の粘膜下腫瘍を認めた（**Fig. 3a**）．腫瘍部の腸管壁は内腔に凸に強く屈曲変形していた（**Fig. 3 b**）．このため腸管が折れ曲がり，内腔の狭窄をきたしていた．この腫瘍の口側8cm の部位に3mm 大，肛門側 8cm の部位に10mm 大の粘膜下腫瘍を認めた（**Fig. 3**

Fig. 1　Radiograph of the small intestine demonstrated intestinal obstruction(arrow). Pressure spot film suggested the existence of a tumor compressing the lumen from antimesenteric side.

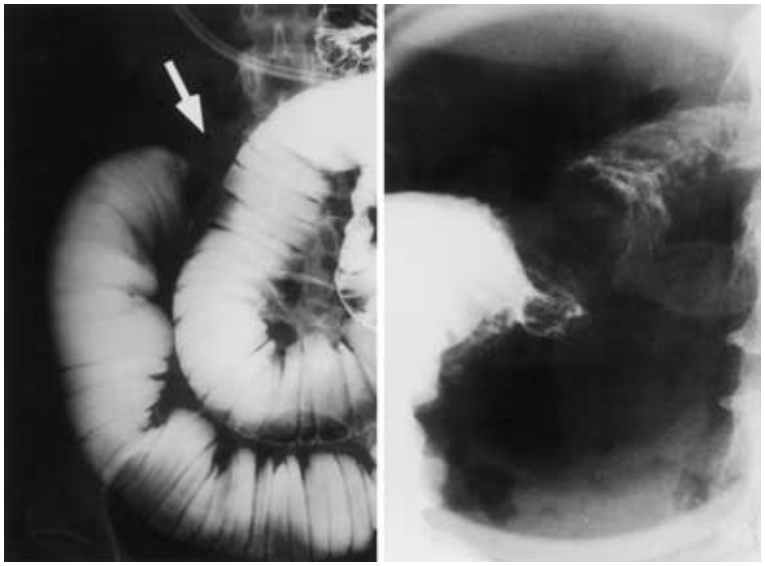

c).

病理組織学的所見：3個の腫瘍でいずれも，円形核の比較的小さい細胞からなる卵円形の結節状胞巣形成や索状配列が認められた（**Fig. 4a**）．Mitosis はほとんど診られなかった．Grimelius 染色および Fontana-Masson 染色が，3個の腫瘍とも陽性であった（**Fig. 4b**）．以上より，回腸に多発した銀還元性細胞型のカルチノイド腫瘍と診断した．最大の腫瘍は深達度 ss で，腫瘍の主座は粘膜下層であるが，筋層から漿膜下にかけてまばらに浸潤する部分では筋層の著明な肥厚を認めた(**Fig. 3b**)．他の2個の腫瘍の深達度は sm であった．摘出リンパ節8個中3個に転移を認めた．ly（1＋），v（－）であった．セロトニンの免疫染色が陽性であった（**Fig. 4c**）．

なお，結腸の病変は多発した憩室であった．

術後経過：術後の血中5-HT および尿中5-HIAA は高値を示さなかった．術後4年半の現在，再発を認めていない．

考　察

消化管カルチノイド腫瘍の部位による発生頻度は，本邦の報告例では，直腸，十二指腸，胃に高く，十二指腸を除く小腸カルチノイド腫瘍（以下，本腫瘍）の発生頻度は2～3%と低い[4)5)]．一方，欧米では，虫垂・回腸・直腸の頻度が高く，回腸カルチノイド腫瘍の占める割合は Modlin ら[3)]によると20.9%と報告されている．

Fig. 2　Abdominal CT demonstrated mural thickening of the small interstine adjacent the dilated bowel（arrow）. A high-density mass was noted in the mesentery near the small bowel lesion（arrowhead）.

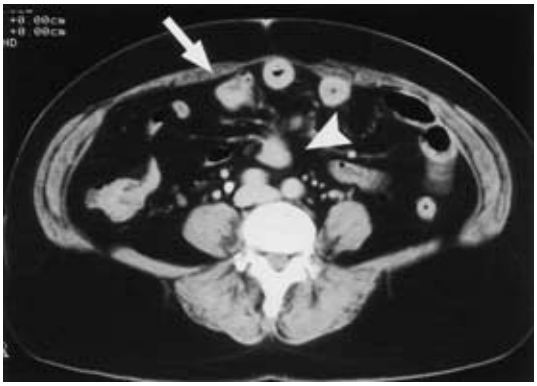

カルチノイド腫瘍の組織学的特徴として，異型の少ない小型で均一な腫瘍細胞による胞巣形成があげられる．本腫瘍では，曽我分類の A 型（結節状・島状）の

Fig. 3 Photographs of the specimen. a) The largest lesion of three ileal tumors appeared umbilicated submucosal tumor. It 's 25×15×12mm in size. b) Low-power view of longitudinal section of the tumor demonstrated marked wall thickening that cuased obstruction of the bowel. (H. E.staining×1) c) One of the other multiple lesions. It was located 8cm distal from the largest tumor.

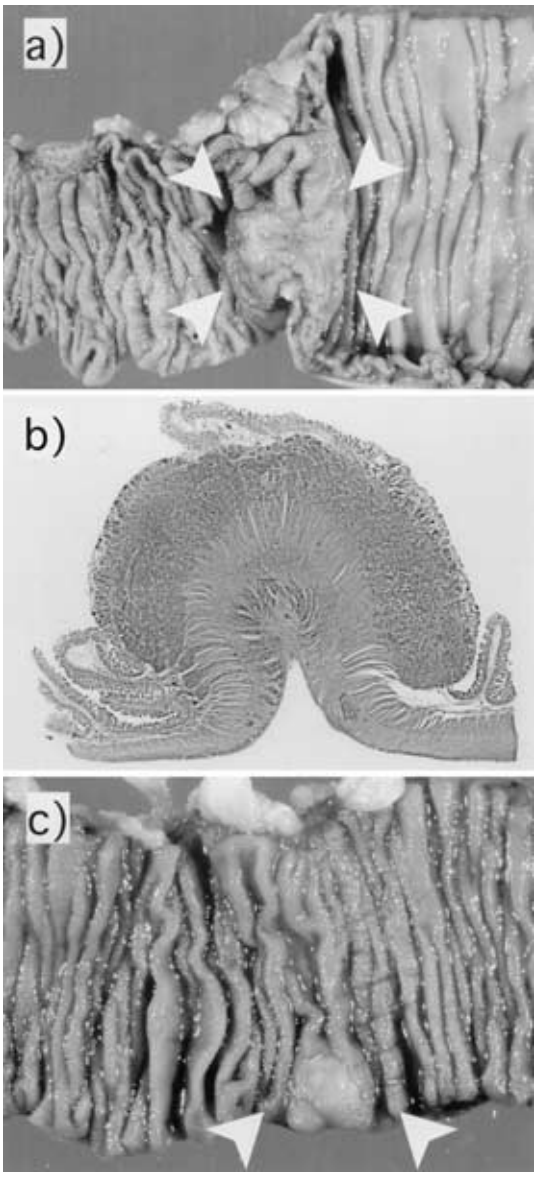

Fig. 4a Microphotograph of the specimen documented solid nests of small monotonous tumor cells. (H. E.staining×8) b) Silver staining study revealed these tumor cells were argetaffin-positive. (Masson-Fontana method×20) c) Tumor cells were positive for immunohistochemical reaction to serotonin (×20)

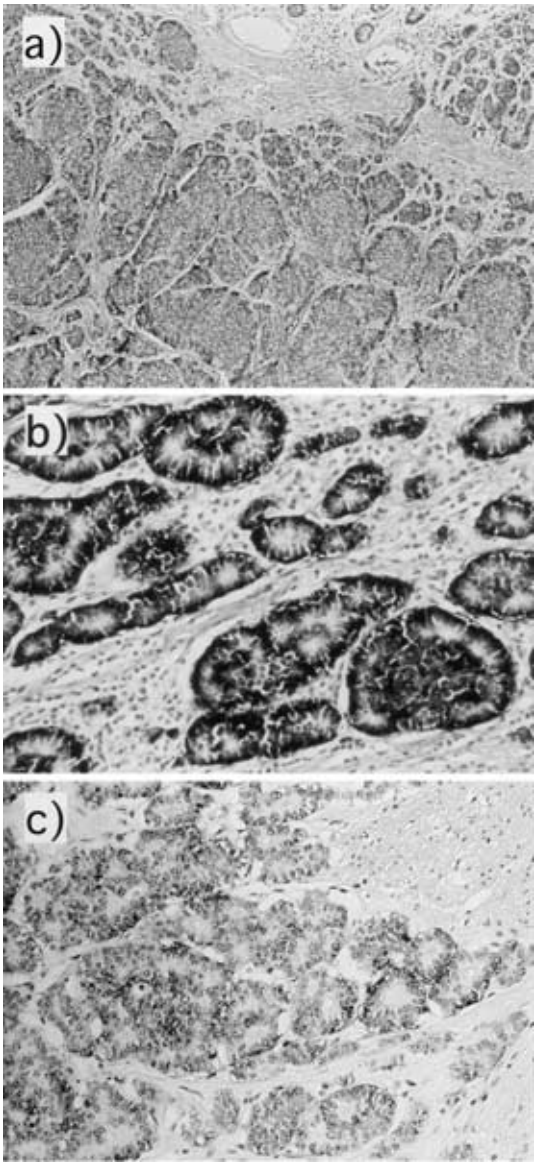

胞巣形態をとることが多いのが特徴である[2)6)]．銀反応法による分類では，Grimelius 染色，Fontana-Masson 染色ともに陽性の銀還元性細胞型が大部分で，また，免疫組織化学的所見ではセロトニン産生細胞が高頻度にみられる[2)5)]．Burke ら[2)]による空・回腸カルチノイ

ド腫瘍の検討では，島状の胞巣形態を示す例が93%，銀還元反応陽性例が98%，セロトニン陽性例が86%と報告されている．本症例でもこれらに合致する組織学的所見が得られた．

本腫瘍の臨床症状としては，間欠的腹痛，腸閉塞，下痢，腸重積，腫瘤触知などがあげられる[1)4)7)8)]．いずれにおいても特徴的な症状や理学的所見に乏しく，しばしば診断は困難である．本腫瘍の病脳期間が平均2年以上との報告もある[1)]．本症例でも，術前数年にわたってみられた腹痛・嘔気は，術後にはみられないことから，カルチノイド腫瘍による症状であったと考えられる．たびたび腹部症状を訴え，原因がはっきりしない症例には小腸精査を考慮する必要があると考えられる．

本腫瘍は，漿膜および腸管外進展をきたすと，腸管平滑筋の肥厚や線維化反応（desmoplastic reaction）を引き起こすという特徴がある．そのため，腫瘍自体が腸管の通過障害をおこす程大きく成長する前に，腸管の変形や癒着によって狭窄をきたし，腹痛や腸閉塞をおこすことがある[1)7)8)]．また，線維化・硬化が腸間膜に及ぶと，腸間膜血管を閉塞して腸管虚血や梗塞を引き起こすこともあるといわれている[1)8)]．本症例においても，腫瘍の最大径は2.5cm にもかかわらず腸管の変形により腸閉塞をきたしていた．また，腸間膜の腫大リンパ節周囲の組織の硬化は線維化反応によると考えられた．画像診断ではこれらの変化を反映して，小腸造影 X 線検査では腸管壁の硬化，固定，短縮，kinking などの所見が，また CT では腸間膜の線維化などの所見が特徴的とされる．血管造影検査では腸間膜血管の encasement がみられることもあるとされる[7)]．ただし，いずれも質的診断まで至るのは困難であると考えられた．

他の部位の消化管カルチノイド腫瘍と比較すると，本腫瘍では，小腫瘤のうちから転移しやすい，多中心性に発生する傾向がある，他の悪性腫瘍の合併率が高いという臨床病理学的特徴をもつ．本腫瘍は，膵，結腸カルチノイド腫瘍に次いで転移しやすく，70.7%の症例に転移を認めるという[3)]．腫瘍径との関連では Burke ら[2)]は，腫瘍径が1～2cm で58%，径2cm 以上では68%の症例に転移がみられ，これらのうちの約半数は遠隔転移を有する症例であったと報告している．また，腫瘍径が1cm 未満でも21%にリンパ節転移を認めたという．本腫瘍の根治手術では郭清のために腸間膜を含めた切除が必要である[7)]．一方，多発病巣がみられる割合は26～35%にのぼるという[1)2)]．本腫瘍の手術に際しては多発病巣の有無につき注意深い検索が必要と考えられる．本腫瘍では他の悪性腫瘍の合併が14～40%にみられるという[2)3)7)]．また，その部位は消化器系，特に大腸癌の合併が多いといわれている[2)7)]．したがって，本腫瘍症例では大腸をはじめとした消化管精査を行い，同時性，異時性癌の検索を行う必要がある[7)]．本症例では術後，胃および大腸内視鏡検査を施行したが，現在のところ悪性腫瘍の合併はみられていない．

本腫瘍の5年生存率は，55～58%と報告されている[2)3)]．遠隔転移のある症例においても5年生存率が35.9%と，一般の消化器癌と比べて良好である[3)]．しかしながら，5年生存率が高いのはカルチノイド腫瘍の進行が一般的に緩徐なためで，術後5年以上経過しても再発する症例があることが指摘されている[1)]．したがって，通常の消化管悪性腫瘍に比べるとより長期の follow up が必要と考えられる．

本論文の要旨は第50回日本消化器外科学会総会（1997年7月，横浜）で発表した．

文　献

1）Moertel CG：The clinical presentation and natural history of carcinoid tumors of the gastrointestinal tract．胃と腸　**24**：859―868, 1989
2）Burke AP, Thomas RM, and Elsayed AM：Carcinoids of the jejunum and ileum．Cancer **79**：1086―1093, 1997
3）Modlin IM, Sandor A：An analysis of 8305 cases of carcinoid tumors. Cancer **79**：813―829, 1997
4）曽我　淳：本邦 carcinoid 腫瘍―1, 342例の統計学的分析―．外科　**48**：1397―1409, 1986
5）岩渕三哉, 渡辺英伸, 野田　裕ほか：腸カルチノイドの病理．胃と腸　**24**：869―882, 1989
6）Soga J, Tazawa K：Pathologic analysis of carcinoids-histologic reevaluation of 62 cases. Cancer **28**：990―998, 1971
7）Debas HT, Orloff SL：Carcinoid tumors and carcinoid syndrome．Edited by Sabiston DC．Textbook of surgery-the biological basis of modern surgical practice．Fifteenth edition．Saunders, Philadelphia, 1997, p950―954
8）Warner RRP：Carcinoid tumor．Edited by Berk JA．Bockus Gastroenterology．vol 3. Fourth edition. Saunders, Philadelphia, 1985, p1874―1886

A Case of Multiple Ileal Carcinoid Tumors

Naoki Takabayashi, Satomi Yoneyama, Kouichi Nakamura, Tuyoshi Konishi, Masami Kosukegawa
Eiji Sunami, Kenichi Furukawa, Ryou Kobayashi, Takeyuki Hiramatu and Kousuke Hara
Department of Surgery, Yaizu City Hospital

A 53-years-old woman suffering intermittent abdominal pain for several years was admitted with bowel obstruction. Examinations showed a small intestinal tumor. Surgery showed a submucosal tumor 90 cm proximal from the terminal ileum. Bowel obstruction was caused by mural thickening due to tumor invasion. We also found enlarged lymph nodes in the mesentery near the tumor. Two submucosal lesions were also found. Histologically, all 3 tumors were carcinoid, and argentaffin-positive. Immunohistochemically, tumor cells were serotonin-positive. Lymph nodes metastasis was also seen. Small-bowel carcinoid tumor usually metastasizes, developing multicentric tumors. According to the literature, 5-year survival in patients with this malignancy in 55～58%. Our patient remains disease free for 4.5 years after resection. These tumors are reported to keep recur even after 5 years, however, and longer-term postoperative follow-up is necessary for patients with small-bowel carcinoid tumor.

Key words：carcinoid tumor, ileal neoplasm, intestinal obstruction

〔Jpn J Gastroenterol Surg 34：1547—1551, 2001〕

Reprint requests：Naoki Takabayashi Department of Surgery, Yaizu City Hospital
1000 Dobara, Yaizu, 425-8505 JAPAN