日消外会誌　34（10）：1552～1555，2001年

症例報告

腹膜原発漿液性乳頭状腺癌の１例

恵寿総合病院外科胃腸科，同　婦人科*

大西　一朗　　鎌田　　徹　　林　　泰生　　湊屋　　剛　　道輪　良男
竹田　利弥　　小矢崎直博　　神野　正博　　小浜　隆文*

腹膜原発漿液性乳頭状腺癌は，卵巣の漿液性乳頭状腺癌と類似した組織でありながら卵巣に異常を認めないもので，腹膜原発の腫瘍と考えられている．症例は61歳の女性．右下腹部痛と腹部膨満感を主訴に来院した．腹水穿刺細胞診でclassV：adenocarcinomaと診断され，全身の検索を行ったが，原発巣は不明であった．開腹所見では，大網に多数の漿液性嚢胞を伴う腫瘍を認め，術中迅速病理診断で卵巣の漿液性乳頭状腺癌に組織像が類似していた．卵巣は肉眼上正常であり，腹膜原発漿液性乳頭状腺癌と診断し，可及的に腫瘍を切除した後，シスプラチンを腹腔内投与した．術後はカルボプラチンとシクロフォスファミドによる化学療法が著効し，その後の再開腹では明らかな腫瘍は認められなかった．しかし，腹腔洗浄細胞診にて癌細胞の遺残をみとめたことから，さらに化学療法を追加し，退院した．初回手術後12か月の現在，腫瘍の再燃の兆候はない．

はじめに

腹膜原発漿液性乳頭状腺癌は1977年にKannersteinら[1)]が最初に報告した概念で，卵巣外にある腹腔腫瘍で，卵巣の漿液性乳頭状腺癌と類似した組織を呈するもので，腹膜原発の腫瘍と考えられている．今回我々は，reduction surgeryと化学療法により，腫瘍が肉眼的には消失した腹膜原発漿液性乳頭状腺癌の１例を経験したので報告する．

症　例

患者：61歳，女性

主訴：右下腹部痛，腹部膨満感

既往歴：16歳；虫垂炎手術

家族歴：特記すべき事なし．

現病歴：平成12年３月中旬より右下腹部痛あり．近医にて消化管の精査を受けるも異常なく，投薬を受けていたところ軽快せず，徐々に腹部膨満感が出現したため，4月１日当科紹介，同日入院となる．

入院時現症：腹部膨満著明，肝，脾，腎，腫瘤は触知せず．貧血，黄疸なし．

入院時血液検査成績：WBC 9,500/mm^{3}と軽度上昇し，CA19-9 250 U/ml，CA125 651 U/ml，CA54-61 18.1U/mlと腫瘍マーカーの上昇を認めた（**Table 1**）．

入院時腹部CT検査所見：大量の腹水貯留を認め，右側腹壁の腹腔側に沿うように最大径10cmの板状腫瘤様病変を１個認めた（**Fig. 1**）．

腹水穿刺所見：腹水は漿液性で，細胞診ではclassV：adenocarcinomaと診断された（**Fig. 2**）．

原発部位について全身の検索を行ったが，原発と思われる明らかな病変は認められず，原発不明の癌性腹膜炎の診断にて４月20日に開腹した．

開腹所見：大網に多数の漿液性嚢胞を伴う腫瘍を認め，小腸間膜にも小結節を多数認めた．大網の腫瘍は，右側壁側腹膜への浸潤が著しかったが，可及的に切除した．骨盤腔内にも同様の腫瘍が認められ，左卵巣周囲にも浸潤があり，左卵巣を含めて可及的に切除した．右卵巣は肉眼的に正常であった．術中迅速病理診断にて，卵巣の漿液性乳頭状腺癌と類似した組織を認めたため，閉腹時にシスプラチン（CDDP）100mgを散布

Table 1　Laboratory finding.

WBC	95	x10^2/μ	CPK	47	IU/l
RBC	436	x10^4/μ	Ch－E	207	IU/l
Hb	13	g/dl	TTT	2.6	kunkel
Ht	40.4	%	ZTT	14.6	kunkel
PLT	44.1	x10^4/μ	Na	138	mEq/l
			Cl	104	mEq/l
T－P	6.7	g/dl	K	4.2	mEq/l
T－BiLi	1.28	mg/dl	Ca	8.5	mg/dl
D－BiLi	0.33	mg/dl	P	3.7	mg/dl
AST(GOT)	26	IU/l	BUN	13.4	mg/dl
ALT(GPT)	20	IU/l	CREAT	0.6	mg/dl
ALP	261	IU/l			
γ-GTP	49	IU/l	CA19-9	250	U/ml
LDH	280	IU/l	CA125	651	U/ml
			CA54/61	18.1	U/ml

＜2001年６月26日受理＞別刷請求先：大西　一朗
〒926-8605　七尾市富岡町94　恵寿総合病院外科胃腸科

Fig. 1 CT showed massive ascites and cysic tumors inside of abdominal wall on admission (left panel). After opration and chemotherapy, ascitis and tumor disappeared (right panel).

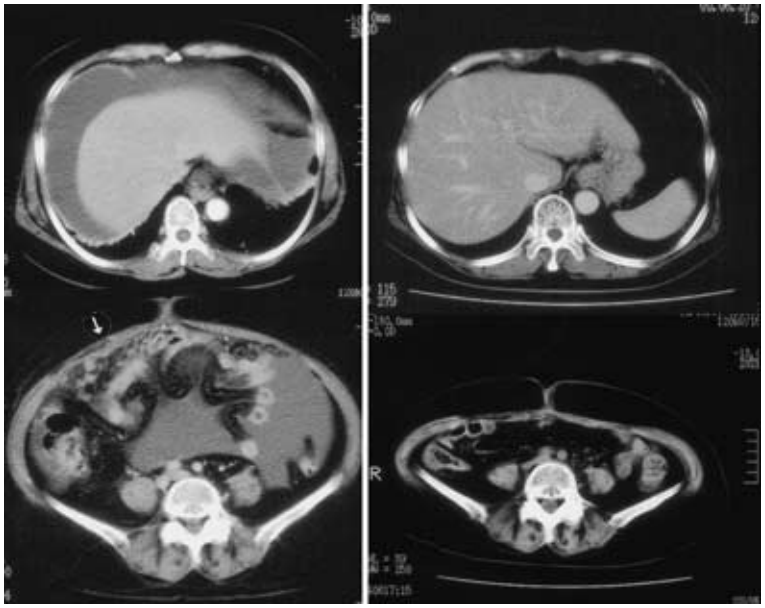

した.

摘出標本肉眼所見：径1～3cm 大の漿液性嚢胞を伴う腫瘍で，左卵巣周囲にも同様の腫瘍を認めたが，卵巣そのものは肉眼上，正常であった（**Fig. 3**）.

病理組織所見：漿膜より乳頭状に増殖，浸潤する腫瘍細胞を認め，卵巣の漿液性乳頭状腺癌と類似した所見であった（**Fig. 4**）．卵巣は正常で，腫瘍細胞は認められなかった.

術後経過：術後腫瘍マーカーは減少し，腹水も著明に減少した．カルボプラチン（CBDCA）とサイクロフォスファミド（CPM）の併用にて補助科学療法を 3 クール施行したところ，腹水は消失し，腫瘍マーカーも正常化した(**Fig. 1, Table 2**). 画像上腫瘍や腹水が消失しても, 小病変が残存することもあるため[2]，腫瘍の完全切除を目的に 7 月12日再開腹した（second look operation）.

手術所見：腹水は認められず，骨盤腔，腸間膜などに初回手術時に明らかに残存していた腫瘍は消失していた.

しかしながら，腹腔洗浄細胞診では癌細胞の残存が認められたため，術後さらに 3 クールの補助科学療法を追加した. 初回手術後12か月の現在再燃の兆候なく，外来通院にて経過観察中である.

Fig. 2 Agglomeration of atypical cells was observed on aspiration cytology examination (Papanicolaou, ×200).

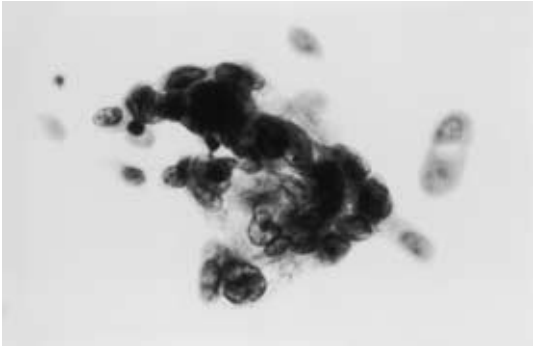

考　察

腹膜原発漿液性乳頭状腺癌は，本邦でもこれまでに28例の報告がある[3)4)]が，婦人科領域で以前から Serous surface papillary carcinoma[2)]や normal sized ovarian carcinoma syndrome[5)]と呼ばれた疾患の中にもこれに相当するものが含まれており，実際はこれより多くの症例が存在するものと思われる．患者は全員女性であ

Fig. 3　The resected specimen at the first laparotomy. Right panel shows omental cake with small serous cysts, left panel shows pelvic tumor and left ovarium.

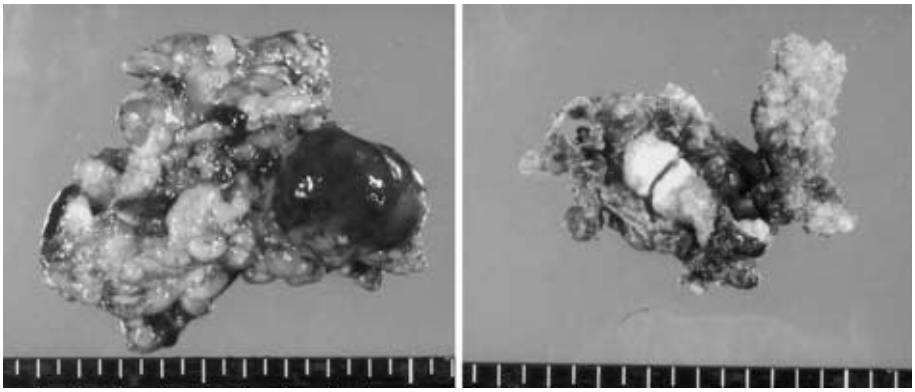

Fig. 4　Pathological findings (HE, ×150). Poorly differentiated papillary serous adenocarcinoma was observed with infiltrative growth.

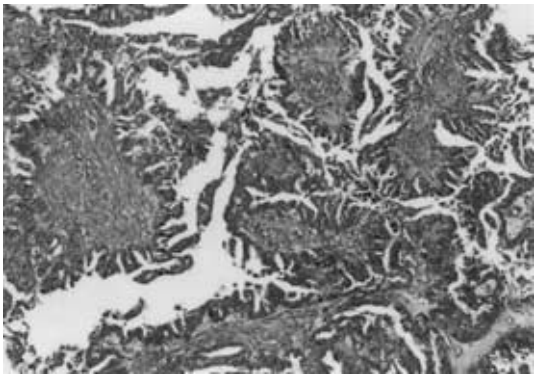

り，閉経後に好発するとされ[3]，本症例もこれに合致するが，海外には若年者の報告例も認められる[6]．このような腫瘍の組織発生については２つの仮説があり，１つは腹膜中皮細胞のミュラー管上皮への仮性性変化を発生母地とする説であり，もう１つは腹腔内の異所性多卵巣を発生母地とする説である[7]．ほとんどの場合，広範な腹膜播種により，大量の腹水貯留にて発見されるため，切除標本などから発生過程を特定することは困難であると思われるが，本症例の場合，可及的腫瘍切除ではあるものの，腫瘍組織内に卵巣組織は認められず，前者の発生過程を経た可能性が高いと考えている．

治療は卵巣癌に準じて reduction surgery とシスプラチンを中心とした化学療法を行った報告が多いが，この際血清 CA125が病勢の把握に有用であるとされ

Table 2　Clinical course of this case.

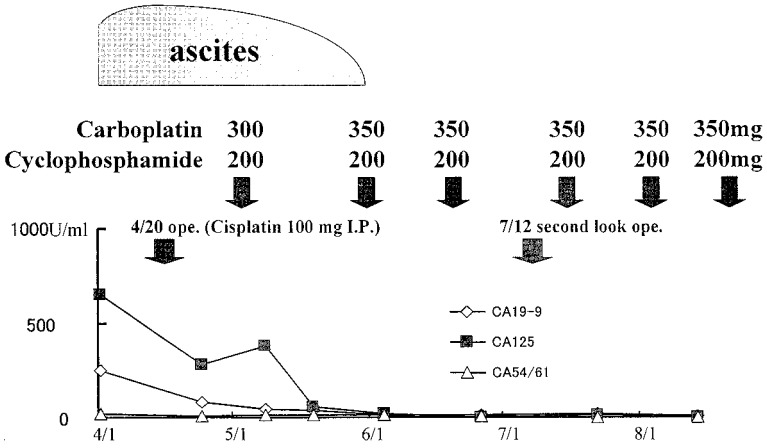

る[8]．予後は卵巣癌の StageIII，IV と比較して不良との報告もある[9]が，長期生存例や完全緩解となった症例も報告されており[10]，適切な診断と治療がなされれば，予後が改善できる疾患であると思われる．報告例の少なさから，確立された治療方針はないが，抗癌剤の種類や投与経路など，工夫する余地も多く残されており，今後，症例が蓄積されれば，さらなる治療成績の向上も期待できると考えられる．本症例も術中，術後の化学療法が奏効し，初回手術後約1か月で腫瘍マーカーが著明に減少して正常値となり，12か月の現在も変化なく経過している．今のところ明らかな腫瘍の再燃は認められていないが，second look operation での腹腔洗浄細胞診で癌細胞の残存が認められており，今後も慎重な経過観察と適切な治療を要すると考えられる．

稿を終えるにあたり，組織学的所見を御教示いただいた金沢医科大学第2病理学教室の上田善道助教授に深謝いたします．

文　献

1) Kannerstein M, Churg J, McCaughey WTE et al：Papillary tumor of the peritoneum in women：Mesothelioma or papillary carcinoma. Am J Obstet Gynecol **127**：306—314, 1977
2) 西田荘哉，小松淳子，大野義雄ほか：Serous surface papillary carcinoma の1例．産と婦 **64**：400—404, 1997
3) 豊永敬之，松尾憲一，山口　浩ほか：Reduction surgery と adjuvant chemothrapy が著効した広範な腹腔内転移を伴う後腹膜原発漿液性乳頭状腺癌の1例．消外 **23**：1325—1330, 2000
4) 神谷　諭，寺崎正起，岡本恭和ほか：腹膜原発漿液性乳頭状腺癌の1例．日臨外会誌 **61**：1309—1314, 2000
5) 舟本　寛，館野政也，三輪淳夫ほか：いわゆる“normal sized ovarian carcinoma”5症例の検討．産と婦 **58**：1370—1375, 1991
6) Ulbright TM, Morley DJ, Roth L M et al：Papillary seous carcinoma of the retroperitoneum. Am J Clin Pathol **79**：633—637, 1983
7) Fujii S, Konishi I, Okamura H et al：Mucinous cystadenocarcinoma of the retroperitoneum：A light and electron microscopic study. Gynecol Oncol **74**：103—112, 1986
8) Altaras MM, Aviram R, Cohen I et al：Primary peritoneal papillary serous adenocarcinoma：Clinical and management aspects. Gynecol Oncol **40**：230—236, 1991
9) Milles SE, Andersen WA, Fechner RE et al：Serous surface papillary carcinoma. A clinicopathologic study of 10 cases and comparison with stage III-IV ovarian serous carcinoma. Am J Surg Pathol **11**：827—834, 1988
10) Chen KTK, Flam MS：Peritoneal papillary serous carcinoma with long-term survival. Cancer **58**：1371—1373, 1986

A Case of Peritoneal Serous Papillary Adenocarcinoma

Ichiro Onishi, Toru Kamata, Yasuo Hayashi, Go Minatoya, Yoshio Michiwa,
Toshiya Takeda, Naohiro Koyasaki, Masahiro Kanno and Takafumi Kohama*

Department of Surgery and Gastroenterology and Gynecology*, Keiju Medical Center

A 61-year-old woman came to our hospital because of massive ascites upon recommendation from a local clinic. Aspiration cytology showed agglomeration of atypical cells but no primary tumor. Probe laparotomy revealed a tumor resembling serous papillary adenocarcinoma of the ovary in pathological findings, but normal bilateral ovary. Reduction surgery included omentectomy and left oophorectomy. Cisplatin was administered intraperitoneally at surgery and adjuvant chemoterapy was conducted for ovarian cancer postoperatively. Ascites disappeared and serous CA125 levels dropped to normal range. No residual peritoneal tumor was seen in a second-look operation, but atypical cells were still detected in the peritoneal lavage. We added three court chemotherapy there after followed by regular outpatient treatment. No evidence has been found of tumor recurrence for the present.

Key words：peritoneal tumor, papillary serous carcinoma, chemotherapy

〔Jpn J Gastroenterol Surg 34：1552—1555, 2001〕

Reprint requests：Ichiro Onishi　Department of Surgery and Gastroenterology, Keiju Medical Center
94 Tomiokacho, Nanao 926-8605 JAPAN