日消外会誌　34（10）：1556～1560，2001年

臨床経験

膵管内乳頭腫瘍に対する体部横断切除膵端々吻合の経験

京都第二赤十字病院外科
井川　理　宮田　圭悟　高橋　滋　柿原　直樹　松村　博臣
飯塚　亮二　藤井　宏二　泉　浩　竹中　温　徳田　一

膵体部膵管内乳頭腫瘍の１例に体部横断切除を行い，膵端々吻合にて再建した．症例は67歳男性，症状はなく，検診の腹部超音波検査で，径3.5cm の体部嚢胞性病変を認め紹介された．ERCP，膵液細胞診で膵管内乳頭腺腫と診断した．術中の所見より，再建法は膵の端々吻合を選択した．術後合併症なく良好に経過し，術後１年４か月後の ERCP で，吻合部尾側の膵管は拡張なく良好に造影された．３年を経過し健存中である．膵空腸吻合では，術後の膵管造影による残存膵尾部の検索が困難であり，自験例の膵胃吻合でも造影成功例はなかった．膵端々吻合は生理的であり，手術時間も短く，術後のフォローアップのためにも優れた術式であると考えられた．

はじめに

膵体部横断切除では通常再建術として膵空腸吻合[1)2)]，膵胃吻合[3)]が行われるが，これらの方法では残存尾側膵の造影によるフォローアップは困難である．今回，われわれは径3.5cm の膵体部膵管内乳頭腺腫の１例に体部横断切除，膵端々吻合を行い，良好な結果を得たので報告する．

症　例

患者：67歳男性

主訴：なし．

家族歴：特記すべきことなし．

既往歴：特記すべきことなし．

現病歴：平成９年10月，健診の腹部超音波検査にて，膵体部の嚢胞性病変を指摘され，精査目的に当院を紹介された．

血液生化学検査所見：末梢血液検査，生化学検査では異常を認めなかった．CEA，CA19-9も正常範囲内であった．

入院時現症：身長168cm，体重69kg，栄養状態中等度．貧血，黄疸を認めず，胸部，腹部にも異常所見はなかった．

腹部超音波検査：膵体部膵管の腹側，背側にまたがる径3.5cm の多房性嚢胞性病変を認めた（**Fig. 1**）．

腹部CT：膵体部に最大径3.3cm の造影陰性で water density に描出される不整形嚢胞性病変を認めた（**Fig. 2**）．

ERCP：主膵管から嚢胞が造影され，交通が証明された（**Fig. 3**）．

膵管内超音波：嚢胞内に一部乳頭状発育を示す部分が描出された（**Fig. 4**）．

膵液細胞診：膵管内乳頭腺腫，Group 3の診断であった．

手術所見：予定再建術式は膵胃吻合であったが，術前に膵端々吻合の可能性についてのインフォームドコンセントを得て，手術を施行した．網嚢を開放し膵前面を露出した．肉眼的には病変は不明であったため，術中超音波検査を施行した．膵頭側は上腸間膜静脈左縁に達し，腫瘍は3.5cm であった（**Fig. 5**）．頭側，尾側にマーキングを行い，surgical margin を確保して体部を長軸方向4cm にわたって膵を横断切除した．脾静脈を腹腔動脈左縁まで剥離し，膵胃吻合が可能となるまで尾部を授動したところ，膵端々吻合が十分可能と思われたため，６号アトムチューブを膵尾部膵管より十二指腸内まで lost tube として固定留置し，膵管を4-0 Maxon™ にて４針縫合し，膵実質は両断端を閉鎖せず，膵皮膜および実質を3-0Vicryl™ にて直接縫合した（**Fig. 6**）．

病理組織所見：小さな嚢胞状に拡張した膵管が多数みられ，上皮は間質を伴った丈の低い乳頭状発育を示した（**Fig. 7**）．核の極性は保たれており，構造の崩れや浸潤像はなかった（**Fig. 8**）．膵管内乳頭腺腫の診断

＜2001年６月26日受理＞別刷請求先：井川　理
〒602-8026　京都市上京区釜座通り丸太町上る春帯町355―5　京都第二赤十字病院外科

Fig. 1 Abdominal ultrasonography showed a multilobular cystic lesion at the middle body of the pancreas.

Fig. 2 Abdominal CT showed an irregular shaped cystic lesion which was not enhanced.

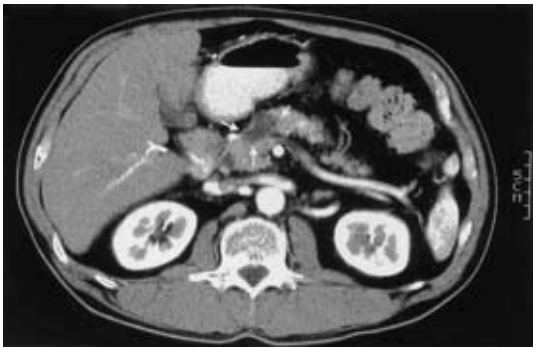

Fig. 3 Endoscopic retrograde pancreatography revealed a multilobular cystic lesion

Fig. 4 Intraductal endoscopic ultrasonography showed papillary tumor in the cystic lesion.

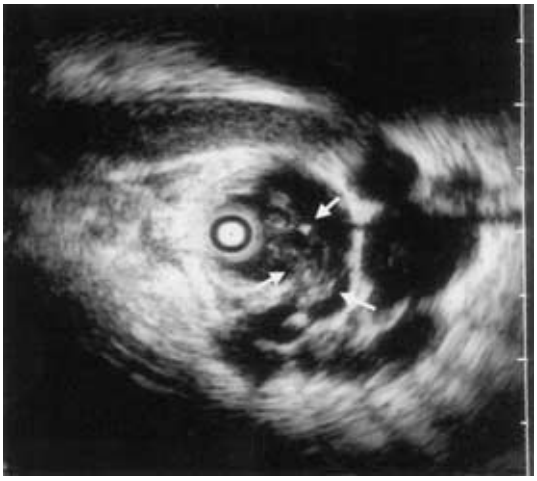

Fig. 5 The lesion could not be found macroscopically. Incisional lines of the pancreas body was determined by ultrasonography in abdominal cavity.

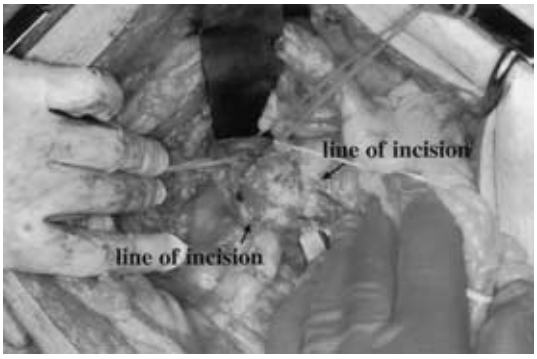

Fig. 6　6Fstenting tube was left and fixed in the pancreatic duct from the caudal to the duodenum. The duct was anastomosed end-to-end by four stiches with 4-0 unabsorbable suture.

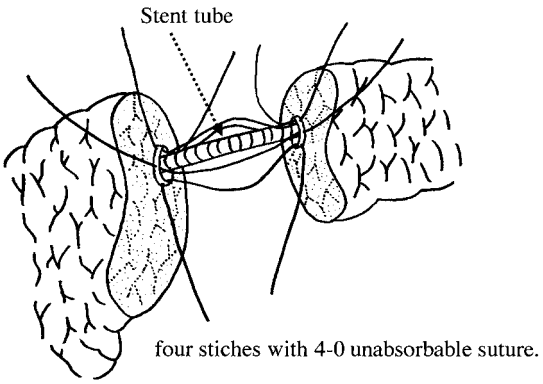

Fig. 7　The histological specimens showed many small dilated pancreatic ducts in the parenchyma. The duct epithelium revealed low papillary growth with stroma.

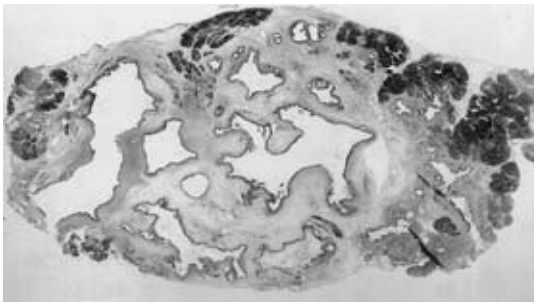

であった．

術後経過：縫合不全，膵炎，その他の合併症を認めず良好に経過した．14病日に経口摂取を開始し，18病日にドレーンを抜去し，43病日に退院した．stent tubeは退院後内視鏡的に抜去予定であったが，退院後2か月目の内視鏡にて自然抜去していた．術後1年4か月後に残存膵検索目的にERCPを施行した．吻合部に軽度の狭窄を認めたが，尾側膵管には拡張の所見なく，とくに病変を認めなかった(**Fig. 9**)．3年を経過し健存中である．

考　察

膵管内乳頭腫瘍などのlow grade malignancyやmalignant potentialのある良性腫瘍に対する治療[4)5)]では，郭清を伴わず，可能な限り機能を温存した膵部分切除が原則であり[6)]，占居部位によって膵亜区域切除，膵鈎部切除[7)]，十二指腸温存膵頭切除，膵体部部分切除[1)2)]，膵尾部部分切除などが選択される．これらいわゆる膵縮小手術では，第2病変再発に対する残存膵のフォローアップが重要となる．

体部横断切除の再建では，膵空腸吻合が選択されることが多い[1)2)]．しかしながらこの方法では，残存膵に対する検索は腹部超音波やCT，MRIなど体外よりの検査法に限定されるため，十分に残存膵内を検索するのは不可能である．そこで当院ではPD，PPPD，DpPHRに対する再建法は，術後残存膵の検索を目的として膵胃吻合を選択してきた．また粘液産生膵腫瘍に対する膵横断切除5例にも，膵胃吻合による再建を施行した[3)]．これらの症例には術後定期的に超音波内

Fig. 8　The nuclear polarity were well preserved. Neither evidence of structural atypia nor invasive growth was discerned.

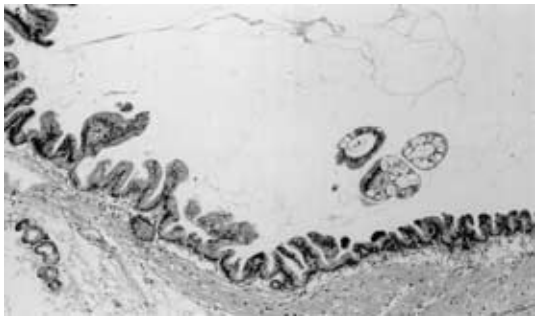

Fig. 9　Endoscopic retrograde pancreatography showed the slight stricture of the anastomosis. However the caudal pancreatic duct was seen clearly without dilatation and reccurence at 16 months after operation.

視鏡を施行したが，上部内視鏡を用いた膵胃吻合部よりの tubing による残存膵の造影は，全例で不可能であった．そこで体部膵管内乳頭腺腫の1例に横断切除を行い，術中の所見より膵端々吻合にて再建した．

膵端々吻合は1929年に Newton[8]が膵体部断裂例に施行して以来，報告が散見されるが[9)~14)]，これらはすべて膵外傷の症例であり，腫瘍性疾患の膵横断切除例に対する報告はない．Nagakawa ら[15]は粘液性嚢胞腺腫の2例に対する十二指腸温存膵頭部切除後に，乳頭部膵管と残存膵管の端々吻合による再建を行い，良好な術後経過を報告している．

再建として膵端々吻合を選択するかどうかは，術中の所見にて決定すべきである．すなわち血流を維持した十分な授動の後，吻合部にかかる緊張を検討することで適応が決定される．

膵端々吻合に関して最も予防すべき合併症は，膵管吻合部の瘢痕狭窄であり，すべての報告例で stent tube が留置されていた[8)~14)]．本症例では6号アトムチューブを乳頭部まで留置し，lost tube とした．術後2か月後に内視鏡的に抜去の予定であったが，その時点で自然抜去が確認された．縫合については膵管径にもよるが，縫合数をいたずらに増やさないことが重要であり，本症例では4針にとどめた．縫合には術後の吻合部への緊張を考慮して4-0非吸収糸を使用したが，狭窄予防のためには報告例のように，さらに細径でかつ吸収糸が望ましいと考えられた．縫合不全については膵端々吻合の報告そのものが少なく，消化管吻合と比較しての頻度は不明であるが，より生理的であることを考えれば頻度が高いとする根拠はない．

本症例は初回症例であったため，術後14日目に経口を開始したが，腸蠕動開始が確認されれば早期の経口摂取でも問題なく，3週間程度での早期退院が可能であると考えられた．

膵端々吻合は従来の膵空腸吻合，膵胃吻合に比較して生理的であり，手術時間も短い．加えて最大の利点は，術後 ERCP による残存膵の造影が可能であることである．本症例でも1年4か月後に膵管の造影を行い，尾側膵管の拡張なく，残存膵に再発や第2病変を認めなかった．

膵横断切除そのものが比較的頻度の低い術式であり，また症例ごとの条件が異なるため，膵端々吻合を標準再建術式とするのは難しいが，術中所見によっては考慮すべき再建術式であると考えられた．

文　献

1) Warshaw AL, Rattner DW, Fernandez-del Castilloc et al：Middle segment pancreatectomy. Arch Surg **133**：327―331, 1998
2) 池田靖洋，松本伸二，真栄城兼清ほか：膵分節切除・尾側膵空腸吻合術．消外　**18**：77―84, 1995
3) 永井秀雄，吉沢浩次，栗原克己ほか：膵横断切除術．手術　**54**：35―41, 2000
4) 黒田　慧，森岡恭彦：粘液産生膵腫瘍；概念，分類，臨床病理学的特徴と治療方針．外科　**51**：328―335, 1989
5) 木村　理, 二川憲昭, 森兼啓太ほか：膵嚢胞性疾患の手術適応．外科　**57**：767―776, 1995
6) 今泉俊秀：膵腫瘍の縮小手術．消外　**29**：1840―1845, 1996
7) 渡辺五郎, 松田正道, 梶山義明ほか：膵鈎部切除術の手技と成績．胆と膵　**12**：1369―1373, 1991
8) Newton A：A case of successful end-to-end suture of the pancreas. Surg Gynecol Obstet **48**：808―810, 1959
9) Doublit H, Mulholland JH：Surgical management of injury to the panreas. Ann Surg **150**：854―863, 1959
10) Pellegrini NJ, Stein JJ：Complete severance of the pancreas and its treatment with repair of the main pancreatic duct of Wirsung. Am J Surg **101**：707―710, 1961
11) Martin LW, Henderson BM, Welshn：Distruption of the head of the pancreas caused by blunt trauma in children：A case report of two cases treated with primary repair of the pancreatic duct. Surgery **63**：697―700, 1968
12) 橋本　俊, 中村明茂, 由良二郎ほか：外傷性完全膵断裂に対する主膵管再建術．日外傷会誌　**4**：244―250, 1990
13) 北野光秀, 茂木正寿, 奥沢星二郎ほか：膵体部完全離断例に対する主膵管再建膵縫合術．手術　**46**：301―304, 1992
14) 早川直和，山本秀夫，川端康次ほか：膵管膵管吻合．臨外　**54**：905―908, 1999
15) Nagakawa T, Ohta T, Kayahara M：Total resection of the head of the pancreas preserving the duodenum, bile duct, and papilla with end-to-end anastomosis of the pancreatic duct. Am J Surg **173**：210―213, 1997

A Case of Segmental Resection of Pancreas Body with End-to-End Anastomosis of Pancreas for Intraductal Papillary Tumor

Osamu Ikawa, Keigo Miyata, Shigeru Takahashi, Naoki Kakihara, Hiroomi Matsumura,
Ryouji Iizuka, Kouji Fujii, Hiroshi Izumi, Atsushi Takenaka and Hajime Tokuda
Department of Surgery, Kyoto Second Red Cross Hospital

We report end-to-end anastomosis of the pancreas after segmental resection of the pancreas body due to intraductal papillary tumor. A 67-year-old symptom-free man with no complaint was referred to our hospital because of a cystic lesion 3.5 cm in diameter found in abdominal ultrasonography at mass screening. Endoscopic retrograde pancreatography and cytology of the pancreatic juice led to a diagnosis of intraductal mucin-producing papillary adenoma. The patient underwent segmental resection of the pancreas body and reconstruction by end-to-end anastomosis of the pancreas, and was discharged without complications. Endoscopic retrograde pancreatography 16 months postoperatively showed the main pancreatic duct clearly to the tail without dilation or reccurence. The patient has been alive for three years without problems. It may be difficult to survey the pancreas tail of the patient after pancreatojejunostomy. All trials of pancreatography through pancreatogastrostomy failed in our cases. End-to-end anastomosis after segmental pancreas resection is more effective requiring shorter operation time and making it easy to survey the residual pancreas tail.

Key words：intraductal papillary tumor of pancreas, segmental resection of pancreas body, end-to-end anastomosis of pancreas

〔Jpn J Gastroenterol Surg 34：1556—1560, 2001〕

Reprint requests：Osamu Ikawa　Department of Surgery, Kyoto Second Red Cross Hospital
355-5 Haruobi-cho, Kamanza-Marutamachi-Agaru, Kamigyo-ku, Kyoto, 602-8026 JAPAN