日消外会誌　34（11）：1630～1634，2001年

症例報告

von Recklinghausen 病に合併し，肝右葉，下大静脈とともに切除しえた後腹膜悪性神経鞘腫の１例

社会保険広島市民病院外科

塩崎　滋弘　　松川　啓義　　青木　秀樹　　小野田　正
大野　　聡　　二宮　基樹　　桧垣　健二　　池田　俊行
小林　直広　　高倉　範尚

von Recklinghausen 病に合併した巨大後腹膜悪性神経鞘腫に対して，肝右葉および下大静脈とともに切除しえた１例を経験した．症例は29歳の女性．父および患者自身が von Recklinghausen 病．右側腹部腫瘤および疼痛のため受診し，精査加療目的にて入院した．腹部 CT では後腹膜に下大静脈を強く腹側に圧排する径約25cm の腫瘤を認めた．下大静脈造影では第３腰椎の高さから造影されず，側副血行路の発達を認めた．後腹膜悪性神経鞘腫と診断し摘出術を施行した．手術はまず前方アプローチで肝離断を行い，肝右葉，下大静脈とともに腫瘍を摘出した．下大静脈の血行遮断および切離にても循環動態の変動を認めず，下大静脈の再建は行わなかった．下肢腫脹を認めず術後24日目に退院した．後腹膜悪性神経鞘腫はまれな疾患で自覚症状に乏しく，特に von Recklinghausen 病に合併する２次性のものは予後不良である．治療は外科的な完全切除が必要である．

はじめに

von Recklinghausen 病に合併した後腹膜悪性神経鞘腫はまれな疾患である[1)2)]がその１切除例を経験した．腫瘍は肝背側に存在する巨大な腫瘍で下大静脈を腹側に強く圧排し，浸潤の可能性も疑われた．肝静脈分枝部の視野を確保するため肝離断を先行させ，肝右葉，下大静脈とともに腫瘍摘出術を行いえたのでその手技も含め文献的考察を加え報告する．

症　例

症例：29歳，女性

主訴：腹部腫瘤，腹痛

家族歴：父が von Recklinghausen 病．

既往歴：von Recklinghausen 病による neurofibroma にて20年前に左上肢部，12年前に縦隔の腫瘍摘出術施行．

現病歴：平成12年３月右側腹部腫瘤および同部疼痛のため，当院内科受診．7月３日内科入院し，副腎腫瘍疑いにて手術目的のため外科紹介．手術を拒否していたが腫瘍の増大ならびに疼痛が増強し平成12年10月12日外科に入院した．

＜2001年６月26日受理＞別刷請求先：塩崎　滋弘
〒730-8518　広島市中区基町７―33　社会保険広島市民病院外科

入院時現症：156cm，44kg．血圧140/80mmHg．脈拍110/分．心肺に異常なし．全身体表に多数の café au lait spot を認めた．右季肋部から右側腹部にかけ弾性硬で可動性の乏しい腫瘤を認め，同部に圧痛を認めた．

入院時検査成績：血液検査で Hb 10.3g/dl，Ht 33% と軽度の貧血を認めたが，その他生化学検査で異常を認めなかった．ICGR15は5.1%であった．CEA，CA19-9に異常は認めなかった．

腹部 CT 検査：右横隔膜下から肝背側，右側腹部に最大径25cm の腫瘤を認めた．辺縁整，境界ほぼ明瞭であり，内部密度は不均一であった．下大静脈（以下，IVC）は腹側に強く圧排されていた（**Fig. 1**）

腹部 MRI 検査：CT と同部位に辺縁整，境界明瞭な腫瘍が認められ，T1強調画像で低信号，T2強調画像にて低～高の不均一な信号を呈した．

IVC 造影 X 線検査：右大腿静脈からの造影剤注入では，IVC は第３腰椎の高さで中枢側が描出されず，奇静脈系，椎骨静脈叢を介する側副血行路の発達が認められた．しかし描出されない IVC 部分へのカテーテル挿入は可能で同部の造影にて圧排扁平化した IVC と腫瘍の drainage vein が造影剤の逆流により描出された（**Fig. 2**）

腹部血管造影検査：右腎動脈は腫瘍の圧排によって

Fig. 1 Abdominal CT scan revealed a giant tumor in the retroperitoneum, which ventrally depressed the inferior vena cava.

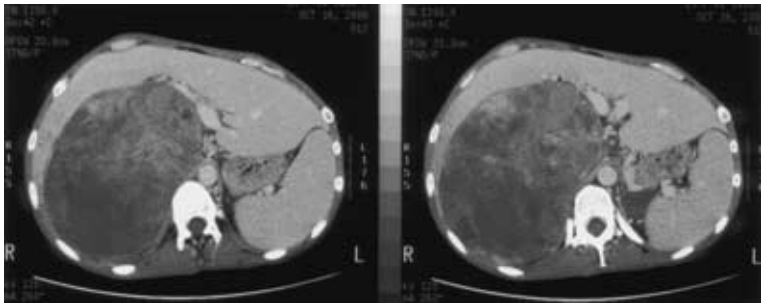

Fig. 2 Venography showed a defect in the inferior vena cava from the third vertebra and presence of collateral circulations (a). By inserting catheter to the central side of inferior vena cava, depressed and flattened inferior vena cava and drainage veins from the tumor could be observed (b).(arrow ①：the right hepatic vein, arrow ②：the right inferior hepatic vein, arrow ③：the right adrenal vein)

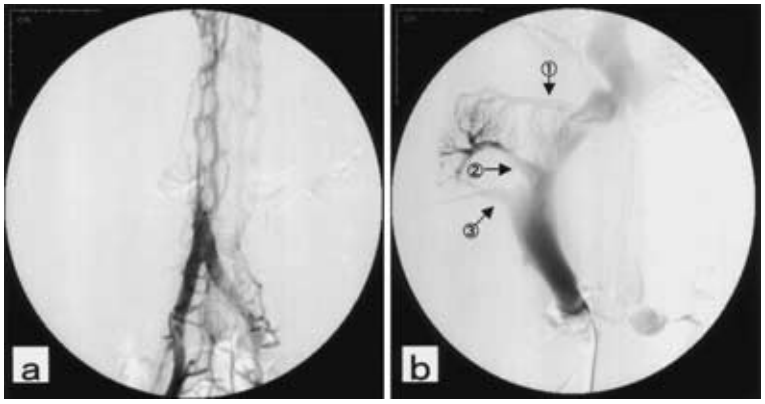

尾側に偏位していた．右腎動脈から分枝する右下副腎動脈は円弧上に進展され，動脈相後期に軽度の腫瘍血管の増生を認めた．その他第11肋間動脈，第2腰動脈からも腫瘍血管を認めた．右肝動脈の末梢に血管壁の不整像を認め，肝への浸潤の可能性も疑われた（**Fig. 3**）．門脈本幹は圧排による変化のためはっきり造影されなかった．

以上の検査所見およびvon Recklinghausen病の既往があることより，後腹膜原発の悪性神経鞘腫を疑った．手術はまず視野の確保のため開腹に十分な開胸操作を加えること，肝の脱転は困難と考え，前方アプローチによる肝離断にてIVCに達すること，その後，肝右葉とともに腫瘍切除を行うことを基本方針とした．またIVC合併切除の可能性を考慮し，その際，腎静脈分枝部直上，肝上部，肝静脈分枝部直下の3点でIVCにテーピングが可能かどうかを術式選択のポイントとした．これらが困難な場合も想定してtotal hepatic vascular exclusion（THVE）まで行い得る準備をして手術に臨んだ．

手術所見：平成12年11月2日手術を行った．上・下腹部正中切開に右斜切開を第9肋間に沿って腋窩中線まで切り上げ開胸開腹とした．腫瘍は右横隔膜下から右下腹部に存在し，肝およびIVCを腹側に圧排していた．まず腎静脈分枝部直上IVCにテーピングを行い，クランプテストを施行したが，循環動態の変化は認めなかった．IVC背側には側副血行路と考えられる拡張

した静脈が認められた．腫瘍と肝および肝部IVCとの剝離は困難であったため，肝上部IVCにテーピングした後，カントリー線に沿い肝離断を行った．離断後，肝静脈分枝部直下IVCおよび右，中肝静脈へもテーピングが可能であり，腎静脈分枝部直上，肝静脈分枝部直下でIVCを切離した．腫瘍を後腹膜より剝離する際に動脈性出血を制御できるように横隔膜直下で大動脈にテーピングを行ったのち，肝右葉，IVCとともに腫瘍摘出を行った．肝切離の間，IVCをクランプしても全く血行動態に変化がなかったこと，手術前より緩徐にIVCの閉塞が生じ十分に側腹血行路の発達が認められたことよりIVCの再建は行わなかった．手術時間は8時間10分，出血量は3,650mlであった（**Fig. 4**）．

摘出標本：腫瘍は25×17×15cmで摘出肝を含む重量は3,300gであった（**Fig. 5**）表面は平滑でうすい被膜様組織で覆われ，割面は灰白色，弾性硬で，点状～大小斑状の変性壊死巣が認められた．

病理組織学的所見：長紡錘形の腫瘍細胞が束状配列をとり種々の程度の細胞密度や異型性を示しつつ増殖しており，核の観兵式状配列（nuclear palisading）も明瞭であった．血管内への腫瘍細胞の浸潤性増殖巣を少数認めるが，副腎，肝，IVCへの浸潤は認めなかった．多巣性に軟骨細胞，骨細胞，横紋筋細胞などの分化を示す腫瘍部分を認め，他の間葉性成分への分化を認める悪性神経鞘腫と診断した（**Fig. 6**）．腫瘍細胞の多くがS-100蛋白陽性であった．

術後下肢の浮腫は認めず，腹部CT検査でも下肢の静脈系の拡張や浮腫は全く認めなかった．特に合併症もなく手術から24日目に軽快退院した．

考　察

神経鞘腫はschwann細胞を発生起源とし，末梢神経に原発性に生じる1次性神経鞘腫とvon Recklinghausen病に発生する2次性神経鞘腫が存在する[1]．今回の自験例はvon Recklinghausen病に発生する2次性神経鞘腫と考えられた．発生部位は全身の神経系に発生するが，一般に頭頸部に発生するものには良性が多く，四肢に発生するものは悪性が多いとされてい

Fig. 3　By aortography tumor vessels from right inferior adrenal artery, 11th intercostal artery and second lumbal artery could be visualized.

Fig. 4　Tumor occupying the retroperitonium can be seen（a）. The liver was split along Country line by anterior approach（b）.

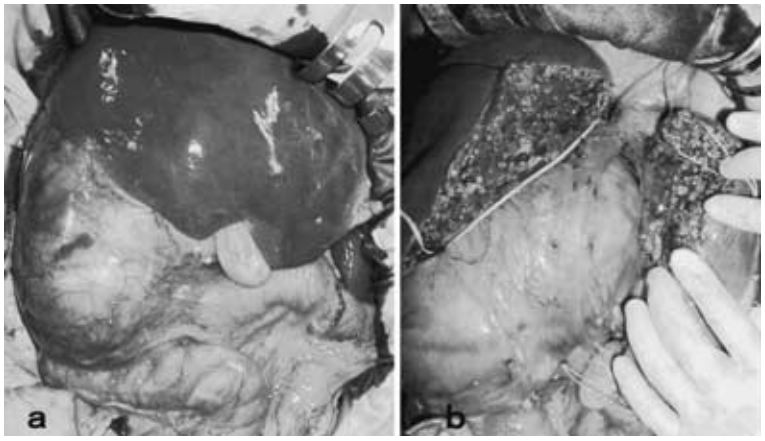

Fig. 5 The extirpated tumor was encapsulated. It was 25×17×15cm in size and weighted 3,300g including the liver.

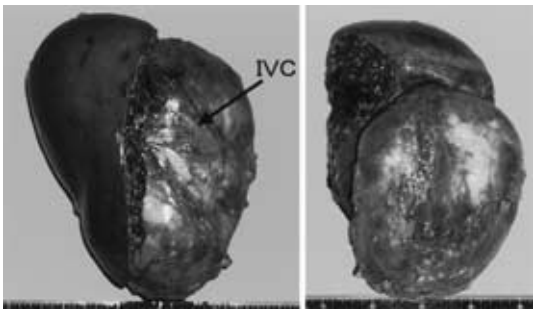

る[2]．後腹膜に発生する悪性神経鞘腫はまれであり，Gupta ら[2]によれば，悪性神経鞘腫のうち後腹膜に発生したものは約1.7%と報告されている．

悪性神経鞘腫の画像診断では，一般に境界明瞭で被膜を有し，割面では黄白色で内部に嚢胞，変性壊死を伴うことが多い[3]．後腹膜に発生した神経鞘腫は腫瘍径が小さいときは症状がなく，増大して初めて腫瘤触知，腹痛，腰背部痛などが現れる．そのため画像からの術前診断は容易でなく腎，副腎，膵腫瘍と鑑別することは困難である．自験例でも CT 所見より当初は副腎腫瘍と診断していた．

治療は外科的に完全切除することが唯一の根治療法とされている．しかし局所再発例や，肺転移例が多く，その予後は一般的に不良である[4)5)]．とくに 1 次性の悪性神経鞘腫に比べ von Recklinghausen 病に発生する 2 次性のものの予後は不良とされている[5)6)]．Sordillo ら[6)]は 1 次性のものの 5 年生存率は47%に対し，von Recklinghausen 病に続発した 2 次性のものは23%であると報告している．上田ら[5)]は von Recklinghausen 病に発生した悪性後腹膜神経鞘腫29例について報告しているが，摘除したものでも局所再発や肺転移により 1 年以内に死亡する症例が多いとしている．根治術が不可能な場合には放射線療法や種々の化学療法が試みられている．CyVADIC（cyclophosphamide，Vincristin, Adriamycin, Dacarbazine）療法が有効との報告[7)8)]もあるが，全体的に放射線や化学療法の感受性は低いようである．

外科的全切除が唯一の根治術であることより，自験例でも，肝右葉および肝部 IVC を腫瘍とともに合併切除する方針を決定した．肝静脈分枝部より尾側で IVC を切離するため，まず視野の確保として肝実質を前方アプローチにてカントリー線上で離断することとした．その結果，肝静脈根部の視野は非常によくなり，安全に肝静脈下 IVC を露出処理することが可能であった．肝部 IVC 切除後の再建については，術前より側副血行で代償されている時には必ずしも再建は必要としないという報告がある[9)]．自験例でも腫瘍による長期の IVC 圧排により側副血行路の十分な発達が認められ，切除後も循環動態の変動がないため IVC 再建は敢えて施行しなかった．IVC に浸潤した肝腫瘍を摘出する際，IVC の損傷，出血を避けるため，そして合併切除およびその再建のため double active veno-venous bypass を用いた THVE を必要とする場合がある[10)]が，自験例でも同様にその準備をして手術を開始した．結果的には THVE の必要はなかったが，このような巨大な後腹膜腫瘍の摘出に際してその準備は必須と考える．

Fig. 6 Long neoplastic spindle cells arranged in interlacing bundle with presence of nuclear palisading（a：H. E stain）. Foci of cartilaginous metaplasia cloud be observed.（b：H. E stain）.

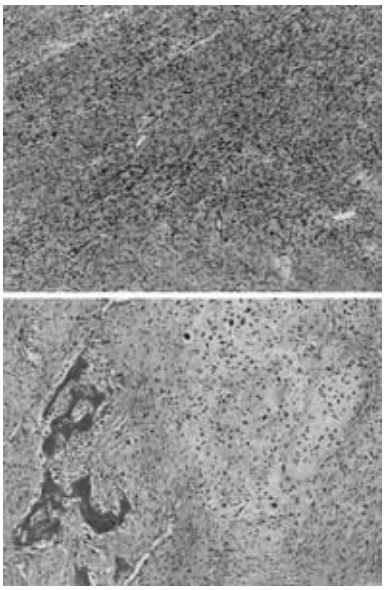

文　献

1）Goush BC, Ghosh L, Huvos AG et al：Malignant schwannoma：A clinico-pathologic study. Cancer **31**：184―190, 1973
2）Das Gupta TK, Brasfield RD：Solitary malignant

schwannoma. Ann Surg **171**：419―428, 1970
3）金子弘真, 堀　順一, 若林峰生ほか：後腹膜原発悪性神経鞘腫の１切除例．外科　**60**：1223―1226, 1998
4）菅藤　哲, 大田章三, 伊藤　晋ほか：後腹膜悪性神経鞘腫の１例．西日泌尿　**58**：579―581, 1996
5）上田純二, 大畑佳裕, 壬生隆一ほか：von Recklinghausen 病に合併した後腹膜悪性神経鞘腫（末梢性神経性腫瘍）の１例．日臨外医会誌　**57**：177―183, 1996
6）Sordillo PP, Helson L, Hajdu SI et al：Malignant Schwannoma, clinical characteristics, survival and response to the therapy. Cancer **47**：2503―2509, 1981
7）Gottlieb JA, Baker LHO, Bryan RM et al：Adriamycin（NSC-123127）used alone and in combination for soft tissue and bone sarcoma. Cancer Chemother Rep Part **3**：271―282, 1975
8）Goldmann RL, Jones SE, Heusinkveld RS：combination chemotherapy of metastatic malignant schwannoma with vincristin, adriamysin, cyclophosphamide and imidazole carboxamide. Cancer **39**：1955―1958, 1977
9）有井滋樹，今村正之：下大静脈・主幹肝静脈浸潤肝癌の手術適応と手術手技．外科　**61**：389―393, 1999
10）田中　明，山岡義生：肝腫瘍に対する下大静脈合併切除，再建術式および下大静脈腫瘍栓除去術式．手術　**50**：917―923, 1996

A Case of Retroperitoneal Malignant Schwannoma Resected with Right Lobe of Liver and Inferior Vena Cava in a Patient with von Recklinghausen 's Disease

Shigehiro Shiozaki, Hiroyosi Matsukawa, Hideki Aoki, Tadashi Onoda,
Satosi Ohno, Motoki Ninomiya, Kenji Higaki, Toshiyuki Ikeda,
Naohiro Kobayashi and Norihisa Takakura
Department of Surgery, Hiroshima City Hospital

We report a retroperitoneal malignant schwannoma resected with the right liver lobe and inferior vena cava in a patient with von Recklinghausen 's disease. A 29-year-old woman was admitted with right abdominal tumor and pain. Abdominal computed tomography（CT）showed a mass about 25 cm in diameter in the retroperitoneal space that ventrally depressed the inferior vena cava. Venography showed a defect in the inferior vena cava from the third vertebra and presence of collateral circulation. Under a diagnosis of retroperitoneal malignant schwannoma, the tumor was extirpated. Specifically, the liver was split anteriorly and the tumor resected together with the right liver lobe and inferior vena cava. The inferior vena cava was not reconstructed due to stable blood circulation following resection. The woman was discharged on postoperative day（POD）24 without complication. Retroperitoneal malignant schwannoma is rare without subjective symptoms and has a poor prognosis, partcularly in patients with von Recklinghausen 's disease. Treatment requires complete surgical extirpation.

Key words：malignant schwannoma, von Recklinghausen 's disease, retroperitoneal tumor

〔Jpn J Gastroenterol Surg 34：1630―1634, 2001〕

Reprint requests：Shigehiro Shiozaki　Department of Surgery, Hiroshima City Hospital
7-33 Motomachi, Naka-ku, Hiroshima, 730-8518 JAPAN