日消外会誌　34（11）：1635～1639，2001年

症例報告

CT，超音波検査および食習慣より術前診断しえた柿結石による腸閉塞の１例

因島市医師会病院外科
内　田　一　徳　　小　川　喜　輝

症例は55歳の女性．1988年６月膵頭部癌で膵頭十二指腸切除術（Child 法）をうけ，以後再発なく12年間経過した．1999年12月下旬，嘔吐，腹痛が出現し当科受診．腹部 Xp にてニボーを認め腸閉塞の診断で入院した．保存的加療で症状は一時軽快したが，再度嘔吐，腹痛が出現し，CT にて小腸内に海綿状腫瘤を認めた．腹部超音波検査で，腸管内に音響陰影を伴う結石を確認した．柿多食の病歴から，柿結石による腸閉塞の術前診断で開腹術施行した．術中所見では，屈曲した腸管内に，はまりこむように黒褐色，鶏卵大の異物を認め，腸切開の上，摘出した．摘出結石の成分分析は，タンニンが98％以上の柿結石であった．術後１年６か月経過した現在も腸閉塞は来さず経過は良好である．

はじめに

胃石による小腸閉塞は極めてまれで，術前診断は困難とされている．今回，我々は膵頭十二指腸切除術後12年経過した症例で，柿胃石による腸閉塞を経験した．術前 CT および摘出標本の CT で特徴的な形態を認めたので，若干の文献的考察を加えて報告する．

症　例

症例：55歳，女性

主訴：嘔吐，腹痛

家族歴：特記事項なし．

既往歴：昭和37年，虫垂切除術

昭和63年，膵頭部癌で膵頭十二指腸切除術平成３年，子宮摘出術，両側卵巣摘出術

現病歴：平成11年12月17日，腹痛，嘔吐が出現し当科を受診した．腹部単純 X 線でニボーを認め腸閉塞と診断し入院した．

入院時現症：貧血，黄疸は認めず．腹部は緊満，腸音は亢進し，右下腹部に圧痛を認めた．腫瘤および筋性防御は認めなかった．

血液生化学所見：ChE が高値を示す以外は正常であった．ChE 高値は ChE-5の増加を認め遺伝性高 ChE 血症と診断した（**Table 1**）．

入院時腹部単純 X 線所見：右上腹部にニボーを認めた（**Fig. 1**）．

＜2001年７月30日受理＞別刷請求先：内田　一徳
〒722-2211　因島市中庄町1962　因島市医師会病院外科

入院後経過：胃管，イレウス管の挿入を患者自身が拒否するため，絶飲食の上，保存的加療を開始した．12月20日，排ガスを認め次第に腹部の緊満も消失した．排便も認め症状も軽快し，流動食より徐々に経口摂取を開始した．しかし，腸蠕動に一致した経度の腹痛は依然持続していた．12月31日，再度腹痛が増悪し，腹部 X 線にてニボーを認め，絶飲食の上，再度，保存的治療開始した．１月５日，腹部 CT 施行．１月７日，腹部所見にて，臍下部に弾性硬の腫瘤を触知し，腹部超音波検査施行した．

腹部 CT 所見：拡張腸管の肛門側に海綿状腫瘤を認めた．壁は造影 CT では造影される外層と造影されない内層の二層構造を呈し内部は不均一であった（**Fig. 2**）．

腹部超音波検査所見：手術既往による腹壁と腹腔内臓器の癒着は正中創下部にのみ認めた．CT での臍下部の腫瘤に一致し，拡張腸管の肛門側に音響陰影を伴う結石陰影を認めた（**Fig. 3**）．

以上の所見および今回の症状が発症する以前の１週間に約30個におよぶ柿多食の病歴聴取で，柿結石による機械的イレウスと診断し全身状態を改善した後，１月14日，開腹術を行った．

手術所見：全身麻酔下に臍の上下10cm にて開腹した．術前診断通り腹壁上腹部正中創下部にのみ癒着を認めた．拡張腸管の先端は屈曲し腹壁に癒着しており，内部に弾性硬の腫瘤を触知した．腫瘤は腸管内を口側へ容易に移動し腸切開の上これを摘出した（**Fig. 4**）．

Table 1　Laboratory data on admission

WBC	8,600 /mm^2
RBC	394 × 10^4 /mm^2
Hgb	12.4 g/dl
Hct	39.1 %
Plt	26.3 × 10^4 /mm^2
TP	7.7 g/dl
Alb	4.1 g/dl
Tbil	0.4 mg/dl
AST	33 IU/*l*
ALT	33 IU/*l*
LDH	145 IU/*l*
LAP	114 IU/*l*
ALP	635 IU/*l*
γ-GTP	58 IU/*l*
ChE	1,543 IU/*l*
CA19-9	26 U/*l*
DUPAN-2	25U/*l*
ChE isozyme	
ChE.1	3 %
ChE.2	3 %
ChE.3	3 %
ChE.4	41 %
ChE.5	51 %

Fig. 1　Plain abdominal X-ray film shows multiple air-fluid levels.

Fig. 2　CT revealed a sponge-like mass in the small intestine. CT of the outer layer was ＋44.5HU, and that of interior was　－15.6HU.

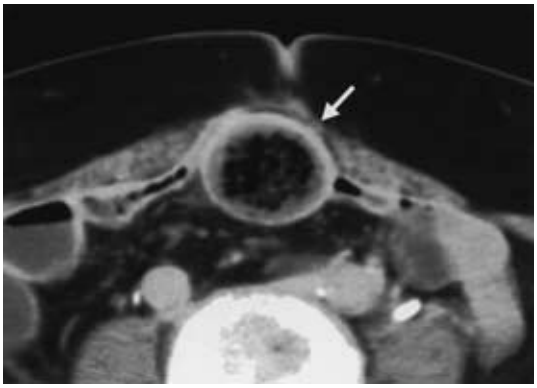

Fig. 3　Ultrasound showing an intraluminal echogenic mass with acoustic shadowing.

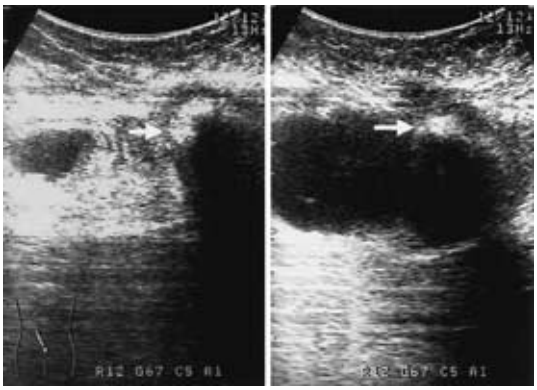

摘出標本：表面は凹凸不整，アボガド様黒褐色で，55×30×25mm 大，重量25g の弾性軟の結石であった．割面は黄白色，疎な海綿状で繊維成分を認めた．核は認めなかった（**Fig. 5**）．

結石成分分析：98%以上がタンニンの柿石であった．

摘出標本 CT 所見：摘出標本の CT は術前 CT と同様に海綿状の腫瘤の像を呈した．外殻は CT 値＋51.8 HU 内部の低吸収域は－22.8HU であった（**Fig. 6**）

残胃透析所見：膵頭十二指腸切除術の再建は Child 法で行われ，十二指腸の切除は口側は幽門輪の直上から，肛門側はトライツ靭帯の10cm 肛門側の空腸まで行われた．胃透視では残胃は前庭部の一部を除き完全

Fig. 4 An egg-sized mass of foreign matter impacted the ileum.

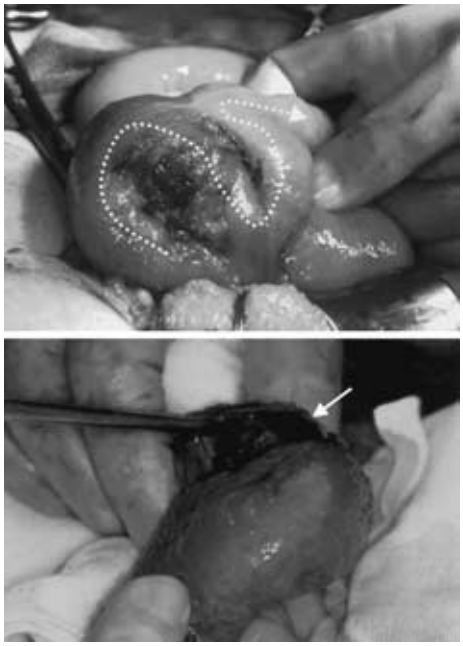

Fig. 5 A sponge-like 55×30×25mm elastic soft mass weigh 25g was removed.

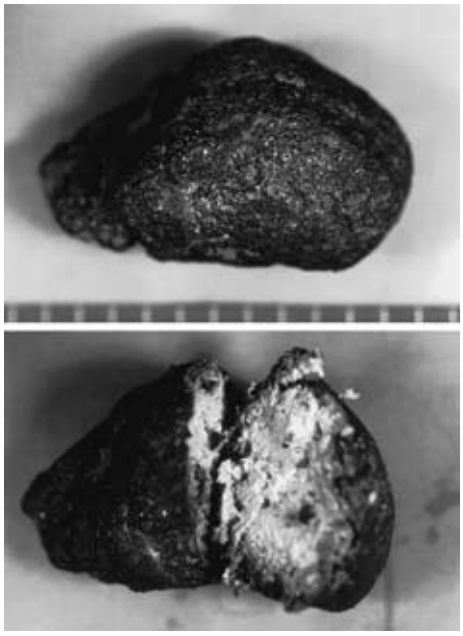

Fig. 6 CT of the outer layer of the specimen was ＋51.8HU and that of the interior was －22.8HU.

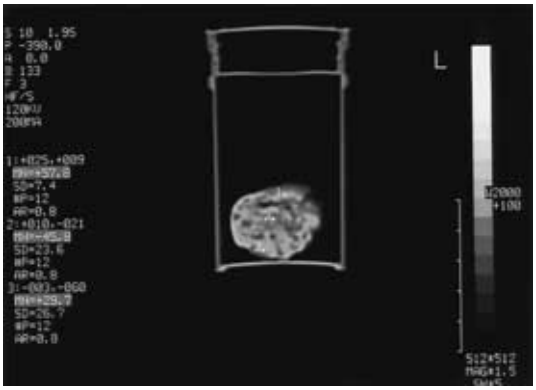

Fig. 7 A upper gastrointestinal series after pancreatico-duodenectomy. The rest stomach was completely kept the shape except the pylorus ring.

に残っていた．胃内の残渣貯留は認めず通過は良好であった（**Fig. 7**）．

考　察

柿胃石は1962年の島谷ら[1]の報告では，本邦に多い疾患とされていたが，近年，食文化の変化もあり，比較的まれな疾患とされている．胃石による腸閉塞はさら

に稀で，胃石症例の8～10%と報告されている[2)3)]．

柿胃石は，空腹時に多量の柿摂取で好発し，比較的短時間で結石化するとされている．これは，タンニン酸が主成分である可溶性シブオールが胃酸によって不溶性となり凝固・析出することにより形成されるという説[4)]およびタンニン自体が胃内の酸性環境下で周囲の高分子化合物と複合体を形成するという説が実験的に証明されている[5)]．しかし，正酸，減酸例でも胃石は形成され[6)7)]，糖尿病などによる胃排出時間の延長でも形成されるとされている[8)]．胃切除後や迷走神経切除術後に発生する胃石は，Amjad ら[9)]が幽門括約筋作用の消失による食物の不十分な混合と，迷走神経切離による胃運動の低下による食物の排出遅延，うっ滞により形成されるとしている．また，Sparberg ら[10)]は胃切除による蛋白分離酵素の低下がこの成因としている．後町ら[11)]は胃切除後は柿胃石が残胃に好発し，容易に胃腸吻合を通過し腸内に落下するために腸閉塞起こると報告している．本症例も，膵頭部癌にて膵頭十二指腸切除術を受けいる．この時の再建術式は減酸のために全幹迷切を行い Braun 吻合を付加した Child 法で行っており，低酸例における柿胃石形成例と考えられる．十二指腸切除は口側は幽門輪直上で行われており，残胃は幽門輪を除き完全に残っていた．また，胃内の残渣貯留は認めず通過は良好であった．この点から，本症例の結石形成は Amjad らの説が示唆され，胃空腸吻合を通過した柿胃石の下降による腸閉塞と考えられた．

入院時には鼓腸もあり臍下部の腫瘤には気付かなかった．これは開腹所見からも推察されるように，腫瘤に可動性があり，入院当初は結石が移動していたために，症状が激烈には悪化せず，はっきりと腫瘤は触知できなかったと考えられた．弾性硬の腫瘤が臍下部に触知しえたのは入院後3週間経過した後であり，これは，症状が再度悪化し結石が屈曲腸管に Packing したため，臍下部に腫瘤が触知可能となったと考えられる．

今回の症例では造影 CT で腸管内に造影されない外殻をともなう小腸内の海綿状腫瘤を認め，CT 値上からは脂肪もしくは air を含む腫瘤と考えられ，小腸内の残渣の塊と考えた．超音波検査では音響陰影を伴う結石様陰影を認め小腸結石と診断し，柿多食の病歴の聴取で柿結石と診断した．摘出標本の CT は，摘出後の乾燥のため外殻の CT 値が上昇しているが，ほぼ術前 CT の腫瘤と同様に外殻を有する海綿状腫瘤の像を呈し，術前 CT で認めた腫瘤が柿結石であることを確認した．諸家の報告にも同様な CT 像を認めている[12)～16)]．迷走神経切離術や胃切除後の腸閉塞では，稀ではあるが柿結石による腸閉塞も念頭に入れ，柿多食の病歴聴取および小腸内の海綿状腫瘤 CT 所見の確認を行うことが術前診断に重要と考えられた．

文　献

1）島谷信人，島田彦造，三宅新太郎，三原昭美：柿胃石症の本邦報告例における統計的観察．消病の臨 **4**：749―760, 1962

2）井上　直，中谷守一，吉岡幸男，木下博明，酒井克治：胃石による小腸閉塞症の1例．日臨外医会誌 **43**：967―971, 1982

3）駒田尚直，長島　明，山本政勝：柿胃石による腸閉塞の一例．日消外会誌　**20**：1988―1991, 1987

4）佐々木廸郎，阪田唯祐，永田剛昭：柿石―その生成論―．外科　**28**：1033―1036, 1966

5）泉　正一，岸本正樹，石田吉治：植物胃石殊に果実結石並びに其の結成機転に就いて．日消病会誌 **30**：263―294, 1931

6）多羅尾和郎，高邑佑太郎，熊田淳一：柿胃石の1例ならびに本邦例に於ける統計的検討．横浜医 **12**：558―573, 1968

7）Silver BJ, Rhodes JB, Schimke RN et al：Bezoars：A complication of diabetic gastroparesis. J Kans Med Soc **84**：249―250, 1983

8）Nichols TW Jr：Cimetidine and phytobezoarz. Lancet **9**：1263, 1978

9）Amjad H, Kumar GK, McCaughey R：Postgastrectomy bezoars. Am J Gastroenterol **64**：327―331, 1931

10）Sperberg M, Nielssen A, Andruczak R：Bezoar following gastrectomy. Am J Dig Dis **13**：579, 1968

11）後町洋一，北郷正亘：胃切除後残胃に発生した柿胃石の1例．胃と腸　**6**：81―84, 1971

12）家接健一，金子芳夫，田中松平ほか：腸閉塞を来した残胃胃石症の1手術例．日臨外医会誌　**54**：664―668, 1993

13）小野寺健一，日戸清敬：小腸閉塞を併発した柿胃石の1例．日腹部救急医会誌　**14**：953―955, 1994

14）市場　洋，本田　宏，林　武利ほか：選択的迷走神経切離術兼幽門形成術後25年目に発症した柿胃石による腸閉塞の1例．日臨外医会誌　**57**：2482―2485, 1996

15）大瀧義郎，松田昌三，栗栖　茂ほか：食物によるイレウスの10例．日臨外医会誌　**58**：606―611, 1997

16）前田寿哉，池田　裕，木下欣也ほか：術前 CT 撮影にて消化管内異物が確認できた食餌性イレウスの1症例．日臨外医会誌　**54**：2116―2119, 1993

A Case Report of Intestinal Diospyrobezoar Obstruction, Preoperatively Diagnoted with Computed Tomography and Ultrasound

Kazunori Uchida and Yoshiteru Ogawa
Department of Surgery, Innoshima City Medical Associated Hospital

A 55-year-old woman undergoing pancreaticoduodenectomy 12 years earlier was admitted with abdominal pain and nausea in December 1999. Plain abdominal radiography showed multiple air-fluid levels. A sponge-like mass was noted by computed tomography (CT) in the small intestine. Ultrasound (US) of the mass showing an intraluminal echogenic mass with acoustic shadowing. Overconsumption of persimmons was confirmed in a detailed medical history intervuew. Surgery was conducted based on diagnosis of small bowel obstruction due to a diosphyrobezoar. A dark brown egg-sized mass of foreign matter removed from the impacted ileum contained over 98% tannic acid.

Key words：diosphyrobezoar, ileus, preoperative diagnosis

〔Jpn J Gastroenterol Surg 34：1635—1639, 2001〕

Reprint requests：Kazunori Uchida Department of Surgery, Innoshima City Medical Associated Hospital
1962 Nakanoshou, Innoshima city, 722-2211 JAPAN