日消外会誌　34（11）：1680～1684，2001年

症例報告

ポリペクトミー後４年２か月目に局所再発・肺転移を来した直腸 sm 癌の１例

板橋区医師会病院外科[1)]，日本大学医学部外科学講座外科１部門[2)]
上原秀一郎[1)2)]　西田　茂[1)]　斎藤　良人[1)2)]　加納　久雄[1)2)]
柏尾　光彦[12)]　安室　省吾[1)]　福澤　正洋[2)]

症例は55歳の女性．検診にて便潜血反応陽性を指摘され，平成７年１月大腸内視鏡検査にて Ra に IIa 様の1.5cm の病変を認め，ポリペクトミーを施行．病理組織学的に高分化型腺癌，sm1, ly（－），v（－），断端陰性と診断された．経過観察中，便秘傾向となり，平成11年３月，Ra に1/3周を占める粘膜下腫瘍様の病変を認め，高分化型腺癌の診断であった．また，同時に多発性肺転移も認めた．平成11年４月，低位前方切除術施行．病理組織学的診断は中分化型腺癌，se，ly1, v1, n（－）で粘膜下以深に深く浸潤していた．初回ポリペクトミー標本の再建にて静脈侵襲陽性であり，その再発と診断した．

隆起型早期大腸癌に対する低侵襲性治療法としてのポリペクトミーに異論の無いところだが，癌遺残の有無についての内視鏡観察，病理医との連携による病理組織学的検索，追加腸切除の適応については十分慎重でなければならないと思われる．

はじめに

早期大腸癌に対する内視鏡的ポリペクトミー後の再発に関する報告例は少なく，岡本ら[1)]によると1.5％とされている．また，小関ら[2)]によるとその肉眼的再発形態についても特徴的であり，大腸内視鏡のみで再発病変の早期発見は困難であるとされている．今回著者らはポリペクトミー後４年２か月を経て，粘膜下進展を主体として局所再発・肺転移を来した直腸 sm 癌の１例を経験した．再発病変の肉眼形態や生物学的態度につき考察を加えて報告する．

症　例

患者：55歳，女性

主訴：便潜血反応陽性

家族歴：特記すべきことなし．

既住歴：特記すべきことなし．

現病歴：平成７年１月，検診にて便潜血反応陽性を指摘され，当院を受診した．大腸内視鏡検査にて，肛門縁より15cm に径約15mm 大，IIa 様の病変（**Fig. 1a**）を認めた，ポリペクトミーを施行し，断端部にも色調の変化や肉眼的な硬度などに異常は認めなかった（**Fig. 1b**）．病理組織学的に高分化型腺癌，深達度 sm1，脈管侵襲陰性，断端陰性と診断されたため，経過観察とした．その後，平成７年５月，平成８年５月に大腸内視鏡検査を行い異常なく，同部位の生検でも悪性所見は得られなかった．また，CEA 値も平成７年４月に3.02ng/ml，平成８年１月には3.44ng/ml（正常値：5.0 ng/ml 以下）であり，正常であった．しかし平成10年11月より便秘傾向となり，近医を受診．近医にて大腸内視鏡検査を施行したところ，肛門縁より15cm に腫瘤を認め，生検にて高分化型腺癌と診断され，加療目的に再度紹介となった．

入院時理学的所見：眼瞼・眼球結膜に貧血・黄疸を認めず．胸部にも異常はなかった．腹部は平坦・軟で腫瘤は触知しなかった．肛門指診でも異常は認められなかった．

入院時血液生化学検査：異常を認めなかったが，腫瘍マーカーでは CEA が7.9ng/ml（正常値：2.5ng/ml 以下）と軽度の上昇を認めた．

注腸 X 線検査：Ra に全周性，比較的平坦で境界不鮮明な狭窄像を認めた（**Fig. 2**）．加圧したが膨らみは悪かった．

＜2001年７月30日受理＞別刷請求先：上原秀一郎
〒173-8610　東京都板橋区大谷口上町30―1　日本大学医学部外科学講座外科１部門

Fig. 1 a：Endoscopic view of the rectum showing subpedunculated lesion, 15mm in diameter. b：The wedge of polyp after polypectomy.

a

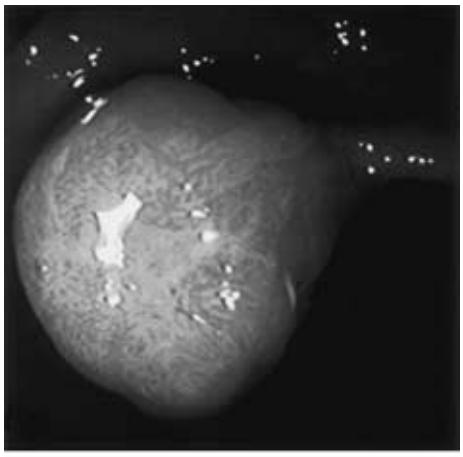

b

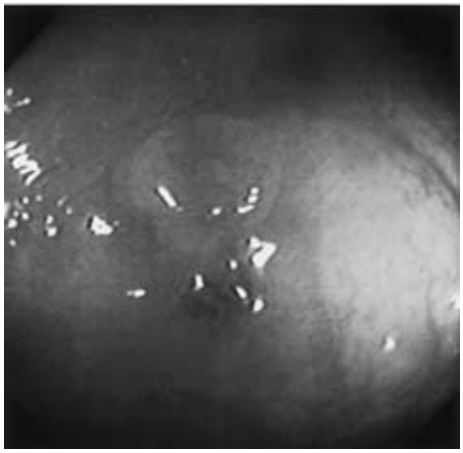

Fig. 2 Barium enema showed a submucosal tumor-like lesion in the rectum（Ra)(arrow).

Fig. 3 Colonoscopy showed a submucosal tumor like elevated lesion at the poripectomized region, previously.

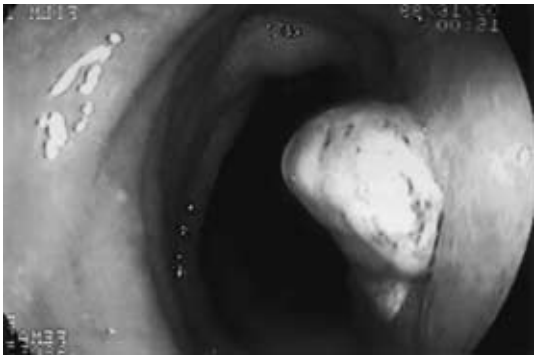

大腸内視鏡検査：前回ポリペクトミーを施行した部分を中心にやや隆起した，粘膜下腫瘍様の病変が存在し，その中心はやや陥凹していた（**Fig. 3**）．生検にて高分化型腺癌の診断であった．

胸部単純 X 線写真：両側の中～下肺野にかけて多数の円形陰影を認めた（**Fig. 4**）．

以上より，ポリペクトミー後の多発性肺転移を伴う再発直腸癌と診断した．局所のコントロールの目的および患者・御家族の希望にて，平成11年４月20日，低位前方切除術を施行した．

手術所見：腹水，肝転移なく，明らかなリンパ節転移は認めなかった．局所は仙骨前面に強固に癒着しており，辛うじて切除し得た．

切除標本所見：病変部は全周性に硬化し，粘膜面はやや白色調を呈していた．粘膜面はひだの走行，硬度において正常粘膜と変わりなく，中心部に隆起を伴う1cm 大の浅い陥凹を認めた（**Fig. 5**）．

組織学的所見：癌巣の大部分は正常粘膜に被われ，粘膜下層から深く浸潤していた．診断は中分化型腺癌，

Fig. 4　Chest plain X-ray film showed multiple mass regions in the middle and lower field of lung.

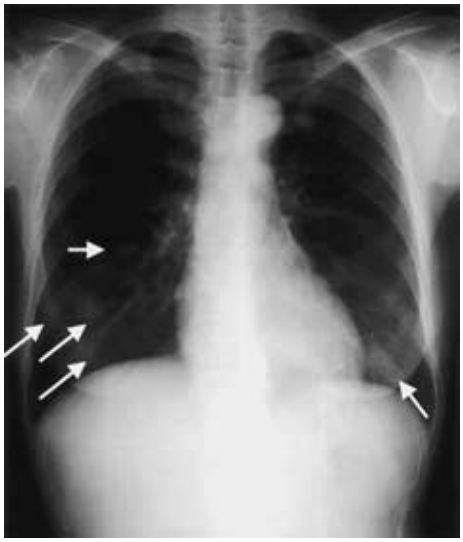

Fig. 5　Macroscopic findings of resected specimen. The tumor was whitish in color, and there was ulceration at the center of the tumor.

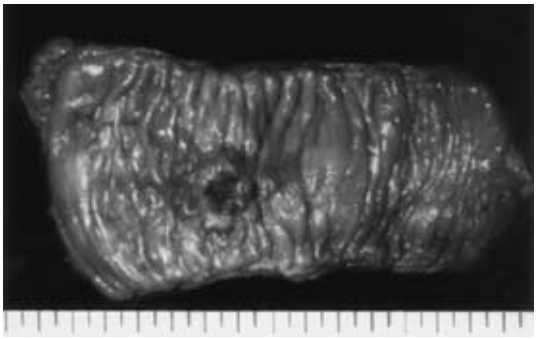

se，ly1, v1, n(－）であった．

初回ポリペクトミーの追加薄切標本：平成 7 年 1 月に行ったポリペクトミー標本を再検討するため，ビクトリアブルー・HE 染色で追加薄切標本を作成した．静脈内に腫瘍細胞を認めたため静脈侵襲陽性であり，その再発と診断した（**Fig. 6**）．

術後経過：多発性肺転移のため肺転移に対する外科的治療は行わず，Low dose 5-FU/CDDP による化学療法を 2 クール施行したが著効せず，患者の Q.O.L を考慮し，退院とした．

Fig. 6　The review of polypectomized specimen revealed vessel invasion（arrow）.

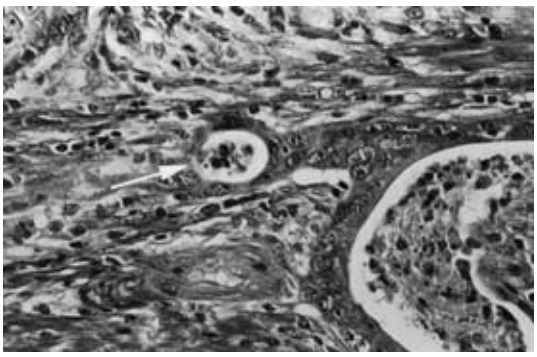

考　察

早期大腸癌は大腸癌検診の普及に伴い年々増加傾向を辿り，また大腸ポリープに対する内視鏡的ポリペクトミーの手技も普及し，低侵襲治療としての位置付けを確実なものとしてきた．その中で本症例はいわば Pitfall に陥った症例であった．

内視鏡的ポリペクトミー後の再発に関する報告は少なく，岡本ら[1]のポリペクトミー症例394例中 6 例（1.5 %）に再発が見られたとする報告や症例報告にて散見される程度である．また，林ら[3]によると手術の施行された深達度 sm1の大腸癌ではリンパ管侵襲6.3%，脈管侵襲2.7%と報告しており，内視鏡的ポリペクトミーを施行した場合は Burning Effect などによって，さらに低率になるものと思われ，きわめてまれな症例であった．

内視鏡的ポリペクトミー後の再発病変の特徴について岡本ら[1]はポリペクトミーを施行した部分に一致し，ひだ集中が存在したり，ひだ集中がなくても明らかな瘢痕が近傍に認められる隆起性病変を再発と定義している．石川ら[4]は，ひだ集中や瘢痕像は再発例の約半数にしか認められないのに対し，切除材料では全例に粘膜下の線維化が認められたと報告している．本症例では病変部は全周性に硬化し，粘膜面はやや白色調を呈していた．粘膜面はひだの走行，硬度において正常粘膜と変わりなく，粘膜下腫瘍様の隆起を伴い 1cm 大の浅い陥凹を認め，ポリペクトミーを施行した部位に一致していた．小関ら[2]によると再発病変はその特殊な形態によって大腸内視鏡検査のみでの早期発見は困難で，注腸検査も併用し行うべきであるとしている．

初回ポリペクトミーの追加薄切標本を作成し，再検

討した結果，静脈侵襲が認められ，ポリペクトミー後の静脈侵襲を伴う癌遺残による再発と考えられるが，本症例はポリペクトミーを施行した時点では完全摘除と考えられたにもかかわらず，再発した要因は断端陰性であったので静脈侵襲から局所再発，さらに肺転移を来したものと思われる．しかし，ポリペクトミー標本上での脈管侵襲の有無やを数少ないプレパラートから診断することは大変困難で，ごく微量の腫瘍細胞の脈管内浸潤の可能性は常に考える必要があると柏木ら[5]は報告しており，本症例も同様であった．従って，ポリペクトミー後，十分な期間，再発の有無について監視する必要がある．

ポリペクトミー後のフォローアップについて，安達ら[6]は初回は半年～1年後，2回目以降は早期癌群で1～4年ごとに，五十嵐ら[7]はポリペクトミー症例は大腸癌のハイリスク群であり，早期癌例では6か月後，その後1年ごととしCleanColonとなった場合，2～3年ごとが効果的と述べている．また，sm癌で再発形式は異なるものもあるが，小関らの報告[4]，柏木らの報告[5]，本症例において4～5年で再発してきていることに鑑みれば，少なくとも5年のフォローは必要であろう．当院でも早期大腸癌は3～6か月後，1年後，その後は1年ごとに行っているが，本症例は残念ながらそのフォローアプにもれてしまったといえる．

内視鏡的治療のみで終了するか，追加腸切除を行うか，現行の大腸癌取扱い規約[8]に一定の基準があるが症例によって選択が異なるのはやむをえず，患者に対する十分なインフォームド・コンセントが重要であると柏木ら[5]は述べており，白鳥ら[9]はポリペクトミー後の患者は大腸癌のハイリスクグループであることをよく理解させ，ポリープ摘除が治療の終了ではなく，治療の開始であることを認識させる必要があると述べている．また，田中ら[10]は患者に説明すれば事足りるとするのではなく，長時間の効率的な追跡プログラムを作成する必要があると述べている．われわれも早期大腸癌患者には早期であっても決して油断ならない由を十分説明しているが，本症例は連絡不足であった感は否めない．病理診断，フォローアップのインターバルとその方法が十分に行われていることが早期再発発見に肝要であり，本症例においても追加腸切除などの何らかの方策をとれたと考えられるが，フォローアップの方法など，上述のような複合的な要因にそれぞれの問題点があることを銘記する必要がある．

本論文の要旨は第62回日本臨床外科学会総会（平成12年11月名古屋市）にて発表した．

文　献

1）岡本平次，佐々木哲夫，佐竹儀治ほか：内視鏡的ポリペクトミー後の経過観察からみた大腸腫瘍性ポリープの見逃し，再発例の検討．Gastroenterol Endosc **31**：1241―1246, 1989

2）小関啓太，飯田　聡，榎本雅之ほか：ポリペクトミー後4年6ヶ月目に粘膜下進展を主体として再発した肝転移をともなうS状結腸癌の1例．日消病会誌　**96**：403―407, 1999

3）林　裕二，斎藤　学，阿部島滋樹ほか：大腸sm癌の内視鏡的切除後に認められた肝転移の1例．北海道外科誌　**42**：42―47, 1997

4）石川　勉，牛尾恭輔，宮川国久ほか：大腸ポリペクトミー後の局所再発病変の特徴．胃と腸　**28**：511―522, 1993

5）柏木亮一，藤盛孝博，森下　透ほか：ポリペクトミー後6年で局所再発が認められたIp型sm癌の1例．消内視鏡　**6**：1499―1503, 1994

6）安達実樹，武藤徹一郎，沢田俊夫ほか：大腸ポリペクトミー後の経過観察．胃と腸　**20**：1103―1113, 1985

7）五十嵐正広，勝又伴栄，山本佳正ほか：内視鏡的大腸ポリペクトミー症例（腺腫および早期癌）の経過観察に関する検討．Gastroenterol Endosc **32**：2555―2561, 1990

8）大腸癌研究会編：大腸癌取扱い規約．第6版．金原出版，東京，1998

9）白鳥常男，稲次直樹，中野博重ほか：大腸腺腫の治療．消外　**7**：1403―1414, 1984

10）田中正樹，細川　治，山脇　優ほか：大腸ポリペクトミー後の追跡症例の検討．Gastroenterol Endosc **34**：1283―1291, 1992

A Case of Local Recurrence and Multiple Lung Metastasis 4 Years and 2 Months After Polypectomy of sm Rectal Cancer

Shuichiro Uehara[1)2)], Shigeru Nishida[1)], Yoshito Saito[1)2)], Hisao Kano[1)2)],
Mitsuhiko Kashio[1)2)], Seigo Yasumuro[1)] and Masahiro Fukuzawa[2)]
Department of Surgery, Itabashi-ku Ishikai Hospital[1)]
First Department of Surgery, Nihon University School of Medicine[2)]

A 55-year old woman was referred to our hospital because of a positive fecal occult blood test during a mass screening examination. She had undergone a polypectomy of the rectum 4 years and 2 months previously. The polypectomy specimen was a well-differentiated adenocarcinoma. No other surgical resections were performed, and a follow-up examination performed one year and four months after polypectomy produced no abnormal findings. After her referral to our hospital, a colonoscopy showed a submucosal tumor-like lesion in the rectum. A chest X-ray roentogenogram showed multiple coin lesions. We diagnosed a local recurrence and multiple lung metastases. An operation was therefore performed. The local recurrence occurred at the same site as the previous, polypectomized region. After a review of the previous polypectomized specimen, vessel invasion was identified. The patient was diagnosed as having a recurrence of sm1 rectal cancer. The recurence of sm1 colorectal cancer is very rare.

Key words：submucosal invasive colorectal cancer, local recurrence, distal metastasis

〔Jpn J Gastroenterol Surg 34：1680—1684, 2001〕

Reprint requests：Shuichiro Uehara　First Department of Surgery, Nihon University School of Medicine
30-1 ooyaguchikami-cho, Itabashi-ku, Tokyo, 173-8610 JAPAN