日消外会誌　35（2）：166～170，2002年

症例報告

肝内結石症に合併した早期肝内胆管癌の1例

秋田県厚生連北秋中央病院外科，弘前大学第1病理*

柴田　裕　上田　忠　関　仁史　八木橋法登*

症例は73歳の女性．特に症状を認めなかったが，胆道系酵素の上昇を指摘され，精査目的にて入院した．腹部US・CT検査にて，左肝内胆管および総胆管の拡張が認められた．経皮経肝胆道造影で左肝内胆管および総胆管の著明な拡張と，左肝管分岐部に狭窄を認めた．経皮経肝胆道ドレナージチューブからの細胞診よりClass V（adenocarcinoma）と診断した．以上の所見から，肝内胆管癌を合併した肝内結石症と診断し，肝左葉切除・肝外胆管切除・右肝管空腸吻合術を施行した．病理組織学的診断は胆管粘膜に限局する乳頭状腺癌であった．術後経過は良好で，術後12か月の現在，結石および癌の再発の徴候なく外来にて経過観察中である．

今回，われわれは肝左葉切除術を施行した早期肝内胆管癌を合併した肝内結石症の1切除例を経験したので報告する．

はじめに

肝内結石症は長い経過のなかで，肝内胆管癌を合併することが知られている．しかし，癌の合併を術前に診断することは困難で，しかもそのほとんどが進行した症例であるため，一般的に予後は不良である[1)～7)]．近年，報告例の増加に伴い診断・治療上の注意が喚起され，肝内結石症は肝内胆管癌のハイリスクグループとして注目されている．今回，われわれは早期肝内胆管癌を合併した肝内結石症の1切除例を経験したが，肝内結石症に合併した肝内胆管癌が早期癌である症例はまれであり[1)8)9)]，若干の文献的考察を加えて報告する．

症　例

患者：73歳，女性

主訴：特になし（胆道系酵素の上昇）．

既往歴：平成5年腰椎すべり症で手術を受けた．

現病歴：特に症状を認めなかったが，平成12年4月，当院内科にて胆道系酵素の上昇を指摘され，腹部US・CT検査にて，肝内結石症と診断された．平成12年5月8日，当院外科に入院した．

入院時検査成績：T. Bil 0.72mg/dl，AST 26IU/*l*，ALT 37IU/*l*，ALP 394IU/*l*，γ-GTP 344IU/*l*，LAP 115 IU/*l* と胆道系酵素の上昇を認めた．腫瘍マーカーはCEA，CA19-9ともに正常範囲内であった．$ICGR_{15}$は4.3%であった．

腹部超音波所見：左肝内胆管および総胆管の拡張と，内部に音響陰影を伴う高輝度エコーが認められた．

腹部CT所見：肝外側区域の萎縮と左肝内胆管および総胆管の拡張を認めた．肝内に明らかな腫瘍像は認めなかった（**Fig. 1**）．

経皮経肝胆道造影X線所見：左肝内胆管および総胆管の著明な拡張と，内部に結石透亮像を認めた．右胆内胆管の拡張と陰影欠損は認めなかった．左肝管分岐部に狭窄を認めた（**Fig. 2**）．膵胆管合流異常は認めなかった．

腹部動脈造影X線所見：腫瘍濃染像や肝動脈の壁不整は認めなかった．門脈相では門脈左枝が起始部よ

Fig. 1　CT showed dilated left intrahepatic bile ducts with stones and severe atrophy of the left lobe.

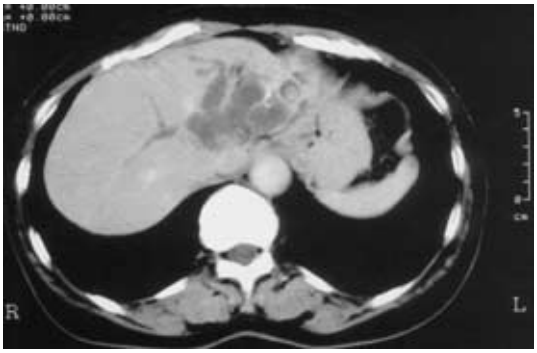

＜2001年10月31日受理＞別刷請求先：柴田　裕
〒018-3312　秋田県北秋田郡鷹巣町花園町10―5　秋田県厚生連北秋中央病院外科

Fig. 2 Percutaneous transhepatic cholangiography showed a dilatation of common bile duct and left intrahepatic bile duct. The stricture at the root of the left hepatic bile duct was observed (arrow).

り造影されなかった．

経皮経肝胆道ドレナージチューブより粘液様物質が充満した感染胆汁の排出を認めた．胆汁培養で *Enterococcus avium* を認め，細胞診にて Class V（adenocarcinoma）と診断した（**Fig. 3**）．

以上の所見から，総胆管結石症および肝内胆管癌を合併した肝内結石症，肝内肝外（IE）型，左枝（L）型と診断し，平成12年5月30日，肝左葉切除・肝外胆管切除・右肝管空腸吻合術（Roux-Y）を施行した．尾状葉への浸潤は認めず，同部を温存した．左門脈は圧排所見のみで，癌の浸潤はみられなかった．肝十二指腸間膜のリンパ節転移・腹膜播種を認めなかった．

切除標本：肝外側区域は白色調を呈し著明に萎縮していた．拡張した総胆管および左肝内胆管内にビリルビンカルシウム結石を認めた．割面像では，肝内胆管の著明な壁肥厚と拡張を認めたが，腫瘍性病変は明らかではなかった（**Fig. 4**）．肝切除重量は100gであった．

病理組織学的所見：拡張した肝内胆管には，ムチン産生細胞が乳頭状に発育し，腺腫成分の混在する乳頭状腺癌が，慢性胆管炎を介して結石の存在しない末梢まで，非連続性に認められた．間質への明らかな浸潤は認めなかった（**Fig. 5**）．左肝管狭窄部および断端に癌の浸潤は認めなかった．以上より，組織学的に pat

Fig. 3 Cytological examination of the bile specimen showed a cluster of adenocarcinoma cells.（H-E stain, ×200）

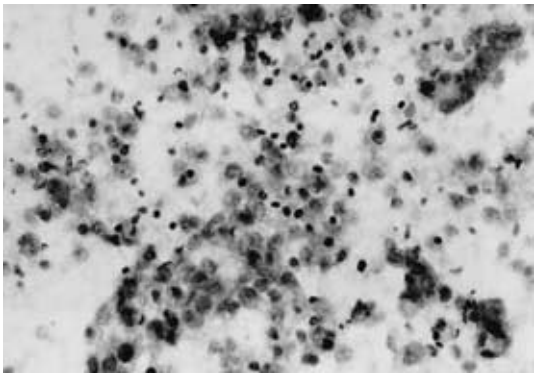

Fig. 4 Cut surface of resected specimen showed marked dilatation of the intrahepatic bile duct containing large calcium bilirubinate stones.

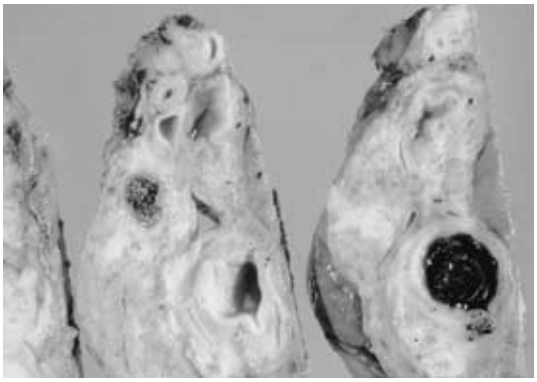

Bl_{234}，m，s（－），$hinf_0$，$ginf_0$，$panc_0$，du_0，pv_0，a_0，n_1（－），hm_0，dm_0，em_0，stage I の早期癌と診断した．D_1 郭清で cur A が得られた．

術後経過は良好で，第48病日に退院した．化学療法は行わなかった．術後1年4か月現在，結石および癌の再発の徴候なく外来にて経過観察中である．

考　察

肝内結石症は肝内胆管癌のハイリスクグループとして注意すべき疾患と考えられている．肝内結石症に肝内胆管癌が合併する頻度は，4〜9.8%と報告されている[1)〜6)]．しかし，これらの多くは剖検時，手術時，あるいは肝内結石症として肝切除後の組織学的検索によっ

て診断されたものである[1)4)～6)]．一般的に肝内結石症における肝内胆管癌の合併を術前に診断することは困難で，その正診率に関して Su ら[3)]は 42%，Jan ら[7)]は 20%と，肝内結石を合併しない胆管癌より低い診断率であったと報告している．特に，治癒切除可能な段階での診断は，非常に困難である[1)4)～6)]．

その原因として，本疾患では肝内結石および併存する胆管炎により，胆管造影や US，CT 検査にて明らかな悪性所見を見い出すことが困難なためである[1)3)5)6)8)]．さらに合併する肝内胆管癌と肝膿瘍との鑑別が問題となる場合があることや，胆管の炎症性肥厚や肝萎縮のため術中さえも診断が難しいためである[1)3)6)8)]．佐藤ら[10)]は，画像診断で肝内結石が認められたならば，常に胆管癌の合併を念頭におき頻回の胆汁細胞診や US 下針生検査などを積極的に行う必要性を述べている．自験例は早期癌のため画像診断上，胆管癌の存在は不明であったが，胆汁細胞診により術前に

Fig. 5　Microscopic examination revealed papillary adenocarcinoma confined to the mucosa.(H-E stain, ×200)

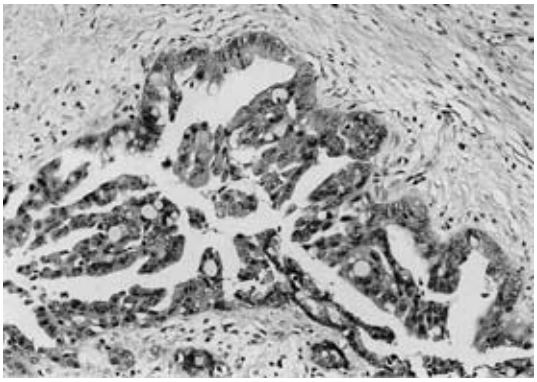

Fig. 6　Schema of histological findings

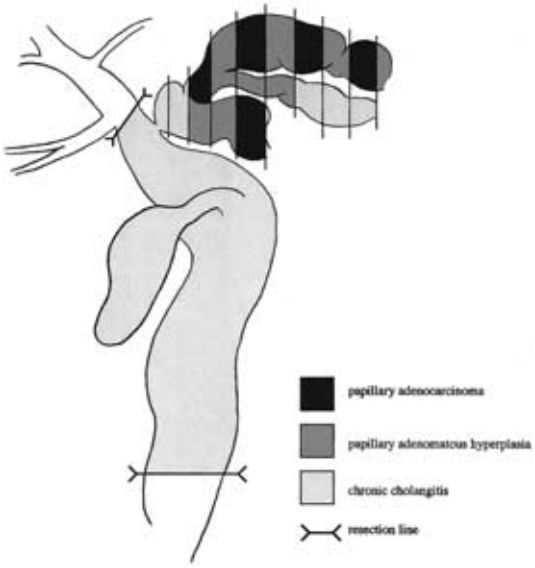

Table 1　Reported cases of in situ cholangiocarcinoma associated with hepatolithiasis

Case	Age/sex	Diagnostic clue	Location of cancer	Operative procedure	Pathology	Outcome	Author
1.	60/F	histology of the resected specimen	L	left lateral segmentectomy	pap	3 year alive	Kawarada (1994)[1)]
2.	53/F	needle biopsy	R	posterior segmentectomy	pap	10.4 year alive	Sato (1998)[8)]
3.	47/F	histology of the resected specimen	R	posterior segmentectomy	pap	4.5 year alive	Sato (1998)[8)]
4.	51/M	histology of the resected specimen	L	left lateral segmentectomy	pap	6 year alive	Ohta (1998)[8)]
5.	63/F	cholangioscopy	L	left lateral segmentectomy	pap	0.7 year alive	Miyagawa (1987)[8)]
6.	50/M	histology of the resected specimen	L	left hepatic lobectomy	pap	3.5 year alive	Hanyu (1991)[8)]
7.	51/M	histology of the resected specimen	L	left hepatic lobectomy	pap	2 month alive	Kishinaka (1997)[9)]
8.	73/F	cytology of the bile juice	L	left hepatic lobectomy	pap	1.3 year alive	our case (2001)

R : right lobe, L : left lobe, pap : papillary adenocarcinoma

癌合併の診断が可能であった．さらに，癌の進展範囲を診断するために経皮経肝胆道鏡検査による胆管の観察および生検も検討したが，本症例では大きな肝内結石が複数個認められ，胆道鏡による観察は困難と判断し，今回は施行しなかった．

早期診断が困難であるため，肝内結石症に合併した肝内胆管癌症例は，発見時すでに高度進行例であることが多く，そのため治療成績はきわめて不良である．川原田ら[1]の109例の文献的検討では，3年以上の長期生存例は早期癌の4例のみであった．内山ら[2]の全国調査でも肝内胆管癌合併例では45.9%が3年以内に死亡していた．Suら[3]は肝内結石症合併肝内胆管癌は，その診断が遅れるため，胆管癌単独の場合よりも予後が不良であったと報告している．清水ら[5]は，肝内結石併存肝内胆管癌の治療成績について，診断可能な進行癌では非併存例と同様に予後は不良であり，長期生存例は術後に病理組織診断された非浸潤癌のみであったと述べている．このように本疾患の治療成績は不良であるが，Janら[7]の報告によると，mucobiliaを認めた症例や乳頭状腺癌では生存率が有意に良好であった．さらに，Satoら[8]の自験例を含めた肝内結石を合併した早期肝内胆管癌5例は，mucobiliaを伴った乳頭状腺癌であり，肝切除後の予後は良好であったと報告している．川原田ら[1]，岸仲ら[9]も早期胆管癌の合併例を報告しており，本症例もこれらの報告（**Table 1**）と同様の所見を認めており，長期生存が期待できるものと考える．

肝内結石合併肝内胆管癌の特徴は，本症例のように，肝内結石の種類はビリルビンカルシウム結石が多く，病型は肝内型または肝内優位型で，部位は左葉が好発である[1)~3)]．寺田ら[11]は，肝内結石症に合併する肝内胆管癌は，細菌感染を伴う慢性かつ活動性の炎症を背景に，肝内結石近傍の大型胆管の被覆上皮より発生し，その発癌過程は過形成→異形成→非浸潤癌→浸潤癌というプロセスを経ると推察している．上田ら[12]は，肝内胆管上皮での高度異型または上皮内癌の変化を背景に，multicentricに癌の浸潤部を認めた肝内胆管癌の1例を報告しているが，本症例でも同様に，癌は粘膜内にとどまっていたものの胆管上皮に非連続的に認められており（**Fig. 6**），肝内結石症における癌の発生を考えるうえで，興味深い所見と思われた．

本来，良性疾患である肝内結石症に，肝切除を行うことは過大侵襲であるとして，否定的な意見も認められた．しかし，吾妻ら[13]は，現状では肝内結石に併存する肝内胆管癌を早期に発見する有用な検査法がないこと，さらに胆管炎を繰り返して肝実質が萎縮に至る過程で肝内胆管癌が発生すると考えられることなどから，いたずらに経過観察をすべきでないとして，肝内胆管に狭窄や拡張がある症例では肝切除を第1選択としている．また，肝内結石を完全切石し遺残結石がなくとも，数年後に肝内胆管癌の発生を認めた報告も散見されるようになり[2)12)14)]，癌発生の母地となる胆汁うっ滞の場を除去するために，狭窄部を含めた末梢側の肝切除を推奨する報告も認められる[12)14)]．さらに古川[4]らは，肝内結石症に合併する胆管癌の発生部位は，肝葉萎縮例では多くは萎縮葉であったと報告しており，肝葉萎縮が肝内胆管癌併発の重要な危険因子として関与すると考え，肝葉萎縮例は肝切除の適応としている．以上より，本症例では，癌は左肝管狭窄部より末梢の萎縮した左葉内の肝内胆管に存在するものと術前に判断し，左肝管狭窄部より末梢側が切除範囲に十分含まれる肝左葉切除・肝外胆管切除・右胆管空腸吻合術で治癒切除可能と考えた．

肝内結石症合併肝内胆管癌では通常の胆管癌に比べ胆管炎症状が強く，胆道手術歴があり，病悩期間も長い症例に多いと言われている[1)~3)]．しかし，今回の症例は臨床症状が出現していないにもかかわらず，肝内結石症に肝内胆管癌の合併が認められ，胆汁細胞診により癌の術前存在診断が可能であった．肝内結石症患者，特に肝葉萎縮を認める場合では，癌の合併の可能性を常に念頭におき，その診断・治療にあたるべきと思われる．

稿を終えるにあたり，細胞診に関する御指導を頂きました当院検査科佐藤義暢氏に深謝します．

文　献

1）川原田嘉文，三田孝行：肝内結石症と肝内胆管癌．胆と膵　**15**：435―446, 1994
2）内山和久，谷村　弘，大西博信ほか：肝内結石症に合併する肝内胆管癌．臨外　**52**：199―202, 1997
3）Su CH, Shyr YM, Lui WY et al：Hepatolithiasis associated with cholangiocarcinoma. Br J Surg **84**：969―973, 1997
4）古川正人，佐々木誠，大坪光次ほか：肝内結石症の診断と治療法の選択．消外　**21**：1449―1456, 1998
5）清水康一，太田哲生，三輪晃一：胆道疾患：胆道悪性腫瘍の長期予後　肝内結石併存肝内胆管癌術後．肝胆膵　**38**：311―316, 1999
6）北川雄一，神谷順一，椰野正人ほか：肝内結石症と肝内胆管癌　肝内結石症治療における肝内胆管癌併存の問題点．肝胆膵　**40**：611―616, 2000
7）Jan YY, Chen MF：Surgical treatment of periph-

eral cholangiocarcinoma. Asian J Surg **19**：105―111, 1996
8) Sato M, Watanabe Y, Ueda S et al：Intrahepatic cholangiocarcinoma associated with hepatolithiasis. Hepatogastroenterology **45**：137―144, 1998
9) 岸仲正則, 西浦三郎, 河崎秀樹ほか：肝内結石症に合併した肝内胆管癌の1例．消外　**20**：1817―1821, 1997
10) 佐藤　卓, 黒岡一仁, 中居卓也ほか：肝内結石に合併した肝内胆管低分化腺癌の1例．日臨外医会誌 **55**：2112―2116, 1994
11) 寺田忠史, 中沼安二, 太田哲生：肝内結石症に合併する肝内胆管癌と前癌病変の病理．胆と膵　**16**：47―52, 1995
12) 上田順彦, 小西一朗, 根塚秀昭ほか：肝内結石完全切石5年9か月後に発症した肝内胆管癌の1剖検例．胆と膵　**16**：985―989, 1995
13) 吾妻　司, 吉川達也, 新井田達雄ほか：肝内結石に対する肝切除術の適応と実際．消外　**21**：1467―1472, 1998
14) Jan YY, Chen MF, Wang CS et al：Surgical treatment of hepatolithiasis：long-term results. Surgery **120**：509―514, 1996

A Case of Intrahepatic Cholangiocarcinoma Associated with Hepatolithiasis

Yutaka Shibata, Tadashi Ueda, Hitoshi Seki and Norito Yagihashi*
Department of Surgery, Hokushu Central Hospital
Department of Pathology, Hirosaki University School of Medicine*

We report a case of intrahepatic cholangiocarcinoma associated with hepatolithiasis. A 73-year-old woman was admitted to our hospital for further examination of elevated serous alkaline phosphatase and γ-GTP. Abdominal ultrasonography and computed tomography showed dilation of the left intrahepatic bile ducts and common bile duct. Percutaneous transhepatic cholangiography showed a markedly dilated common bile duct, dilated left intrahepatic bile ducts, and a biliary stricture at the root of the left hepatic duct. Cytological examination of the bile specimen showed a cluster of adenocarcinoma cells. Under the diagnosis of intrahepatic cholangiocarcinoma associated with hepatolithiasis, we conducted left hepatic lobectomy with bile duct resection and right hepaticojejunostomy. Histological examination showed the tumor to be a papillary adenocarcinoma confined to the mucosa of intrahepatic bile ducts. The patient 's postoperative course was uneventful with no evidence of recurrent disease during 1-year follow-up.

Key words：intrahepatic cholangiocarcinoma, hepatolithiasis

〔Jpn J Gastroenterol Surg 35：166―170, 2002〕

Reprint requests：Yutaka Shibata　Department of Surgery, Hokushu Central Hospital
10-5 Hanazono-cho, Takanosu, Akita, 018-3312 JAPAN