日消外会誌　35（2）：184～188，2002年

症例報告

上腸間膜静脈・門脈血栓症を発症したプロテインS欠乏症の1例

公立学校共済組合近畿中央病院外科
上村　佳央　　小林　研二　　小山　太一
加々良尚文　　関　　洋介　　青木　太郎
請井　敏定　　宮内　啓輔　　金子　　正

症例は60歳の男性．腹痛，嘔吐を主訴に来院し腸閉塞の診断で入院した．腹部造影CT検査所見にて上腸間膜静脈から門脈に血栓像を認めた．凝固線溶検査でD-dimerが高値を示し，血栓形成素因検索の結果プロテインS活性が10%以下と著しく減少していた．抗凝固療法にて症状の軽快，血栓像の消失を認めたため第47病日に退院したが約5か月後，再度腸閉塞症状にて入院した．再入院時血栓症再発の所見は認めなかった．小腸二重造影にて回腸に限局性索状狭窄部を認めたため同部の切除術を施行した．病理組織学的には病変部に一致して穿通性潰瘍瘢痕を認め，小腸間膜の静脈内に器質化血栓が確認された．現在，抗凝固療法を継続しており再発なく経過中である．本症例は血栓症の誘因となる基礎疾患を認めず，プロテインS活性の低下が家族内にも認められたことより，極めてまれな先天性プロテインS欠乏症による上腸間膜静脈・門脈血栓症と考えられた．

はじめに

上腸間膜静脈・門脈血栓症は比較的まれな疾患であり非特異的腹痛として発症することが多い．このため早期診断が困難であり経過中に腸管壊死など重症化しやすく致命的となることがある．我々は原因不明の腸閉塞として発症した上腸間膜静脈・門脈血栓症の早期診断をおこない，原因として先天性プロテインS（以下，PSと略記）欠乏症と診断しえた1例を経験したので報告する．

症　例

患者：60歳，男性

主訴：腹痛，嘔吐

既往歴：肥大型心筋症

家族歴：父親が脳梗塞，12人兄弟の兄1人が心筋梗塞で死亡．

現病歴：平成12年5月31日より上腹部痛あり，腹痛の増悪と嘔吐の出現のため6月2日当院入院となった．

入院時現症：身長163.8cm，体重62.0kg，体温36.5℃，血圧156/96mmHg，脈拍60/分，不整あり，眼瞼結膜に貧血，黄疸は認めなかった．

腹部は膨満，鼓音を呈し全体に軽い圧痛を認めたが，Blumberg徴候などは認めなかった．

入院時検査成績：末梢血一般検査では白血球数が8,990/mm^3（好中球60.0%）と軽度上昇していた以外に異常所見は認めなかった．生化学検査において肝機能，腎機能，電解質すべて正常であった．CRPは23.9 mg/dlと著明に上昇していた．血栓症も考慮して施行した凝固機能検査でD-dimer値（基準値<1.0μg/ml）が10.0μg/mlと高値を示していた．

腹部単純X線写真所見：上腹部に拡張した小腸ガス像と鏡面形成が確認された．

腹部造影CT検査所見：上腸間膜静脈から門脈にかけて血管内腔中心部に透亮像を認め，周囲に造影効果を伴っていた（**Fig. 1**）．凝固検査結果と合わせて上腸間膜静脈・門脈血栓症（不完全閉塞）による腸閉塞と診断した．緊急開腹手術を要する腹部所見が認められなかったため，イレウス管による腸管の減圧および抗凝固療法による保存的治療を選択した．アンチトロンビンIII（以下，ATIIIと略記）の有意な低下を認めなかったため，診断直後よりヘパリン（20,000u/day）による抗凝固療法を開始しD-dimer値をモニターしながら持続投与をおこなった．経過中第20病日を中心に腹痛発作およびD-dimer値の再上昇を来したため抗トロンビン剤（アルガトロバン20mg/day）の併用投与をおこなった．また，第20病日よりワルファリン（2 mg/day）による抗凝固療法に移行しトロンボテスト

＜2001年10月31日受理＞別刷請求先：上村　佳央
〒664-8533　伊丹市車塚3―1　公立学校共済組合近畿中央病院外科

Fig. 1 Abdominal computed tomography showed low-density area (arrows) in the superior mesenteric and portal vein with surrounding contrast enhancement.

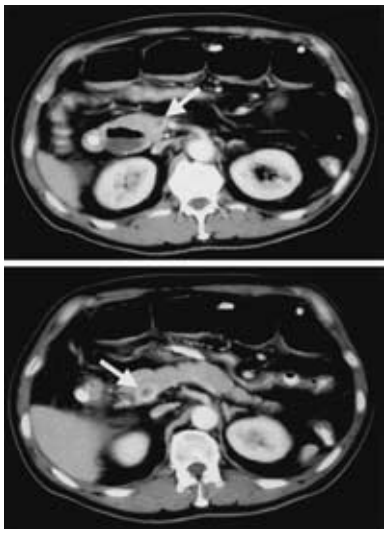

で10〜20%に調節した結果，症状は軽快し，D-dimer値も次第に低下した(**Fig. 2**)．第37病日に施行した腹部造影CT検査所見で静脈内血栓が消失していることが確認された(**Fig. 3**)．第41病日に血栓形成素因の検索結果が報告され，総PS抗原量46%，活性値10%以下とPS活性が著明に低下していることが判明した(**Table 1**)．

患者は第47病日退院となり，退院後外来にてワルファリンによる抗凝固療法を継続して経過は良好であった．しかしながら，平成12年9月30日より食後の下腹部痛が出現し，次第に嘔吐を伴うようになったため平成12年10月10日再入院となった．腹部単純X線写真で上腹部に小腸の鏡面像が認められ，腸閉塞の再発と診断した．再入院時の凝固線溶検査では血栓症再発の所見はなく，原因検索のため平成12年10月13日小腸二重造影を施行したところ回腸に限局性索状狭窄部を認めた．ワルファリンの内服を減量しトロンボテストを約50%とした後，平成12年10月19日（第108病日）開腹術を施行した．

術中所見：回盲部より約60cm口側の回腸に口側腸管の著明な拡張を伴った瘢痕性狭窄部を認めた（**Fig. 4**)．このため病変部を含め回腸を約60cm切除し端端吻合にて再建した．

Fig. 2 Clinical course of the case. Anticoagulation therapy and serum D-dimer level.

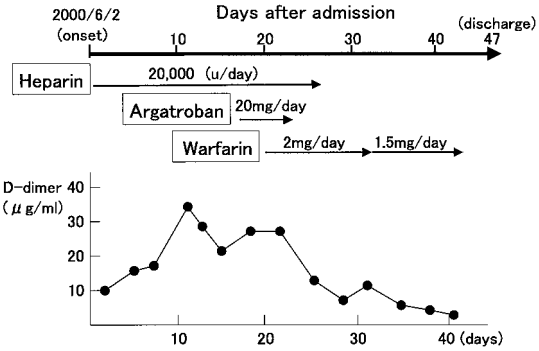

Fig. 3 Abdominal computed tomography showed disappearance of thrombus in the superior mesenteric and portal vein (arrows).

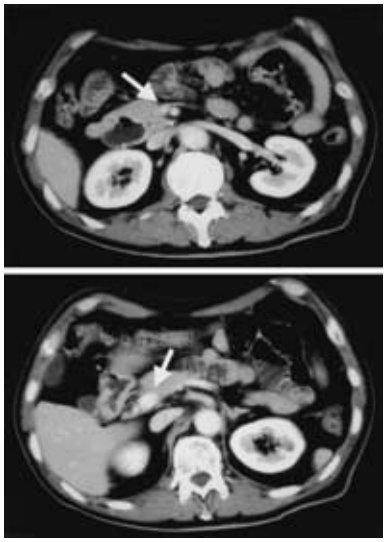

病理所見：病変部回腸には穿通性潰瘍像（粘膜上皮欠損，固有筋層の欠損と肉芽形成，炎症性細胞浸潤）を認め，腸間膜静脈に器質化した血栓像と再疎通像が確認された(**Fig. 5a, b**)．術後ヘパリン(10,000u/day)による抗凝固療法を行い，経口摂取開始後ワルファリン(1.5mg/day)の内服に移行し，トロンボテストを術前の治療域に調整した．経過は良好で平成12年7月19日退院となった．

術後約11か月の現在，再発無く外来にて抗凝固療法

Table 1　Coagulation studies

PT(80 ～ 120%)	72.3%
PT-INR	1.15
APTT(<36 sec)	28.9 sec
Fib(145 ～ 320 mg/ml)	673 mg/dl
D-dimer(<1.0 μg/ml)	10.0 μg/ml
AT-Ⅲ(23.6 ～ 33.5 mg/ml)	21.1 mg/dl
Plasminogen activity(75～125 %)	105%
Protein C activity(55～140 %)	71%
Protein S activity(60～150 %)	<10%
Protein S antigen(65～135 %)	46%
TAT complex(<3.0 ng/ml)	17.9 ng/ml
Anticardiolipin antibody(<10 %)	<8%

Fig. 4　Photograph at laparotomy showed the ileal stenosis（arrow）about 60 cm proximal to the ileocolic junction with a dilated loop of proximal ileum.

の継続治療中である．

インフォームドコンセントを得た患者の子供（2 人姉妹）の調査をおこなったところ PS 抗原量，活性値はそれぞれ姉（32 歳）55%，22%，妹（28 歳）54%，28 %と著しく減少していた．患者の家族歴で父親が脳梗塞，12 人兄弟の兄 1 人が心筋梗塞で死亡していたが，戦死の長男を除く他の健在な兄弟には同意が得られず PS に関する家族調査を行うことができなかった．

考　察

PS は主として肝細胞において生成されるビタミン K 依存性糖蛋白であり，血小板や血管内皮細胞膜上における活性化プロテイン C（以下，PC と略記）の補酵素として凝固第 Va 因子および第 VIIIa 因子の不活化作用を促進し抗凝固作用をしめす．

Fig. 5　a：Histopathological findings revealed mucosal defect, severed muscle layer with acute inflammatory cell infiltration（A）and massive fibrosis（B）in the lesion. Thrombi were confirmed in the mesenteric veins（arrow heads①，②）.
b：Microscopic finding of arrow head①revealed the organized thrombus with recanalizaion.

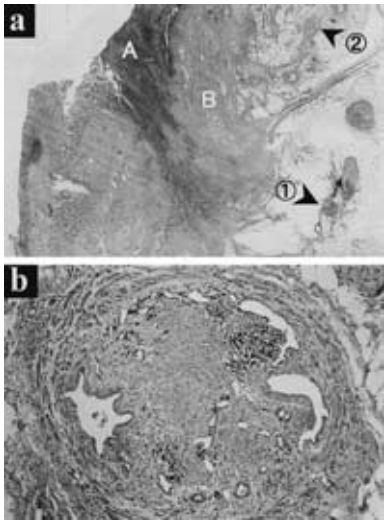

本症例において患者に後天性の PS 欠乏症を示す疾患（肝疾患，糖尿病，ネフローゼ，SLE など）の背景は認めず，さらに 2 人の子供に PS 活性の著明な低下を認めたことより先天性 PS 欠乏症と診断した．

先天性 PS 欠乏症は常染色体優性遺伝形式をとり PS 遺伝子の変異に基づく疾患であり，抗原量と活性値の異常に基づいて①抗原欠乏型，②分布異常型，③機能異常型の 3 型が存在する[1]．現在までに報告されている症例はほとんどが抗原欠乏型か分布異常型である．本性例は総抗原量が 46% と低値であり抗原欠乏症と考えられた．

欧米の報告では静脈血栓症患者において PC 欠乏症 3.2%，PS 欠乏症 2.2%，ATIII 欠乏症 1.1% の頻度といわれ[2]，Engesser[3]らは 71 人の PS 欠乏症の内 39 人（55%）に血栓症（すべて静脈系）を認め，主なものは深部静脈血栓症 29 人（74%），表在静脈血栓症 28 人（72%），肺梗塞 15 人(38%)であったと報告している．わが国における発生頻度は現在不明であるが[2]，池田ら[4]は先天性 PS 欠乏症 68 家系 208 例中 129 例（62.0 %)が血栓症を合併しており，詳細が明らかな 75 例の

Table 2 Reported cases of superior mesenteric vein thrombosis due to protein S deficiency in the Japanese literatures.

Case	Author(year)	Age (Sex)	Diagnosis of SMV thrombosis	Treatment	Protein S antigen	Protein S activity
1	Fujii[11](1990)	19(M)	enhanced CT and angiography	anticoagulation only	18%	—
2	Sugiura[12](1998)	32(M)	operative findings(confirmed by enhanced CT)	emergency laparotomy and resection of ileum(310 cm)	44%	＜10%
3	Yajima[8](1999)	25(M)	enhanced CT	thrombolysis with urokinase via the superior mesenteric vein	58%	22%
4	Our case(2001)	60(M)	enhanced CT	anticoagulation and resection of constricted ileum(60 cm)secondary	46%	＜10%

血栓症のうち静脈系が51例（68%），動脈系が17例（23%）で，静脈系ではEngesser[3]らの報告と同様に下肢静脈血栓症が最も多く約66%,次いで肺梗塞症が21%を占め,動脈系では脳梗塞が最も多く約63%を占めたと報告している．

上腸間膜動脈，静脈閉塞症は比較的まれな疾患であるが，いずれも診断が遅れると致命的となる．上腸間膜動脈閉塞症は急激な腹痛で発症し，早期に小腸壊死を起こすことが特徴である．原因として上腸間膜動脈の血栓症および塞栓症に大別される．血栓症は基礎に動脈硬化性狭窄があり，これに過凝固状態が加わり生じると考えられる．塞栓症は心疾患おもに心房細動に伴って生じた心房内血栓が原因となることが多く，不整脈が診断の手がかりとなる．一方，上腸間膜静脈閉塞症の大半は種々の基礎疾患が原因となり血栓症として発症する[5]．症状は非特異的で緩徐に発症するのが特徴で早期診断が困難なため，多くは急性腹症として開腹され小腸大量切除を余儀なくされている．診断は画像による診断が重要で，鵜飼ら[6]によって特徴的なCT所見がまとめられているが，中でも腹部CT所見で上腸間膜静脈内の血栓の証明が決め手となる血液検査ではD-dimerなど血栓症を疑わせる凝固・線溶系の免疫化学的指標の上昇が診断の補助となる．本症例では入院直後におこなったCT検査で上腸間膜静脈・門脈内の血栓が疑われ，血液検査の結果D-dimer値の著明な上昇を伴っていたことより早期診断が可能であった．

治療は腹膜刺激症状を認める重症例では速やかに開腹手術をおこない壊死部の腸切除を施行し，腸管壊死の不確実な場合second look operationが望ましいといわれている．一方，腹部身体所見の乏しい症例では血栓溶解剤，抗凝固剤などの投与による抗血栓療法を第一選択とし，保存的に治療を行うのが標準である．通常，抗血栓療法剤は経静脈的に全身投与されるが上腸間膜動脈[7]あるいは上腸間膜静脈[8]から血栓溶解剤の持続投与をおこない成功した例や，経皮経肝的に血栓を摘除した例[9]などが報告されている．

PS欠乏症による上腸間膜静脈血栓症の報告は極めてまれであり検索しえた範囲では和文論文で過去に3例のみであった．英文論文での報告もまれである[10]．和文論文でPS欠乏症が原因と考えられた上腸間膜静脈血栓症の報告例を示す(**Table 2**)．患者はすべて男性で年齢は他の3例が19歳，25歳，32歳と若くわれわれの症例が60歳と最も高齢であった．PSに関してはいずれも抗原量が著明に減少しており抗原欠乏型と考えられた．診断では造影CTが最も有力な手段であった．治療は筋性防御を伴う重症例に緊急開腹術を施行した1例以外は抗血栓療法（1例はintervention）で軽快しているが，われわれの症例では2次的に小腸に瘢痕性狭窄を生じたため抗凝固療法を行いつつ小腸部分切除術が必要であった．

劇症例を除き，上腸間膜静脈・門脈血栓症の重症化を防ぐには早期の抗血栓療法が重要である．このうち抗凝固療法においてヘパリンの効果はATIII量が十分でないと発揮されないためATIII量の確認が重要であり，先天性欠乏症を含むATIII量の低下時にはATIII製剤を併用しつつヘパリン投与を行うか，抗トロンビン剤を使用する必要がある．また先天性凝固因子欠乏症の場合ワルファリンの先行投与で一時的にさらなる症状の悪化をきたすおそれがありこれを回避することや，手術を要する場合に血栓症再発予防のため術前術後に注意深い抗凝固療法が必要であり，血栓止血学に関する十分な知識が要求される．また線溶療法を選択する場合，上腸間膜動脈や経皮経肝的に門脈より上腸間膜静脈に留置したカテーテルからの血栓溶解剤投与による治療など，今後interventional radiology

の有用性が高まるものと思われる．

文　献

1）山崎鶴夫：先天性血栓傾向の分子学的解析―先天性プロテインＳ欠損症の遺伝子解析―．臨血 **36**：229―302, 1995
2）宮田敏行，阪田敏幸：先天性血栓性素因．総合臨 **48**：2279―2287, 1999
3）Engesser L, Broekmans AW, Briet E：Hereditary protein S deficiency：Clinical manifestations. Ann Intern Med **106**：677―682, 1987
4）池田祐貴子，土肥和紘：先天性プロテインＳ欠乏症．日本臨床　領域別症候群 17. 日本臨床社，東京，1997, p337―339
5）中村　達, 小谷野憲一, 倉地清隆ほか：急性上腸間膜動静脈閉塞．消外　**23**：1941―1946, 2000
6）鵜飼起久子, 外山　宏, 高橋正樹ほか：上腸間膜静脈血栓症の２例―Ｘ線 CT 所見を中心に―．臨放線　**35**：753―756, 1990
7）Ludwig DJ, Hauptmann E, Rosoff L Jr et al：Mesenteric and portal vein thrombosis in a young patient with protein S deficiency treated with urokinase via the superior mesenteric artery. J Vasc Surg **30**：551―554, 1999
8）矢島義昭, 宮里真一, 宮崎敦史ほか：上腸間膜静脈よりウロキナーゼを投与して救命できたプロテインＳ欠損症による門脈・上腸間膜静脈血栓症の１例．日消病会誌　**96**：1159―1164, 1999
9）長沼　誠, 井上　詠, 細田泰雄ほか：経皮経肝血栓除去術を施行した上腸間膜静脈血栓症の１例．日消病会誌　**92**：158―163, 1995
10）Lan LL, McMurray AH：Mesenteric venous thrombosis in protein S deficiency：case report and literature review. Ulster Med J **68**：33―35, 1999
11）藤井　徹，松井敏樹，神谷吉宣ほか：プロテインＳ欠損症による上腸間膜静脈血栓症の一例．総合臨　**39**：1957―1960, 1990
12）杉浦禎一，新實紀二，横井俊平ほか：プロテインＳ欠乏症による上腸間膜静脈血栓症の１例．日消外会誌　**31**：2388―2391, 1998

A Case of Protein S Deficiency Presented with Superior Mesenteric and Portal Vein Thrombosis

Yoshio Uemura, Kenji Kobayashi, Taichi Koyama, Naofumi Kagara, Yosuke Seki,
Taro Aoki, Toshisada Ukei, Keisuke Miyauchi and Tadashi Kaneko
Department of Surgery, Kinki Central Hospital

A 60-year-old man suffering from vomiting and abdominal pain was diagnosed with ileus. Computed tomography showed a thrombus in the superior mesenteric and portal vein. Laboratory tests showed an elevated D-dimer of 10. 0 μg/ml. Protein S was markedly decreased in activity（＜10%）and antigen（46%）. The venous thrombus disappeared with anticoagulation therapy and symptoms were relieved. The patient was discharged 45 days after admission, but hospitalized about 5 months later due to ileus recurrence without thrombosis. A small intestine series showed localized stenosis in the ileum. Laparotomy showed ileal stenosis about 60 cm proximal to the ileocolic junction. We resected the lesion with end-to-end anastomosis. Histopathological findings showed a penetrating ulcer scar with acute inflammatory cell infiltration and organized mesenteric vein thrombi in the lesion. The patient had no underlying disease that would have caused thrombosis, and decreaed protein S activity was confirmed in his 2 daughters. We concluded that this was a rare case of superior mesenteric and portal vein thrombosis due to congenital protein S deficiency.

Key words：protein S deficiency, mesenteric and portal vein thrombosis

〔Jpn J Gastroenterol Surg 35：184―188, 2002〕

Reprint requests：Yoshio Uemura　Department of surgery Kinki, Central Hospital
3-1, Kurumazuka, Itami, 664-8533 JAPAN