日消外会誌　35（2）：199～203，2002年

症例報告

多発横行結腸癌に起因した成人腸重積症の1例

小郡第一総合病院外科
吉本　裕紀　　清水　良一　　佐伯　俊宏
林　　秀知　　原田　俊夫

横行結腸癌による成人腸重積症というまれな疾患を経験したので報告する．症例は74歳の女性．両下肢の浮腫にて来院，上腹部に圧痛を伴う腫瘤を触知した．注腸，超音波，CTおよび内視鏡検査にて横行結腸癌による腸重積症と診断した．術前処置中にイレウスとなり，イレウス管による減圧後の平成13年3月1日にD3郭清を伴う横行結腸切除術を施行した．手術所見では，横行結腸の口側が肛門側に順行性に陥入した重積部の先端に腫瘤を触知した．2群リンパ節に転移を伴う最大径95mmの1型の低分化型腺癌とこれに近接する最大径33mmの2型の中分化型腺癌が認められた．横行結腸癌による腸重積症の報告は本邦では自験例を含め，7例のみである．その特徴は，すべて高齢の女性で，腫瘍の肉眼型は1型であった．また，入院時に7例中5例がイレウス症状を呈していた．

はじめに

成人腸重積症は比較的まれな疾患であり，小児症例と比較すると器質的疾患，特に大腸悪性腫瘍によるものが多いといわれている．今回，著者らは横行結腸癌による成人腸重積症という非常にまれな1症例を経験したので，若干の文献的考察を加えて報告する．

症　例

症例：74歳，女性

主訴：両下肢の浮腫

既往歴：虫垂切除術，子宮筋腫手術．

現病歴：1か月前より両下肢の浮腫が出現し近医受診．精査加療目的で入院となった．

入院時現症：身長156cm，体重43kg．眼瞼結膜に軽度の貧血および両下肢の著明な浮腫を認めた．腹部は平坦・軟であったが，上腹部に可動性良好な小児手拳大で圧痛を伴う腫瘤を認めた．なお，血便，腹痛などの消化器症状は認めていない．

入院時検査所見：末梢血液ではRBC 334×10^4/μL，血液生化学検査でAlb 1.8g/dLと，軽度の貧血および著明な低蛋白血症を認めた．

注腸造影：横行結腸に蟹の爪状の陰影欠損を認めた（**Fig. 1**）．

腹部超音波検査：横断面では高エコー層と低エコー層が同心円構造をつくるmultiple concentric ring signが認められ[1]，縦断面でも多重の層構造を呈し，一部横行結腸癌がleading massとして認められた（**Fig. 2**）．

CT検査：拡張した横行結腸の内部に陥入重積した腸管が認められ，陥入腸管の横断面では，腸重積に典型的なtarget signを認めた[2]（**Fig. 3**）．

入院後経過：中心静脈栄養，アルブミン製剤および利尿剤の投与を開始．イレウス症状がなかったため，経口摂取も併用したところ，五分粥を全量摂取でき，

Fig. 1　The barium enema study showed the beak-like filling defect in the transverse colon.

＜2001年9月19日受理＞別刷請求先：吉本　裕紀
〒754-0002　山口県吉敷郡小郡町下郷862―3　小郡第一総合病院外科

Fig. 2　Abdominal ultrasonography showed multiple concentric ring sign on the transverse section of the intussusception（a）and the elevated lesion was seen as a leading mass on the longitudinal section of the intussusception（b）(arrow).

a　　b

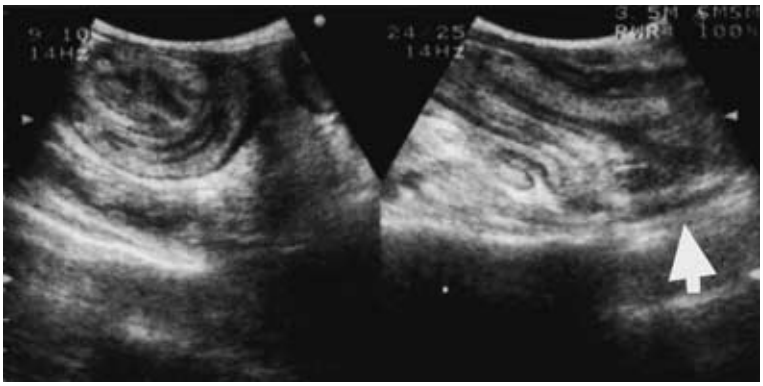

Fig. 3　Abdominal computed tomography showed the complex colonic lesion on the transverse section of the intussusception（a）and the colocolic invagination on the longitudinal section of the intussusception（b）.

a

b

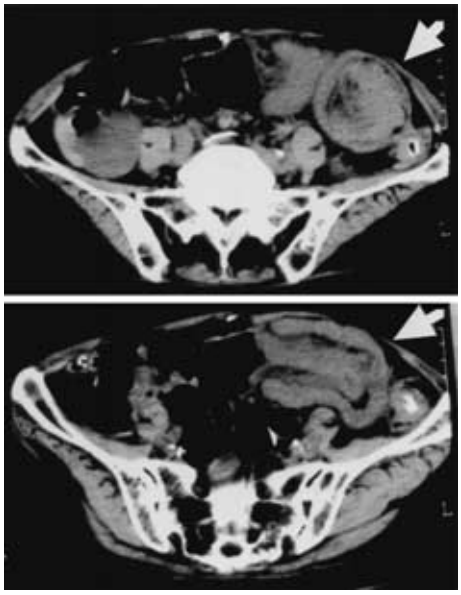

排便も順調で，約10日後には下肢の浮腫はほぼ消失した．しかし，術前処置としてマグコロールP1/2包を使用したところ，反応便なく急速にイレウス症状を呈した．イレウス管を挿入，減圧後，平成13年3月1日に手術を施行した．

手術所見：正中切開にて開腹．横行結腸の口側が肛門側に順行性に陥入した重積部の先端に腫瘤を触知した(**Fig. 4-a**)．重積腸管は中結腸動脈の左右分枝の中間にあり，比較的短かったため，整復せずにD3郭清を伴う横行結腸切除術を行った．

切除標本所見：横行結腸に径65×95mmの1型腫瘍と径33×25mm大の2型腫瘍が並列に近接して存在していた．口側の結腸の拡張，浮腫のみならず肛門側にも拡張が認められた（**Fig. 4-b**）．

組織学的所見：1型の腫瘍では低分化型の腺癌細胞が腸管全層に浸潤し(se)，かつ郭清リンパ節No. 221, 222にも転移が認められた．また，中分化型腺癌の2型腫瘍はmp，n（－）で，1型腫瘍と近接していたが交錯はなく，多発癌と診断した．

術後経過：経過は良好で，平成13年8月現在無再発で外来通院中である．

考　察

成人の腸重積症はまれな疾患であり，小児との比較でも少なく，その頻度は全腸重積症の5～10%とされている[3)4)]．成人の腸重積の80%が発症に関しては何らかの器質的疾患（腫瘍，憩室など）がかかわっており，その中でも腫瘍によるものが60～80%と高率である．特に，大腸では悪性疾患が腫重積症例の50～70%を占め，ほとんどが癌である[3)～5)]．成人腸重積症における一般的な症状は，腹痛が70～80%に認められ，多くが悪心，嘔吐などイレウス症状を伴うものの，血

便・腫瘤触知の頻度は少なく，Stubenbordはそれぞれ29%，28%，横井らは36%，46%と報告している[5)6)]．

羽路らの報告では，腫重積症を伴った大腸癌の占拠部位として，S状結腸(60%)，盲腸(18%)，上行結腸(9%)，虫垂(7%)，横行結腸(2%)，下行結腸(2%)，直腸(2%)の順に多く，特に結腸癌の中でも発生頻度の低い盲腸癌が，相対的に腫重積の発症率で高値を示したことが特徴的であった[7)8)]．S状結腸癌と盲腸癌による腸重積成因に関しては，腸間膜が比較的長いという解剖学的特徴に加え，腸蠕動が盛んであるとする飯田ら[9)]の報告が理解しやすい．しかし，横行結腸癌に腸重積症の併発する頻度が相対的に低い理由に言及した報告はなく，我々は同部に大網が付着するという解剖学的特徴のためと考えている．

腸重積をきたした結腸癌の肉眼型の検討では，山下ら[7)]は１型が34.3%と最も多く，限局型である０型，２型を合わせると94.3%を占めたと報告している．結局，腫重積の発生要因としては癌の発生部位ならびにその肉眼型の関与が大きいようである．

我々の症例は横行結腸に１型，２型の腫瘍が認められ，摘出標本，画像所見より考えると１型の腫瘍が重積を起こした責任病変と考えられたが，発生部位からみると，極めてまれな症例であったといえる．

ちなみに，本邦では横行結腸癌による腸重積症の報告は医学中央雑誌および学会誌から調べえた限り，自験例を含め７症例のみであった（**Table 1**）[10)～15)]．これら７症例を比較検討すると，全例高齢の女性であり，肉眼型も１型であった．入院時７例中５例がイレウス症状を呈しており，高齢女性のイレウスでは結腸癌による腸重積症も鑑別診断の１つであると思われた．

症状のみから術前に腸重積症を診断するのは困難であり，その診断に関しては種々の画像診断が不可欠で

Fig. 4　a：Intra-operative photograph showed the transverse colon invaginated normogradely. b：Macroscopic findings of the resected specimen showed type 1 and type 2 tumors（arrow）.

a

b

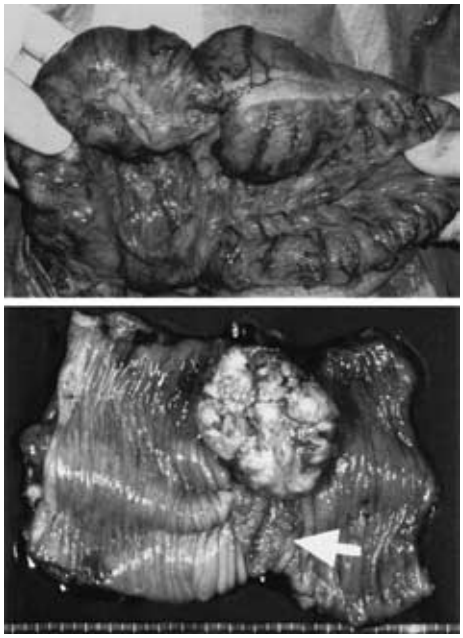

Table 1　Reported cases of adult intussusception caused by a cancer of the transverse colon in Japan

	Age Sex	Chief complaint	Clinical findings	Operation	Type Size (mm)	Pathology
Wada(10)	63F	constipation	mass palpable	transverse colectomy(D2)	Type 1 65×45	tub2, ss, ly1, v0, n1(＋)
Tanakaya(11)	70F	abdominal pain	ileus	transverse colectomy(D3)	Type 1 95×58	tub1, ss, ly2, v1, n(－)
Moriya(12)	84F	abdominal pain bloody excrements	ileus	transverse colectomy(D1)	Type 1 30×25	tub1, ss, ly2, v1, n(－)
Hara(13)	82F	abdominal pain bloody excrements	ileus	unknown	unknown 35	carcinoma in adenoma
Miki(14)	63F	abdominal pain bloody excrements	ileus	transverse colectomy(D2)	Type 1 30×55	tub2, mp, ly0, v2, n0(－)
Okunaga(15)	79F	abdominal pain diarrhea	ileus	It. hemi-colectomy	unknown	unknown
Our case	74F	leg edema	mass palpable	transverse colectomy(D3)	Type 1＋2 1：95×65 2：33×25	1：por1, se, ly3, v2, n2(＋) 2：tub2, mp, n(－)

ある．腹部超音波検査では，横断面において multiple concentric ring sign[1]や，target sign[2]が，また縦断面では pseudo-kidney sign や，Humberger sign が特徴的である[5]．腹部 CT 検査では，横断面で 3 層の同心円状構造，縦断面で馬蹄形の腫瘤として認められる．注腸造影検査では，蟹の爪状陰影あるいは coil spring sign の所見が特徴的である．我々の症例も診断過程での画像診断の果たした役割が大きかった．

成人腸重積症は慢性の経過をとることが多く，発症・緩解を繰り返し，臨床症状も多彩である．この症例では，入院時イレウス症状は全く認めず，経口摂取も可能であったが，術前処置後急速にイレウス症状が出現した．経口摂取中は幸運にもイレウス症状を呈さなかったが，他の症例ではかなり高率にイレウス症状が認められたため，やはり腸重積症の際には絶食にすべきであると思われた．腸重積症の診断がつけば，イレウス症状がなくても通過障害を念頭に置いた術前処置を行わなければならないことを痛感した．特に，注腸造影検査の前処置でイレウスになることも十分に考えられるため，腸重積症を疑った場合には低侵襲で容易に行える腹部超音波検査，腹部 CT 検査を優先させるべきである．

成人腸重積症の治療についてはその原因が器質的疾患によるものが多いことより，観血的治療が選択されることが多い．方法として，非整復の腸切除[5]と内科的整復後の腸切除[16]の 2 つに分けられ，以前より論争の多いところである[16][17]．目下のところ，結腸癌による成人腸重積症の術前の整復に関しては，発生部位，肉眼型，大きさ，患者の全身状態などを総合的に判断し，個々の症例に応じた選択が必要であると考えられた．術前管理の最終段階でイレウスを生じた我々の例で，イレウス管の減圧が奏功し，緊急手術を免れたことは，本症の手術のタイミングを論ずる上で示唆に富む経験であった．

文　献

1）Holt S, Samuel E：Multiple concentric ring sign in the ultrasonographic diagnosis of intussusception. Gastrointest Radiol **3**：307―309, 1978

2）Weissberg DL, Scheible W, Leopold GR：Ultrasonographic appearance of adult Intussusception. Radiology **124**：791―792, 1977

3）Azar FP, Berger DL：Adult intussusception. Ann Surg **226**：134―138, 1997

4）Begos DG, Sander A, Modlin IM et al：The diagnosis and management of adult intussusception. Am J Surg **173**：88―94, 1997

5）横井公良, 恩田昌彦, 山下精彦ほか：腸重積症の分類に関する臨床病理学的検討．日消外会誌　**27**：1940―1948, 1994

6）Stubenbord WT, Thorbjarnarson B：Intussusception in adults, review of 160 cases. Ann Surg **172**：306―310, 1970

7）山下好人, 大平雅一, 川添義行ほか：結腸癌に起因する腸重積の 2 例．日消外会誌　**25**：2041―2045, 1992

8）羽路　一, 小島康知, 貞本誠治ほか：S 状結腸癌による腸重積症の 1 例．日臨外医会誌　**58**：1074―1078, 1997

9）飯田辰美, 渡辺　敬, 大貫義則ほか：大腸癌と腸重積症．日臨外医会誌　**49**：547―554, 1988

10）和田哲成, 川北直人, 植松　清：横行結腸癌による成人腸重積症の 1 例．日本大腸肛門病会誌　**51**：895, 1998

11）田中屋宏爾, 小長英二, 竹内仁司：横行結腸癌による成人腸重積症の 1 例．日外科系連会誌　**25**：684―686, 2000

12）森屋秀樹，柳田優子，幕内博康ほか：術前診断に CT が有用であった成人の横行結腸腸重積症の 1 例．日臨外医会誌　**56**：2135―2138, 1995

13）原　順一, 尾崎正一, 田中　肇ほか：横行結腸癌を先進部とし, 直腸へ重積した 1 例. 日本大腸肛門病会誌　**53**：687, 2000

14）三木清加, 藤原勝彦, 川上抱負ほか：横行結腸癌により成人型腸重積を発症した 1 例．中通病医報　**37**：27―29, 1998

15）奥永良樹, 石川浩一, 中村　彰：脾転移及び腸重積をきたした横行結腸癌の 1 切除例．日消外会誌　**32**：592, 1999

16）Weilbaecher D, Bolin JA, Hearn D et al：Intussusception in adults. Am J Surg **121**：531―535, 1971

17）Dean DL, Eliss FH, Sauer WG：Intussusception in adults. Arch Surg **73**：6―11, 1956

A Case of Adult Intussusception Caused by Multiple Cancer of the Transverse Colon

Yasunori Yoshimoto, Ryoichi Shimizu, Toshihiro Saeki, Hideto Hayashi and Toshio Harada
Department of Surgery, Ogoori Daiichi General Hospital

We report a rare case of adult asymptomatic intussusception caused by transverse colon cancer and review the literature. A 74-year-old woman admitted to our hospital with edema of legs showed a tender hard mass in the right upper abdomen upon examination. Intussusception caused by transverse colon cancer was diagnosed based on barium enema, ultrasonography, computed tomography, and colonoscopy. She developed ileus during preoperative preparation of the colon and was managed conservatively. We conducted transeversecolectomy with D3 lymph node dissection. Upon laparotomy, the transverse colon was found to be normogradely invaginated with a tumor at the apex of the intussusception, with two lesions located closely side by side in the right side of the transverse colon. Histopathologically, one was poorly differentiated type 1 adenocarcinoma with n2（＋）and was 95 mm in diameter. The second lesion was moderately differentiated type 2 adenocarcinoma and 33 mm in diameter. Intussusception in adults is rarely caused by transverse colon cancer, with only 6 cases reported in Japan. All cases, including ours, involved elderly women and type 1 tumors. Five of 6 previously reported cases had ileus on admission. Precautions should thus be taken while preparing patients for investigations such as barium enema and for surgery to avoid iatrogenic ileus.

Key words：adult intussusception, transverse colon cancer, ileus

〔Jpn J Gastroenterol Surg 35：199—203, 2002〕

Reprint requests：Yasunori Yoshimoto　Department of Surgery, Ogoori Daiichi General Hospital
862-3 Shimogou Ogoori-cho, Yoshiki-gun, Yamaguchi, 754-0002 JAPAN