日消外会誌　35（2）：214～218，2002年

症例報告

3回の再発巣切除後，切除しえた直腸癌膵転移の1例

清水厚生病院外科
米山　泰生　　貝沼　　修　　谷口　徹志　　中島　光一
渡辺　良之　　原　　壮

症例は67歳の女性．1993年に直腸癌にて低位前方切除術行い，その後2回の肝転移および肺転移の切除術を受けた．2000年5月腹部CTにて主膵管拡張と膵頭部に不均一に造影される腫瘍を認め，MRCP，ERCPにて膵頭部主膵管に途絶を認めた．膵転移もしくは腫瘤形成性膵炎を疑い，エコー下膵生検を行い，直腸癌膵転移の診断にて7月19日膵頭十二指腸切除術を施行した．病理組織学的にも高～中分化型腺癌で，原発巣および肝・肺転移巣と類似の所見であった．直腸癌膵転移は極めてまれであり，本邦報告例では異時性に他臓器転移をきたし，複数回の転移巣切除術が行われていることが多いが，長期生存例も報告されており，膵転移も根治性が得られれば積極的に手術をすべきと考えられた．

はじめに

大腸癌は，一般に肝，肺に転移しやすく，膵転移はまれである．また，その予後は不良であり，切除は肉眼的癌遺残がない場合は切除するべきといわれている[1]．今回，われわれは7年間に2回の肝転移と1回の肺転移を切除した後，膵転移をきたし，切除しえた症例を経験したので，本邦報告例を集積し文献的考察を加え報告する．

症　例

症例：67歳，女性

主訴：特になし．

既往歴：1980年胃癌にて幽門側胃切除術．(Por, mp，INFγ，ly2, vo，nl，stage II)

現病歴：1993年1月27日直腸癌にて低位前方切除術（mod，mp，INFγ，ly2, v0, nl，stage IIIa）．1996年11月13日直腸癌肝転移にて肝外側区域切除術．1997年5月9日直腸癌肝転移再発にて肝部分切除術（S4）兼マイクロウェーブ凝固療法（S8）．1998年9月29日直腸癌肺転移にて胸腔鏡下左肺部分切除術を受ける．2000年5月8日CTにて主膵管拡張を認め，精査目的にて6月26日入院となる．

入院時血液検査所見：CEAが20.0ng/dlと高値を示したが，血清アミラーゼや胆道系酵素は異常は認められなかった．

＜2001年10月31日受理＞別刷請求先：貝沼　　修
〒424-0114　清水市庵原町578―1　清水厚生病院外科

腹部CT：膵体尾部に主膵管の拡張が認められ，膵頭部には2cmの内部が不均一に造影される腫瘤が認められた（**Fig. 1**）．

腹部超音波検査：膵頭部に境界明瞭なhypoechoicな腫瘤が認められ，penetrating duct signが認められた（**Fig. 2**）．

Magnetic resonance cholangiopancreatography（MRCP）：膵頭部で主膵管が途絶し，それより尾側膵管の拡張を認めた（**Fig. 3**）．

ERCP：主膵管は膵頭部でV字状に途絶し，その末梢側の膵管は造影されなかった（**Fig. 4**）．

血管造影：上腸間膜動脈造影，胃十二指腸動脈造影

Fig. 1　CT scan shows a 2cm mass enhanced heterogeneously in the pancreas head.

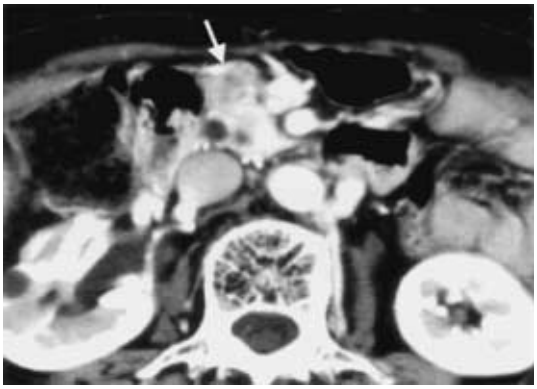

Fig. 2　US shows a hypoechoic and well-demarcated mass in the pancreas head.

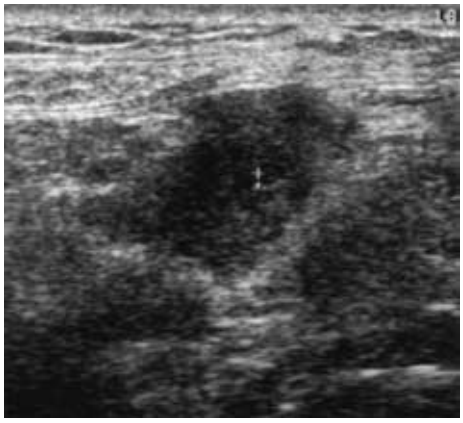

Fig. 3　MRCP shows stenosis of the main pancreatic duct in the head and dilation of main pancreatic duct in the body and tail of the pancreas.

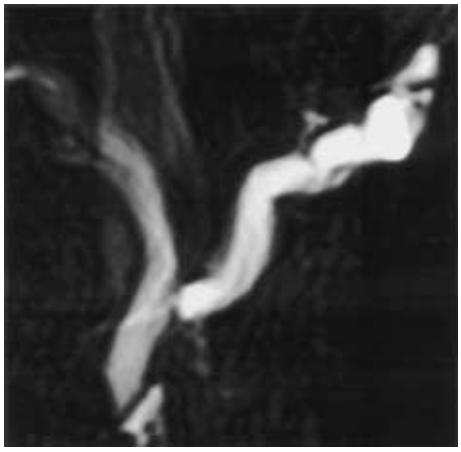

のいずれでも，腫瘍濃染像や encasement は認められなかった．

CT にて腫瘍が一部不均一に造影されることやエコーにて penetrating duct sign がみられることから，原発性膵癌よりも転移性膵癌あるいは腫瘤形成性膵炎を疑い，鑑別のためエコー下膵生検を行ったところ，凝固壊死巣を伴った異型腺上皮を認め，直腸癌膵転移と診断し，2000 年 7 月 19 日手術を施行した．

手術所見：腹膜播種や肝転移は認めず，また，膵外への浸潤や周囲のリンパ節腫大も認められず, D1 郭清

Fig. 4　ERCP shows stenosis of the main pancreatic duct in the head of the pancreas.

を伴う膵頭十二指腸切除術を行い，再建は，Child 変法で行った．癒着剥離に際し，中結腸動静脈を結紮したため，横行結腸の一部を合併切除した．

切除標本：腫瘍は膵頭部に存在し，一部が主膵管内に隆起して膵管を閉塞していた．割面は白色調で境界明瞭な 2×2cm の腫瘍で, 十二指腸, 胆管への浸潤は認めなかった（**Fig. 5A，B**）．

病理組織学的所見：壊死の著明な well～moderately differentiated adenocarcinoma で直腸癌の組織像と類似しており，膵転移と診断した．膵癌取扱い規約に準ずれば, Ph, ts1, 結節型, s0, rp0, ch0, du0, pv0, a0, pl(－)，n(－)，pw(－)，bdw(－)，ew(－)，curB であった（**Fig. 6**）．

術後経過は順調で，平成 12 年 8 月 28 日退院した．

その後，CEA は 20.0ng/dl から 11.6ng/dl と低下したが, 2001 年 1 月に肝転移が認められ, 転移巣に対し, RFA を施行した．その後，再発なく，2001 年 6 月現在外来通院中である．

考　　察

転移性膵癌は，小塚ら[2]の報告では，剖検上，膵以外に発生した悪性腫瘍のうち 21.7% にみられたとされているが，これらは，近接臓器からの連続的波及や癌性腹膜炎による例も含まれているため，外科的切除の対象となる例は非常にまれである．転移性膵癌の外科的切除の報告例は，腎癌からの転移が圧倒的に多く，

Fig. 5　(A) Macroscopic appearance of the resected specimen. A prominent tumor is seem in the main pancreatic duct. (B) Cut surface of the tumor shows 2×2cm well-demarcated whitish tumor (T) invading the main pancreatic duct (P).

Fig. 6　Microscopic appearance of primary rectal cancer (A, HE stain, ×200) and panceas tumor (B, HE stain, ×200) shows moderately differentiated adenocarcinoma.

小高ら[3]によると，1981年より57例の報告があるが，大腸癌からの転移は，1990年より医学中央雑誌で検索する限りでは，非切除例も含め11例の報告しかない．

Table 1　Reported cases of pancreatic metastases from rectal cancer

case	Age	Location (primary)	Histology	Stage	Month from primary operation	Location (metastasis)	Size (cm)	Preoperative diagnosis	Operation	Metastasis of other organ	Number of operation for metastases	Prognosis (month)
1[4]	57	RaRb	mod	IIIb	18	Ph	6.0	metastatic panc. ca.	PD+SMV	intrapelvic	1	10 death
2[5]	64	Rs	wel	IIIa	38	Ph, Pb	4.3	metastatic panc. ca.	unable	lung, kidney	2	9 death
3[6]	50	Ra	mod	IIIa	49	Pb	6.0	primary panc. ca.	unable	inguinal lymph node	1	7 death
4[7]	66	Ts		IIIa	21	Ph	5.8	primary panc. ca. or pancreatitis	PD		1	11 death
5	65	Rb		I	51	Pb~Pt	9.0	primary	DP		1	9 death
6[8]	56	S	mod	IIIa	22		2.0	metastatic panc. ca.	DP	lung	3	68 alive
7[9]	54	Ds			84	Ph	5.0	metastatic panc. ca.	DP+distal gastrectomy	retroperitoneum, lymph node, lung	5	21 alive
8[10]	64	Ts			53			metastatic panc. ca. or primary	TP+PV+distal gastrectomy		1	21 alive
9[1]	65	Ts	muc	IV	4	Ph	9.5	metastatic panc. ca.	PpPD+SMV+ileum+Tscolon		1	14 alive
10[11]	79	R	mod		132	Pb	4.0	metastatic panc. ca.	DP	lung	2	14 death
11[12]	69	R or As	mod	II or IIIa	96 or 0	Pb~Pt	1.5	metastatic panc. ca.	DP+rt. hemicolectomy	lung	2	41 alive
12	67	Rs	mod	IIIa	88	Ph	2.0	metastatic panc. ca.	PD+Tscolon	liver, lung	4	11 alive

自験例も含めた12例を検討すると(**Table 1**)，原発巣は直腸癌が6例，結腸癌が5例であり，組織型では特に特徴を認めないが，進行度はstageはIIIaからIIIbと比較的進行した例が多い．また，原発巣切除からの期間は，平均50.9か月と長く，最も長い例では11年であり，5年を過ぎても再発を考慮し，長期のフォローが必要であると考えられた．膵転移の腫瘍径は4cm以上の例が8例と多く，大きくても切除可能である点は原発性膵癌と異なっていた．

術前診断は，臨床経過と画像診断，症例によっては生検もなされているが，8例で転移性膵癌と正診されている．画像診断の特徴として，高倉ら[1]と関ら[7]は，大腸癌膵転移は腫瘍が膵管壁を比較的保持しながら発育するため，ERCPにて膵管の圧排像や杯状途絶が見られやすいと報告しているが，自験例では，ERCPでは，膵管の先細り状の途絶が認められた．自験例では，CT上不均一に造影されることと，US上腫瘤の境界が比較的明瞭であり，penetrating duct signがみられたことから，原発性膵癌よりも転移性膵癌あるいは腫瘤形成性膵炎を疑ったが，CTに関しては，造影効果があったと報告しているのは，記載のある9例中2例のみで，他の7例では，low densityの腫瘤という報告であった．USに関しては，hypoechoicにみえるという報告が多いが特徴的な所見はない．血管造影でも特異的な所見は見られていない．

また，膵以外の臓器に異時性に転移をきたしている例が12例中8例にみられ，特に肺転移が6例にみられ，臨床経過が診断にあたり，重要であるといえる．膵生検に関しては，腫瘍散布や出血などの合併症の危険性も考えられたが，自験例では腫瘤形成性膵炎との鑑別が画像診断からでは困難であり，また，腫瘍が腹壁に癒着して門脈をさけて穿刺しやすかったことや複数回の手術により癒着が予想され腫瘍散布の危険性が少なかったこともあり，膵生検を行った．転移性膵癌の診断は，画像診断，臨床経過，時には生検も含め，総合的に診断するべきであると考える．転移経路は記載のある7例中6例が血行性であり1例がリンパ行性と記載されているが，自験例では，肝転移，肺転移の既往があり周囲のリンパ節転移もなかったことから血行性であると考えられる．

大腸癌肝転移の治療は切除可能であれば切除すべきであるという報告[13)14)]が多く，肝転移切除後の残肝再発でも切除することにより予後延長効果があるという報告[15)]もある．また，肺転移に関しても，切除後の5年生存率は30%前後であり，積極的に手術を行った方がよいという報告が多い[16)17)]．

膵転移の治療に関しては，検索しえた12例中10例が手術を行っており，血管合併切除も3例で行っていた．先に述べたように，異時性に多臓器に転移をきたしている例は多く，これらの転移巣に対し複数回の切除を行っている症例が6例あり，清水ら[10)]の報告は，5回の切除を行っている．郭清に関しては，13, 14番のリンパ節に転移を認めている例もあり，原発性膵癌と同様の郭清が必要という報告もあり，結論を出すにはさらなる症例の蓄積による検討が必要であろう．予後に関しては，1年以内に死亡している例もあるが，積極的な切除により，5年8か月生存中という例もあり，それぞれの転移巣が根治切除されている場合には膵転移も外科的切除の適応であると考えられた．

文　献

1) 高倉範尚, 志摩泰生, 八木孝仁ほか：大腸癌膵転移の1切除例と本邦報告例の検討. 膵臓　**14**：513―519, 1999
2) 小塚貞雄, 坪根幹夫, 滝　　正：転移性膵癌の病理学的研究．胆と膵　**1**：1531―1535, 1980
3) 小高雅人, 堀見忠司, 市川純一ほか：術後8年目に多発性に膵転移および肝転移をきたした腎細胞癌の1例．日臨外医会誌　**60**：2731―2737, 1999
4) 湯浅典博, 二村雄次, 早川直和ほか：直腸癌切除後の転移性膵頭部癌の1切除例．日消外会誌　**23**：1191―1195, 1990
5) 近藤　哲, 藤岡　進, 加藤健司ほか：胆管内発育により閉塞性黄疸をきたした転移性膵腫瘍の1例．胆と膵　**11**：511―517, 1990
6) 井上和則, 土田　忍, 河村史郎ほか：直腸と胃の異時性重複癌に転移性膵腫瘍を合併した1例．済生会中津病年報　**5**：25―29, 1994
7) 関　　誠, 堀　雅晴, 上野雅資ほか：転移性膵癌の画像診断上の特徴―原発性膵癌と鑑別はどこまで可能か―．膵臓　**10**：437―446, 1995
8) 遠藤　彰, 赤在義浩, 木村秀幸ほか：切除しえた大腸癌膵転移の1例．日臨外医会誌　**57**：434―435, 1996
9) 清水泰博, 安井健三, 森本剛史ほか：大腸癌膵転移の1切除例．膵臓　**13**：316―321, 1998
10) 青木剛太, 倉内宣明, 桜井恒徳ほか：大腸癌膵転移の1例．北海道外科誌　**44**：63―64, 1999
11) 石榑　清, 川瀬義久, 金住直人ほか：切除しえた転移性膵腫瘍の3例．日消外会誌　**33**：1686―1690, 2000
12) 瀧沢泰彦, 黒川　勝, 持木　大ほか：大腸癌膵転移の1切除例．日消外会誌　**34**：132―136, 2001
13) 上田拓実, 松本秀一朗, 安達大史ほか：大腸癌肝転

移症例に対する肝切除と術後補助化学療法の意義．札幌病院誌　**59**：27―31, 1999
14）坂上昌三郎，中村　茂，福田敬宏ほか：大腸癌肝，肺転移の治療成績の検討．群馬医　**66**：273―279, 1997
15）今村　宏，島田　良，宮川眞一ほか：肝切除後再発例に対する治療成績．肝・胆・膵　**37**：627―634, 1998
16）菊地功次，澤藤　誠，川村雅史ほか：大腸癌肺転移の診断および治療．日本大腸肛門病会誌　**47**：1134―1137, 1994
17）原　　聡，田中順哉，大塚浩史ほか：大腸癌肺転移に対する外科治療の検討．日呼外会誌　**11**：505―510, 1997

A Case of Pancreatic Metastasis of Rectal Cancer after Three Times Resection of Recurrence

Yasuo Yoneyama, Osamu Kainuma, Tetsushi Taniguchi, Kohichi Nakajima,
Yoshiyuki Watanabe and Tsuyoshi Hara
Department of Surgery, Shimizu Kosei Hospital

A 67-year-old woman underwent a lower anterior resection for rectal cancer in 1993 and subsequently received two hepatectomies and a partial lobectomy for metastases. In 2000, a computed tomography examination showed the dilatation of the main pancreatic duct and a 2 cm mass with enhanced heterogeneity in the pancreas head. Magnetic resonance cholangiopancreatography and endoscopic retrograde cholangiopancreatography showed stenosis of the main pancreatic duct in the head of the pancreas. A pancreatoduodenectomy was performed under a diagnosis of pancreatic metastasis of rectal cancer, based on a biopsy of the tumor. The microscopic appearance showed a well to moderately differentiated adenocarcinoma, similar to the primary tumor. Pancreatic metastasis of colorectal cancer is very rare. Some reported cases have survived for long periods of time, despite several operations for metastases in other organ. If radical operation is an option, surgical treatment is recommended.

Key words：pancreatic metastasis, rectal cancer

〔Jpn J Gastroenterol Surg 35：214―218, 2002〕

Reprint requests：Osamu Kainuma　Dept. of Surgery, Shimizu Kousei Hospital
578-1 Ihara, Shimizu, 424-0114 JAPAN