日消外会誌　35（3）：317～321，2002年

症例報告

Press-through-package 誤飲による回腸穿孔性腹膜炎の1例

京都第二赤十字病院外科
松村　博臣　　泉　　浩　　土橋　洋史　　柿原　直樹
飯塚　亮二　　宮田　圭悟　　井川　　理　　藤井　宏二
高橋　　滋　　竹中　　温

Press-through-package（PTP）誤飲による穿孔性腹膜炎の1例を経験した．症例は77歳の男性．下腹部痛を主訴に来院．腹部CTにて大腸憩室と腹水を認め，開腹術を行った．しかし大腸憩室の穿孔はなく，空腸にPTPによる穿孔が認められたため，楔状切除した．PTP誤飲による消化管穿孔は，患者の誤飲認識が無い場合が多く，診断に難渋する．そこで誤飲されたPTPが，CT上どのように描出されるかについての実験的検討を行った．円筒型の腸管モデルを作製し，中にPTPを入れてCTを2方向で撮影した．PTPは内側からhigh, low, ややlow densityという3層のターゲット状の像を呈した．このようにPTP誤飲による穿孔性腹膜炎の診断において腹部CTは有用である．穿孔が疑われた場合は，手術の適応になる．誤飲を防止するには，患者の啓蒙やPTPの材質の改良が大切である．

はじめに

Press-through-package（以下，PTPと略記）は，1960年代に薬剤包装の目的に開発された[1]．患者が誤飲するケースが報告されているが，食道異物として指摘される場合がほとんどである[2)~4)]．下部消化管に達した場合は，穿孔性腹膜炎を起こして開腹術となる例が多い[1]．このうち小腸穿孔は，特徴的な所見に乏しく診断が困難である[5)~8)]．これまでにX線検査[4]や腹部CT検査[1)9)~12)]の有用性についての報告がある．今回，PTP誤飲による回腸穿孔性腹膜炎に対して開腹術を行った症例を経験したので，実験的検討を加えて報告する．

症　例

患者：77歳，男性

主訴：下腹部痛

既往歴：72歳より高血圧症

現病歴：2001年4月初めから上気道炎症状あり，近医にて内服薬を処方された．4月13日，突然下腹部痛を自覚し，当院を受診した．

身体所見：体温37.6℃．血圧174/86mmHg．脈拍96回/分．腹部は全体的に膨満し，下腹部を中心として自発痛，圧痛，筋性防御，Blumberg徴候を認めた．腫瘤は触知せず．直腸診は異常なかった．

血液検査所見：白血球14,400/mm^3，CRP 3.07 mg/dl．

腹部立位単純X線検査：free airやniveau像，異物像は認めなかった．

腹部造影CT検査：下腹部から骨盤内にかけて，拡張した小腸を認めた．S状結腸に多数の憩室があり，周囲に軽度の腹水の貯留を認めた．小腸内に，周囲にlow densityを伴う円形のhigh density像を認めたが，この時点では何であるかを診断できなかった（**Fig. 1**）．

以上より，大腸憩室の穿孔性腹膜炎として全身麻酔

Fig. 1　Abdominal computed tomography showing many diverticula along the descending and sigmoid colon and a small amount of ascites. Note the round high density figure in the dilated small intestine.

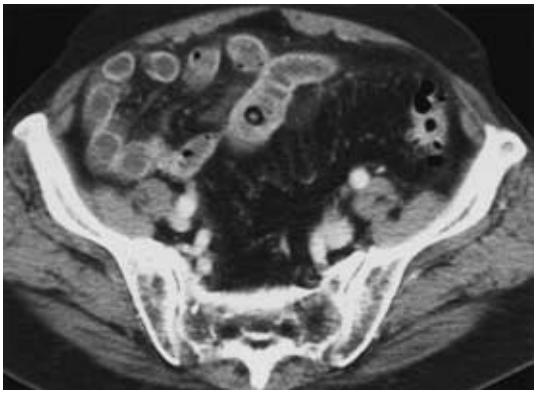

＜2001年12月12日受理＞別刷請求先：松村　博臣
〒602-8026　京都市上京区釜座通丸太町上ル春帯町355―5　京都第二赤十字病院外科

下に開腹手術を行った．

手術所見：腹腔内に中等量の膿性腹水を認めた．下行結腸からＳ状結腸にかけて多数の憩室を認めたが，穿孔は起こしていなかった．回盲弁から 110cm 口側の回腸に白苔を伴う pin hole の穿孔部を認め，腸管内に異物を触知した．穿孔部の回腸壁を腸管軸に平行に切開し，腸壁に刺入している PTP 1 個を摘出した（**Fig. 2**）．回腸壁を楔状に切除し，腸管軸に垂直に吸収糸で Gambee 縫合した．腹腔内の全腸管を触診したが，他に異物は認められなかった．

摘出標本：大きさ 1.8×2.0cm，片縁鋭で錠剤を含む PTP であった（**Fig. 3**）．

術後経過：術後 4 日目から経口摂取開始．14 日目に軽快退院した．

Fig. 2　A perforation of the small intestine was discovered 110cm from the ileocecal valve. We performed a wedge resection at this point to close the perforation.

Fig. 3　Photograph of the removed PTP, still containing a tablet（1.8×2.0cm）.

実験的検討

目的：誤飲された PTP が腸管内で CT 上どのように描出されるかを，モデルを用いて検証する．

方法：市販の円柱形のソーセージの中心部をくり抜いて円筒形の腸管モデルとする（外径 5cm，内径 2.5

Fig. 4　（A）A sausage-shaped cylinder served as a phantom intestine.（B）Here, the phantom intestine was placed in a vinyl bag filled with water.

（A）　（B）

Fig. 5　Computed tomograms showing the appearance of a PTP.
（A）Horizontal section of a PTP with a tablet.
（B）Horizontal section of a PTP without a tablet.
（C）Vertical section of a PTP with a tablet.
（D）Vertical section of a PTP without a tablet.

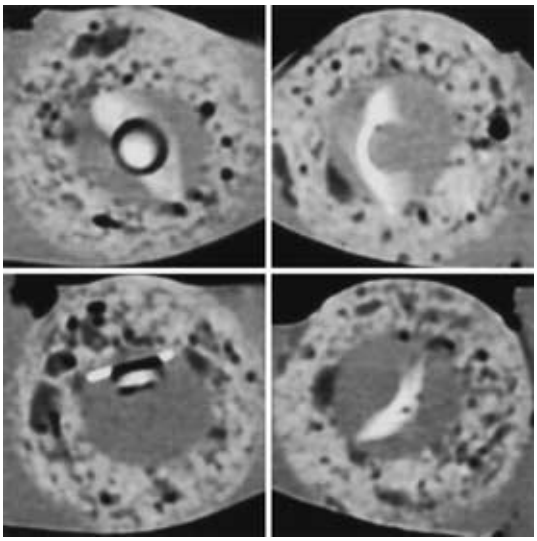

（A）　（B）
（C）　（D）

cm，長さ5cm)(**Fig. 4-A**)．この中に錠剤を含むPTPと，錠剤を押し出して空にしたPTPを入れる．PTPが腸管軸に平行および垂直になるように壁に刺入して固定する．それぞれのモデルを水が入ったビニール袋にいれて，腸液が貯留した状態に設定する(**Fig. 4-B**)．PTPの台紙に対して水平断と垂直断のCT（X vision/Real；Toshiba，Tokyo，Japan）を撮影する．

結果：錠剤を含むPTPは水平断，垂直断ともに，中心よりhigh density，low density，さらに周囲にややlow densityの3層からなるターゲット状の像を呈した(**Fig. 5-A，C**)．空のPTPは，ややlow densityで不明瞭な線状の像を呈した（**Fig. 5-B，D**)．

考　察

1970年に迎ら[2]が初めてPTPによる食道異物を報告した．誤飲されたPTPのうち95%が食道異物であり[13]，下部消化管に達するのはまれである[14]．小腸穿孔例は，自験例を含め27例である(**Table 1**)[15)~30)]．特徴は高齢者が多い，誤飲認識がある例が少ない，画像診断が正確になされた例が少ないことである．術前診断がついたものは4例（14.8%）にすぎない．淀縄ら[7]は，術前診断には腹部CTが必須であるとしている．そこで実験的検討を行った．

錠剤を含むPTPは，3層のdensityからなるターゲット状の像として描出された(**Fig. 5-A, C**)．それぞれのdensityは錠剤，PTPのドーム内の空気，そして周囲の水に相当する．錠剤と空気によりコントラストがついて明瞭な像となる．つまり腸管内の3層のtarget sign（triple contrasted target sign）は，錠剤を含んだPTPの所見である．

治療については，消化管穿孔を疑うときは摘出術を行うべきである．穿孔を起こしていなくてもPTPの角が鋭利であるために，厳重な経過観察を行うべきである[21]．術式は穿孔部の単純閉鎖[1]，小腸楔状切除[28)31)]，小腸部分切除[10]，回盲部切除[11]などが行われている．

Table 1　Case reports of perforation of the small intestine by a PTP in Japan.

Author	Year	Sex	Age	Realization of ingestion	Preoperative diagnosis	Operation
Ueda[15]	1978	?	?	+	peritonitis	?
Yamamoto[16]	1980	M	68	+	appendicitis	ileocecal resection
Watanabe[17]	1982	F	69	−	peritonitis	partial resection
Yagi[18]	1986	F	77	?	ileus	partial resection
Suehiro[19]	1986	F	82	−	acute abdomen	partial resection
Hasegawa[20]	1991	F	82	−	peritonitis	partial resection
Sawai[21]	1992	F	73	−	peritonitis	simple closure
Sato[22]	1992	F	50	+	reccurence of rectal cancer	partial resection
Kameyama[23]	1993	F	84	?	peritonitis	partial resection
Niwa[24]	1993	F	72	+	peritonitis by a PTP	wedge resection
Kushibiki[25]	1993	F	86	?	ileus	partial resection
Sasajima[26]	1995	F	87	?	peritonitis	?
Izumisato[14]	1995	F	82	−	ileus	partial resection
Kamei[27]	1995	F	77	+	peritonitis by a PTP	simple closure
Kobayashi[12]	1995	M	84	−	peritonitis	partial resection
Nakamura[28]	1995	F	80	+	peritonitis by a PTP	wedge resection
Sato[29]	1996	F	78	+	peritonitis	?
Mori[5]	1996	F	86	−	appendicitis	?
Kawata[30]	1997	F	86	?	peritonitis	simple closure
Matsumoto[6]	1997	M	75	−	appendicitis	ileocecal resection
Tsujimura[7]	1998	F	77	−	peritonitis	partial resection
Kadono[11]	1998	M	75	−	peritonitis	ileocecal resection
Sasahara[9]	1998	M	83	?	small intestinal perforation by a foreign body	partial resection
Sakurai[8]	1999	F	69	−	ileus	partial resection
Yoshida[1]	2000	F	49	+	peritonitis by a PTP	simple closure
Yodonawa[10]	2001	F	87	−	ileus	partial resection
Our case	2001	M	77	−	peritonitis	wedge resection

穿孔部が回盲弁に近接している場合や，腸管の癒着や壊死がある場合を除いて，楔状切除や部分切除といった術式でよいと考えられる．これまでに報告例はないが，腹腔鏡下手術[32]も考慮するべきである．ただし大腸穿孔を伴う場合は，腹膜炎の状況により人工肛門造設術を行う[12)14)]必要がある．また PTP が上部消化管を通過する際に粘膜を損傷する可能性があるため[4)]，上部内視鏡検査を行う必要がある．

高齢者や慢性疾患罹患者の増加により，一度に内服する薬剤の種類や量が増える傾向にある．後藤ら[4)]は，服用数の多さではなく，注意力の低下や精神障害などが原因であると指摘している．予防策としては，患者の啓蒙が非常に大切である．高齢者のみならず乳幼児がいる家族には，誤飲の危険性について十分な説明を行うべきである．また PTP の構造の工夫も必要である．最近では1錠ずつ切り離せないように，台紙に折り目を入れないことが多い[27)]．しかし大きいシートの場合，服用しやすいようにと患者自身が1錠ずつ切り離すことがある．したがって予め1回分ずつ分包して患者に処方する方法を普及させることが望ましい[33)]．これからは手間やコストを惜しむことなく，十分な安全対策を講じることが大切である．

稿を終えるにあたり，実験に御協力いただきました京都第二赤十字病院放射線科藤田正人先生，ならびに前田裕子先生に深く御礼を申し上げます．

文　献

1) 吉田清哉，中里雄一，青木照明ほか：Press through package 誤飲による回腸穿孔の1例．日臨外会誌　**61**：2076―2080, 2000
2) 迎　英明，柴田晃毅：薬剤包装用 P.T.P. の誤飲による食道裂傷の2例．日赤医　**23**：18, 1970
3) 岩田重信，小林由充子，横山尚樹ほか：当教室 PTP 食道遺物の統計観察とその対策―全国 PTP 食道異物報告集計―．日気管食道会報　**46**：406―418, 1995
4) 後藤　了，池田勝久，高坂知節ほか：PTP 食道異物症の統計と実験的検討．日耳鼻会報　**98**：805―812, 1995
5) 森　琢磨，熊本吉一，片山清文ほか：急性虫垂炎との鑑別が困難であった PTP による小腸穿孔の1例．神奈川医会誌　**23**：251, 1996
6) 松本逸平，崔　修逸，西村和夫ほか：術前急性虫垂炎が疑われた PTP 誤嚥による回腸末端部穿孔の一例．兵庫全外科医会誌　**131**：19―21, 1997
7) 辻村仁志，石本喜和男，中谷佳弘ほか：PTP（Press through pack）包装紙の誤飲による回腸穿孔例の術前診断．日腹部救急医会誌　**18**：772, 1998
8) 桜井健一，秦　怜志，福澤正洋ほか：PTP（press through package）包装誤飲により発生した小腸穿孔性腹膜炎の1例．日臨外会誌　**60**：817―821, 1999
9) 笹原孝太郎，加藤　博，塚田一博：CT 検査にて異物を確認できた PTP（press through package）による回腸穿孔の1例．日臨外会誌　**59**：610, 1998
10) 淀縄　聡，小川　功，後藤行延ほか：異物誤飲による小腸穿孔の3例―press through package について―．日臨外会誌　**62**：1182―1187, 2001
11) 門野　潤，浜田信男，平　明ほか：PTP（press through package）による回腸穿孔の1例．日臨外会誌　**59**：2310―2313, 1998
12) 小林　徹，安藤重満，岡平樹洋ほか：Press Through Package 誤嚥による消化管穿孔性腹膜炎の2例．トヨタ医報　**5**：61―67, 1995
13) 近　芳久，藤村　裕，立木　孝ほか：PTP（Press through package）異物に関する考察．日気管食道会報　**39**：45―53, 1988
14) 泉里友文，高橋忠雄，橋本　肇ほか：PTP（Press Through Package）による腸穿孔の2例．日老医会誌　**35**：861―864, 1998
15) 上田正和，山田公雄，水口嘉治ほか：PTP（薬剤包装）による急性腹膜炎の1例．日外会誌　**79**：170, 1980
16) 山本誠己，和田信弘，半羽健二ほか：PTP（Press Through Package）薬剤包装材料を誤嚥することによる回腸末端部穿孔の1例．外科　**42**：526―529, 1980
17) 渡辺　滋，村木俊雄，森　俊三ほか：PTP 包装誤嚥による回腸穿孔性腹膜炎の1例．臨成人病　**12**：1645―1648, 1982
18) 八木鈴恵，金井孝行，甲斐良樹ほか：PTP 包装台紙誤飲の1症例．広島病薬師会学年報　**20**：19―20, 1986
19) 末廣和長，佐藤純一，大谷　満ほか：PTP 包装台紙誤飲による小腸穿孔の1例．島根医　**7**：531―534, 1986
20) 長谷川修三，有馬純孝，二見喜太郎ほか：PTP（Press Through Pack）薬剤包装容器による小腸穿孔の1例．福岡大医紀　**18**：277―281, 1991
21) 澤井照光，菅村洋治，鳥越敏明ほか：PTP 包装剤誤飲による空腸穿孔の1例．外科診療　**11**：1477―1480, 1992
22) Sato H, Endo T, Tajima K et al：A rare case of perineal pain：Intestinal perforation caused by a Press-Through Package. Anesth Analg **75**：456―457, 1992
23) 亀山秀人，新井一成，石井　博ほか：誤飲した PTP（Press Through Package）包装紙による回腸穿孔の1手術例．日消病会誌　**90**（臨増）：2439,

1993
24）丹羽真樹，中井尭雄，小森康司ほか：PTP 包装誤飲による回腸穿孔性腹膜炎の一例．中部外科会 29 回総会号　82, 1993
25）櫛引邦亮，横路　洋，中山夏太郎ほか：PTP 包装誤嚥による小腸穿孔の一例．日臨外医会誌　**54**：806, 1993
26）佐々島朋美，清水　哲，佐々木一嘉ほか：PTP（Press Through Package）誤飲による小腸穿孔の 1 例．共済医報　**44**：384, 1995
27）亀井智貴，長谷川洋，秋田昌利ほか：Press through pack（PTP）による消化管穿孔の 2 例．日腹部救急医会誌　**15**：547―550, 1995
28）中村耕治，丸上喜久，船曳孝彦ほか：Press Through Pack 誤嚥による回腸穿孔の 1 症例．日腹部救急医会誌　**15**：567―570, 1995
29）佐藤　功，添田世沢，添田晴雄：PTP（Press Through Pack）薬剤包装誤飲による回腸穿孔の 1 例．日臨外医会誌　**57**（増刊）：357, 1996
30）河田俊一郎，川端久美子，藤富　豊ほか：PTP（press through pack）誤飲による小腸穿孔の 1 例．日腹部救急医会誌　**17**：720, 1997
31）恩田昌彦，森山雄吉：イレウスの手術．森岡恭彦編．消化器外科専門医への道．金原出版，東京，1997, p161―172
32）木戸川秀生, 伊藤重彦, 中島昭博ほか：腹腔鏡補助下に手術を行った小腸平滑筋肉腫穿孔の 1 例．日鏡外会誌　**6**：241―244, 2001
33）黒山政一, 矢後和夫：錠剤・カプセル剤 PTP 誤飲の実態とその対策．薬局　**51**：1336―1340, 2000

Peritonitis Due to Perforation of the Small Intestine by a Press-Through-Package

Hiroomi Matsumura, Hiroshi Izumi, Hiroshi Tsuchihashi, Naoki Kakihara, Ryoji Iizuka,
Keigo Miyata, Osamu Ikawa, Koji Fujii, Shigeru Takahashi and Atsushi Takenaka
Department of Surgery, Kyoto Second Red Cross Hospital

A 77-year-old man with acute onset of lower abdominal pain and generalized peritonitis showed numerous diverticula along the descending and sigmoid colon and ascites in abdominal computed tomography（CT）. We diagnosed peritonitis secondary to perforation of the colonic diverticulum and conducted emergency laparotomy. The colon was intact but the small intestine had been perforated by a press-through-package（PTP）still containing a tablet. We removed the PTP and conducted wedge resection to close the perforation. Small intestinal perforation by a PTP is rarely diagnosed because most patients do not realize they have swallowed their medication with the packaging and have no specific complaints or radiologic signs. We conducted an experiment to determine the usefulness of abdominal CT in diagnosing PTP ingestion. We created a sausage-shaped cylinder as a phantom of the intestine, and was inserted an intact PTP, including a tablet in it. The phantom was immersed in a vinyl bag filled with water and CT was conducted. The PTP appeared as a triple-contrasted target lesion, consisting of high, low and slightly lower densities, corresponding to the tablet, air in the dome, and water around the PTP. This unusual sign in the intestine strongly suggests the presence of an ingested PTP and is an indication for surgery when peritonitis is present. Small intestinal perforation following PTP ingestion is relatively rare, and mostly due to carelessness. Improved design to avoid accidental ingestion, particularly in the elderly or impaired, and better training in PTP use should decrease the incidence of this problem.

Key words：press-through-package, perforation of the small intestine, phantom experiment

〔Jpn J Gastroenterol Surg 35：317―321, 2002〕

Reprint requests：Hiroomi Matsumura　Department of Surgery, Kyoto Second Red Cross Hospital
355-5 Haruobi-cho, Kamigyo-ku, Kyoto, 602-8026 JAPAN