日消外会誌　35（3）：332～336，2002年

症例報告

プロテインS欠乏症に起因した腸間膜静脈血栓症の1手術例

市立豊中病院外科

池田　公正　　島野　高志　　北田　昌之　　塚原　康生
柴田　　高　　福島　幸男　　秦　　信輔　　赤木　謙三
奥山　正樹　　高橋　裕二

下腸間膜静脈血栓症の1例を経験したので報告する．症例は44歳の男性．両下肢深部静脈血栓症を発症した後，腹痛・下血・発熱を主訴に入院した．左下腹部に限局性腹膜刺激症状を伴う拡張した腸管を触知した．緊急大腸内視鏡により虚血性腸疾患と診断し，緊急手術を施行した．下腸間膜静脈は根部から末梢に至るまで広範な血栓を認め，下行結腸～直腸S状部はうっ血を呈し，S状結腸はうっ血壊死に陥っていた．横行結腸～直腸S状部を切除し，横行結腸人工肛門を造設した．術後ヘパリンを用いた抗凝固療法を併用したにもかかわらず，術後46日目に上腸間膜静脈血栓症を生じた．IVRによる線溶・抗凝固療法により腸管壊死は回避できたが，虚血性空腸狭窄に至り，空腸部分切除を施行した．血液凝固系検査でprotein Sが低値を示し，protein S欠乏症が本症例の原因であると考えられた．

はじめに

腸間膜静脈血栓症mesenteric vein thrombosis（MVT）のうち下腸間膜静脈血栓症inferior mesenteric vein thrombosis（IMVT）の頻度は極めて低い[1]．MVTは早期診断・治療が困難であり，術後再発率が高いことからその予後は不良とされている．今回，われわれは術後上腸間膜静脈血栓症superior mesenteric vein thrombosis（SMVT）を再発するも救命しえたIMVTの1例を経験したので報告する．

症　例

患者：44歳，男性

主訴：腹痛・下血・発熱

既往歴：特記すべきことなし．

家族歴：特記すべきことなし．

現病歴：1999年9月17日左下肢の腫脹・疼痛を発症し，9月28日右下肢の腫脹・疼痛も出現したため，当院を受診し，深部静脈血栓症と診断された．同日夕方より腹痛・下血・発熱を生じたため9月29日入院した．

入院時現症：眼瞼結膜貧血認めなかった．腹部の自発痛は軽微であったが，左下腹部に限局性腹膜刺激症状を伴う拡張した腸管を触知した．

血液検査所見：WBC 10,500/ml，CRP 12.6mg/dlと著明な炎症所見を示した．その他LDH 303U/*l*と軽度高値を示す以外に異常は認めなかった．

入院後経過：9月29日大腸内視鏡検査を施行し，S状結腸全域の粘膜にうっ血斑・びらん・浮腫，さらに約15cmの範囲に粘膜壊死を認めた（**Fig. 1a，b**）．臨床症状と内視鏡所見から腸管壊死を伴う虚血性腸疾患と診断し，同日緊急手術を施行した．

手術所見（1）：開腹時，血性腹水を多量に認めた．下腸間膜動脈～S状結腸動脈の拍動は触知できたが，辺縁動脈の拍動は微弱であった．下腸間膜静脈は根部（脾静脈流入部）から辺縁静脈に至るまで広範な血栓を認め，その支配領域（下行結腸から直腸S状部）はうっ血を呈し，さらにS状結腸は壊死に陥っていた．以上の術中所見よりIMVTと診断し，下行結腸～直腸S状部までを切除した．しかし，下行結腸断端の辺縁静脈にも血栓を認めたため，辺縁静脈に血栓がない横行結腸左側まで追加切除した．1期的吻合は避け，横行結腸人工肛門造設術を施行した．切除標本でもS状結腸のうっ血壊死を認めた（**Fig. 2a**）．

病理組織学的所見（1）：静脈は拡張し，広範な血栓形成が確認された（**Fig. 2b**）．粘膜および粘膜下層ではうっ血・浮腫が著明で，出血・炎症細胞浸潤を伴っていた．

初回術後経過：術直後よりヘパリンを用いた抗凝固療法を開始したにもかかわらず，深部静脈血栓が腎静脈流入部より4cm足側まで拡大した（**Fig. 3a**）．11

＜2001年12月12日受理＞別刷請求先：池田　公正
〒560-0055　豊中市柴原町4―14―1　市立豊中病院外科

Fig. 1 Endoscopy demonstrated congesitive（a）or necrotic（b）mucosal lesions of the sigmoid colon.

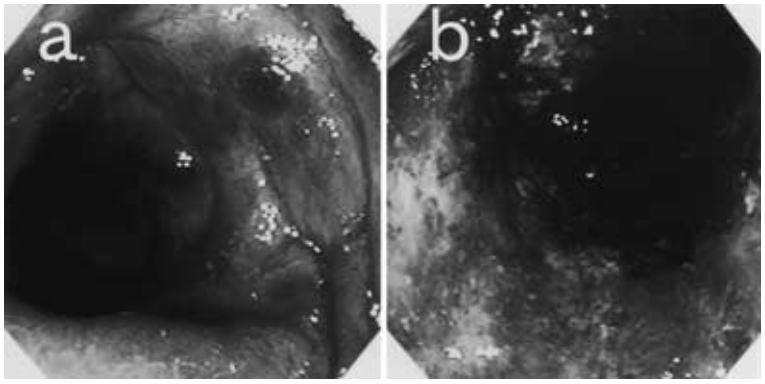

Fig. 2 Macroscopic and microscopic findings of resected specimens.（a）Resected sigmoid colon showed congestive necrosis of mucosa.（b）Microscopic findings of sigmoid colon revealed wide range of thrombus in the submucosal layer（HE stained. ×40）.（c）Resected jejunum showed marked ischemic stricture.（d）Microscopic findings of jejunum revealed old thrombus and fibrotic change in the submucosal layer（HE stained. ×40）.

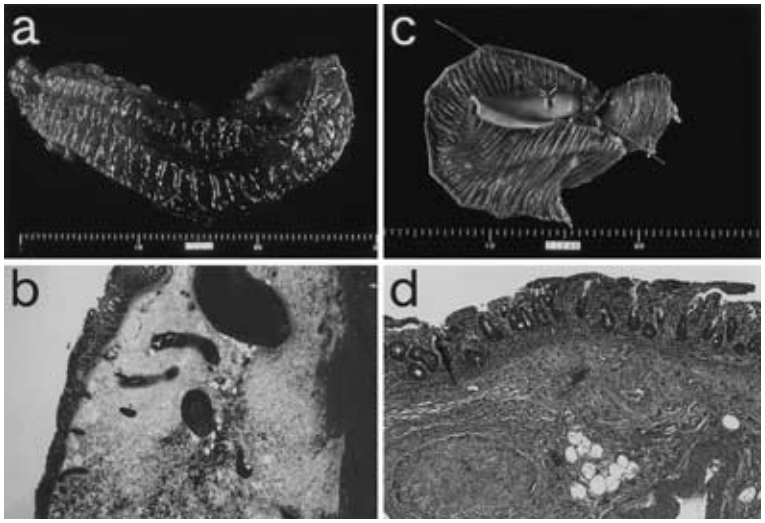

月14日（術後46日）左側腹部痛を生じ，腹部CT検査でSMVTと診断した（**Fig. 3b**）．直ちにウロキナーゼの全身投与を開始した．翌日の上腸間膜動脈造影における静脈相ではSMVは全く造影されなかった（**Fig. 3c**）．カテーテルを上腸間膜動脈に留置し，ウロキナーゼの48時間局所投与を開始し，以降ヘパリンの全身投与を継続した．その後，SMVの血栓は門脈へ移動し，腹部および下肢症状は改善した．経口抗凝固療法に切り替えた後，12月19日（術後82日）退院した．

本症例では凝固系異常が潜在すると推測され，免疫・凝固系検査を施行したところ，protein S低値，抗SS-およびDS-DNA抗体高値，補体価高値，血小板抗体陽性などの異常が指摘された（**Table 1**）．とくに，protein Sは34%と著明に低下しており，protein S欠乏症が

Fig. 3　(a) Abdominal computed tomography showed that deep vein thrombus (arrow) extended to vena cava 4cm below renal vein. (b) Abdominal computed tomography sowed thrombus (arrow) in the superior mesenteric vein (SMV). (c) Delayed phase of superior mesenteric arteriography demonstrated filling defect of SMV (arrows : portal vein).

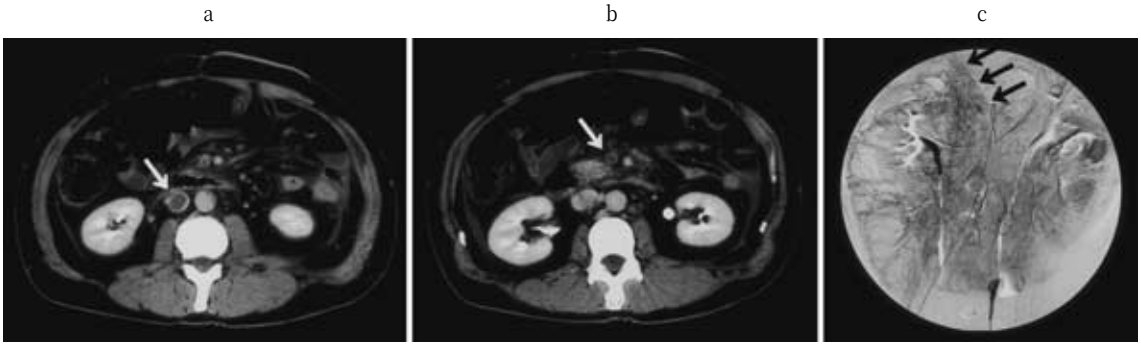

Table 1　Coagulatory and immunological data

PT	80 %	anti-nuclear antibody	×40
APTT	29 sec	anti-ss-DNA antibody	50.0 AU/ml
antithrombin- Ⅲ	26.7 mg/dl	anti-ds-DNA antibody	83.7 IU/ml
α2-plasmin inhibitor	96 %	CH50	56.1 U/ml
α1-antitrypsin	173 mg/dl	loops anticoagulant	(−)
α2-macroglobulin	140 mg/dl	IgG anti-cardiolipin antibody	(−)
t-PA・PAI-I complex	24.4 ng/ml	IgM anti-cardiolipin antibody	(−)
protein C	91 %	anti-platelet antibody	(+)
protein S	34 %		

本症例の原因であると考えられた．

退院後 12 月 27 日（SMVT 発症後 42 日）にイレウスを発症した．再入院後のイレウスチューブ造影で左側腹部の空腸に狭窄を認めた．保存的治療が無効であったため，2000 年 1 月 4 日手術を施行した．

手術所見（2）：左側腹部の空腸に狭窄を確認した．空腸部分切除・吻合に加え，人工肛門閉鎖術（上行結腸―直腸吻合術）を行った．切除標本では空腸に著しい狭窄を認めた（**Fig. 2c**）．

病理組織学的所見（2）：粘膜下層の肥厚・炎症細胞浸潤および器質化した静脈血栓が見られた（**Fig. 2d**）．以上の所見より，狭窄型虚血性小腸炎と確定診断された．

再手術後経過：以降静脈血栓症の再発はなく，1 月 26 日ヘパリンからワーファリン経口投与に変更し，2 月 9 日（術後 44 日）退院した．

考　察

MVT は，1935 年 Warren ら[2]が初めて報告し，1965 年 Weismann ら[3]によって確立された疾患単位である．欧米では 372 例の review が報告されており[1]，本邦では 1913 年藤井[4]の報告以来 1999 年までに 112 例が集計されている[5]．そのうち IMVT は欧米の review では 8/372（2.2%）とその頻度は極めて低い[1]．MVT の臨床症状は腹痛・嘔気・嘔吐・下痢・下血など非特異的であり，腸間膜動脈血栓症に比べて症状も軽度で，緩徐に腹膜炎に進行することが多い[5)6]．術前確定診断は困難とされてきたが，近年 CT などの画像診断の進歩に伴い，術前診断率の向上が認められている[5)7]．

治療法はいまだ確立されていないが，発症早期の症例に対しては interventional radiology（IVR）を用いた抗凝固・線溶療法が有用であるとの報告が散見され

る[8)~10)]．しかし，早期診断は困難であるため，壊死腸管切除などの外科的治療が主体となる．欧米の剖検を除く臨床例では171/273（62.6%）[1)]，本邦集計では89/112（79.5%）[5)]で壊死腸管切除が施行されている．血栓は通常venous arcadeで形成され，中枢側または末梢側へと進展し，直静脈～壁内静脈が閉塞すると出血壊死が生ずると考えられており[1)]，切除範囲の決定は慎重に行われなければならない．本症例でも，辺縁静脈における血栓の拡がりは壊死腸管の範囲を越えており，これを含めた十分な範囲の腸管切除が必要となる．切除範囲が不十分な場合や静脈血栓が吻合部に再発した場合縫合不全を来す危険が高く，1期的吻合は避けるべきである．

MVTの術後再発率は22～31%と報告されており[1)5)11)12)]，再発時の死亡率は37%にも及ぶ[11)]．1945年ヘパリンを用いた抗凝固療法の導入以来，その有効性が確立されてきた．手術単独群の再発率が26%であるのに対して，術後抗凝固療法併用群では14%と再発率が有意に改善している[1)]．生存率も手術単独群65%に対して抗凝固療法併用群77%と12%の改善が認められている[1)]．抗凝固療法は，MVTの基礎疾患が凝固異常である場合，特にその重要性が増すと考えられる．アンチトロンビンIII・protein C，Sの欠乏症や欠損症などの先天性凝固線溶系異常が特発性とされた症例に潜在する可能性が高いと考えられている[13)~16)]．静脈血栓症患者におけるprotein S欠乏症の頻度は8%で[17)]，逆にprotein S欠乏症患者の55%に血栓症が認められる[18)]．このような凝固異常を基礎疾患とした血栓症の場合は，術後長期におよぶ抗凝固療法が必要である．ただし，術後抗凝固療法を併用した場合でも再発率は高く，protein S欠乏症の場合では術後再発率は77%にも及ぶ[16)]．本症例でも，ヘパリンを用いた術後抗凝固療法を行ったにもかかわらずSMVTを再発した．しかし，早期再発診断を下しIVRによる経動脈的ルートからの抗凝固・線溶療法を行ったことで，大量腸管切除は回避できたと考えられる．

本疾患の救命率の向上のためには，凝固異常を含めた基礎疾患の特定，治療法の選択，手術時期の決定，正確な術中診断および術式（切除範囲・1期的吻合の可否），術後抗凝固療法が初発時・再発時のいずれにおいても重要であると考えられた．

文　献

1）Abdu RA, Zakhour BJ, Dallis DJ：Mesenteric venous thrombosis-1911 to 1984. Surgery **101**：383―388, 1987

2）Warren S, Eberhard TP：Mesenteric venous thrombosis. Surg Gynecol Obstet **61**：102―121, 1935

3）Naitove A, Weismann RE：Primary mesenteric venous thrombosis. Ann Surg **161**：516―523, 1965

4）藤井貞治：腸間膜ノ閉塞ニ因テ起リシ腸壊疽ニ就テ．日外会誌　**15**：104―105, 1913

5）上原圭介，長谷川洋，小木曽清二ほか：上腸間膜静脈血栓症の1例．日臨外会誌　**60**：3006―3010, 1999

6）山内希美，山内　一，田辺　博：腸間膜静脈血栓症により広範囲回腸壊死をきたした1例．日臨外会誌　**60**：2410―2413, 1999

7）Matos C, Gansbeke DV, Zalcman M et al：Mesenteric vein thrombosis：Early CT and US diagnosis and conservative management. Gastrointest Radiol **11**：322―325, 1986

8）長沼　誠，井上　詠，細田泰雄ほか：経皮経肝血栓除去法を施行した上腸間膜静脈血栓症の1例．日消病会誌　**92**：158―163, 1995

9）山口敏雄，作山攜子，佐伯光明ほか：急性上腸間膜動脈塞栓症，静脈血栓症に対する経カテーテル的血栓溶解療法．手術　**50**：881―884, 1996

10）藤田利枝，小原則博，天野　実ほか：血栓溶解剤動注療法後に小腸狭窄を来した上腸間膜静脈血栓症の1例．日臨外会誌　**61**：1053―1057, 2000

11）Jona J, Cumminis GM, Head HB et al：Recurrent primary mesenteric venous thrombosis. JAMA **227**：1033―1035, 1974

12）熊谷洋一，山崎　繁，三浦則正ほか：上腸間膜静脈血栓症の1例．太田病年報　**31**：17―21, 1996

13）石井貴士，島田長人，柴　忠明：上腸間膜静脈血栓症．臨外　**52**：1543―1547, 1997

14）Tsuda M, Miyazaki M, Takeda T et al：A case of protein C deficiency associated with cerebral infarction and obstruction of deep leg and inferior mesenteric veins. Jpn J Psychiat Neurol **47**：887―892, 1993

15）Broekmans AW, Rooyen W, Westerveld BD et al：Mesenteric vein thrombosis as presenting manifestation of hereditary protein S deficiency. Gastroenterology **92**：240―242, 1987

16）杉浦偵一，新實紀二，横井俊平ほか：プロテインS欠乏症による上腸間膜血栓症の1例．日消外会誌　**31**：2388―2391, 1998

17）青木延雄：教育講演．内科学の進歩，血液凝固の遺伝子異常と血栓症．日内会誌　**76**：1515―1519, 1987

18）Engesser L, Broekmans AW, Briet E：Hereditary

protein S deficiency：Clinical manifestetions. Ann Intern Med **106**：677—682, 1987

A Cases of Mesenteric Vein Thrombosis Secondary to Protein S Deficiency

Kimimasa Ikeda, Takashi Shimano, Masashi Kitada, Yasuo Tsukahara, Takashi Shibata,
Yukio Fukushima, Shinsuke Hata, Kenzou Akagi, Masaki Okuyama and Yuji Takahashi
Department of Surgery, Toyonaka Municipal Hospital

We report a case of mesenteric vein thrombosis. A 44-year-old man referred to our hospital for abdominal pain, melena, and fever after deep vein thrombosis was found to have a palpable dilated intestine with localized peritonitis. Colonospopy showed congestive necrosis of the sigmoid colon, necessitating emergency laparotomy. Operative findings showed inferior mesenteric vein thrombosis with congestion from the descending colon to rectosigmoid and congestive necrosis of the sigmoid colon. Resection from the transverse colon to rectosigmoid with colostomy was done. Although the patient was treated with heparin, superior mesenteric vein thrombosis occurred on postoperative day 46. Interventional radiology using urokinase and heparin prevented necrosis of the small intestine but the ischemic jejunal stricture had to be resected. Laboratory examination showed coagulation disorder of the lower level of protein S. This mesenteric vein thrombosis is thought to be based on protein S deficiency.

Key words：IMV thrombosis, SMV thrombosis, protein S deficiency

〔Jpn J Gastroenterol Surg 35：332—336, 2002〕

Reprint requests：Kimimasa Ikeda　Department of Surgery, Toyonaka Municipal Hospital
4-14-1 Shibahara-cho, Toyonaka, 560-0055 JAPAN