日消外会誌　35（3）：337～341，2002年

症例報告

虫垂クローン病の1例

羽島市民病院外科
二村　直樹　　名知　　祥　　廣田　俊夫
阪本　研一　　市橋　正嘉　　多羅尾　信

症例は48歳の女性で，右下腹部痛を主訴に受診した．右下腹部に圧痛を認めるが腹膜刺激症状はなく，白血球数は正常であった．注腸造影X線検査では虫垂の部分的描出と虫垂開口部周囲の盲腸に壁不整を認めた．大腸内視鏡検査では虫垂の開口部に発赤した隆起を認めた．同部位からの生検では炎症細胞浸潤が著明でLanghans型巨細胞が1個認められた．虫垂の肉芽腫性炎症，あるいは虫垂腫瘍の診断で手術を行った．手術所見では虫垂根部に小指頭大の腫瘤を触知し，回盲部切除術を行った．摘出標本では虫垂入口部に2個の小隆起があり，その部から約12mmにわたって縦走潰瘍が認められた．病理組織検査では全層性炎症，裂溝，非乾酪性類上皮細胞肉芽腫を認め，クローン病と診断された．本症例は術前生検から虫垂クローン病を疑うことが可能であった．

はじめに

虫垂に限局したクローン病の報告はまれである．通常，急性虫垂炎と診断され，術前診断は困難である[1]．今回，われわれは生検で炎症細胞浸潤，Langhans型巨細胞が認められ，術前に虫垂クローン病を疑うことができた1例を経験したので報告する．

症　例

患者：48歳，女性

主訴：右下腹部痛

家族歴：特記すべきことなし．

既往歴：40歳，子宮筋腫で手術．

現病歴：約1週間前から右下腹部痛があり，2000年1月に近医を受診した．精査のために当院を紹介され，大腸内視鏡検査で虫垂開口部に隆起性病変を認め，精査のため入院した．

来院時所見：右下腹部に圧痛を認めるが腹膜刺激症状はなかった．　白血球数は7,700/μlと正常であった．

入院時検査所見：末梢血，血液生化学検査ではALPが496 IU/Lと高値であった．その他に異常値を認めなかった．腫瘍マーカー（CEA，CA19-9）も正常であった．

注腸造影X線検査所見：虫垂は部分的に描出され，虫垂開口部周囲の盲腸に壁不整を認めた（**Fig. 1**）．

大腸内視鏡検査所見：虫垂の開口部に発赤した隆起を認めた（**Fig. 2**）．同部位からの生検では炎症細胞浸潤が著明でLanghans型巨細胞が1個認められた．悪性像はなかった．

腹部CT検査では異常所見を認めなかった．

Fig. 1　Barium enema study showed that vermiform appendix was partially drawn and that irregularity of wall was present in the cecum.

＜2001年11月27日受理＞別刷請求先：二村　直樹
〒501-6206　羽島市新生町3―246　羽島市民病院外科

Fig. 2　Colonofiberscopy revealed reddened protrusion at the ostium of vermiform appendix.

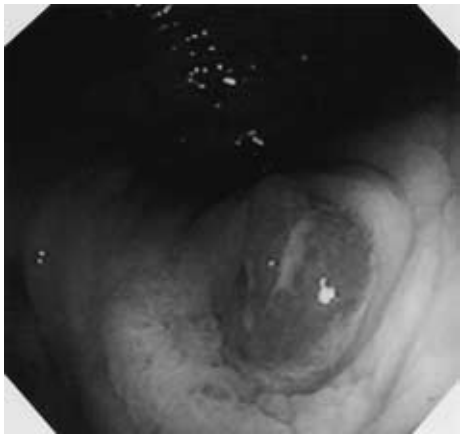

Fig. 3　Resected specimen showed two protrusions (arrows) at the ostium of vermiform appendix, from which longitudinal ulcer of about 12mm was present. Stenosis of veumiform appendix was also present.

本症例は注腸造影 X 線検査所見から虫垂腫瘍をまず疑ったが，生検では Langhans 型巨細胞が認められ，クローン病，結核，エルシニア感染症，異物反応，寄生虫などの肉芽腫性炎症も疑われた．上部消化管内視鏡検査，注腸造影 X 線検査，大腸内視鏡検査では虫垂とその開口部以外の部位に病変を認めず，肛門にも異常を認めなかった．胸部単純 X 線写真で肺野や縦隔に異常を認めなかった．発症から約 5 週間後の時期にエルシニア抗体価の測定を行ったが陰性でありエルシニア感染症は否定的であった．虫垂の肉芽腫性炎症，あるいは虫垂腫瘍を疑い，手術を行った．

手術所見：虫垂根部に小指頭大の腫瘤を触知した．回盲部切除術を行った．

摘出標本では虫垂開口部に 2 個の隆起があり，その部から約 12mm にわたって縦走潰瘍があり，狭窄が認められた（**Fig. 3**）．

病理組織検査では全層性炎症と裂溝を認め（**Fig. 4 A**），非乾酪性類上皮細胞肉芽腫を認めた（**Fig. 4B**）．異物，虫卵，虫体を認めなかった．Ziehl-Neelsen 染色は陰性であった．リンパ節には肉芽腫を認めなかった．以上の所見よりクローン病と診断した．

術後経過は良好で術後 20 病日で退院した．術後に小腸造影を行い，異常を認めなかった．術後 1 年 3 か月を経過し良好である．

Fig. 4　Histologic findings
(A)：showing transmural inflammation and fissuring ulcer. (H.E. staining, ×2)
(B)：showing non-caseating epithelioid granuloma. (H. E. staining, ×20)

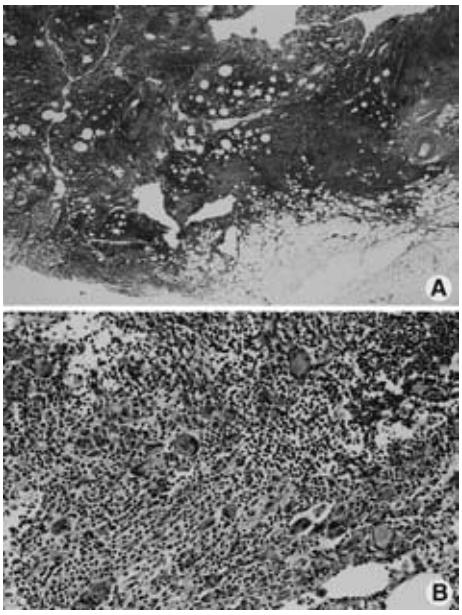

考　　察

虫垂クローン病は虫垂や虫垂開口部付近に限局したクローン病として報告されている．1953 年に Meyerding ら[2]が虫垂クローン病を初めて報告し，1988 年に Vanek ら[1]が 75 例を集計報告した．Vanek ら[1]による

と，虫垂クローン病の特徴は，20～30歳代に多い，症状は右下腹部痛が多い，術前診断は通常，急性虫垂炎であり，術前に診断された症例はない，術後の腸管皮膚瘻はない，平均20か月の経過観察で再発は8%と少ないなどである．

虫垂クローン病の本邦報告例は肉芽腫性虫垂炎として報告されている疑診例，自験例も含めて16例[3)～17)]であり，これらを検討した（**Table 1**）．男性7例，女性9例で，年齢は17～71歳，平均34.1歳であった．主訴は右下腹部痛が15例と多く，1例[4)]が体重減少，食欲不振であった．現症では腫瘍触知が8例（50%）に認められた．注腸造影X線検査は8例に行われており，虫垂が造影されない症例が6例，部分的に造影される症例が本症例を含めて2例で虫垂が造影されない症例が多かった．その他の所見では虫垂開口部周囲の盲腸の凹凸不整や顆粒状の隆起，盲腸の伸展不良や硬化，盲腸の圧排像などが報告されていた．大腸内視鏡検査は5例に行われており，虫垂開口部周囲の顆粒状隆起が4例に認められていた．本症例は大腸内視鏡で顆粒状を示さない発赤した隆起が認められ，このような形態は本邦報告例で本症例のみであった．術前診断は急性虫垂炎が9例と多く，その他には盲腸腫瘍などであった．術前診断は困難であり，術前にクローン病が疑われた症例は小林らの報告[14)]と本症例のみであった．小林ら[14)]は注腸造影X線検査，大腸内視鏡検査における虫垂開口部の顆粒状隆起からクローン病を疑っている．本症例は術前生検でLanghans型巨細胞がみられたため，クローン病を含めた肉芽腫性炎症を疑うことが可能であった．術前生検で肉芽腫性炎症が疑われた症例は本症例のみであった．虫垂開口部の顆粒状隆起は注腸造影X線検査，大腸内視鏡検査，切除標本にて本邦報告例7例[4)～6)8)10)14)17)]に認められており，虫垂クローン病に特徴的な所見と考えられた．山田ら[18)]は虫垂開口部近傍に結節集簇様の隆起を呈した報告例を検討し，虫垂クローン病の頻度が高いことを報告している．虫垂開口部に結節集簇様の隆起を認めた場合，まず虫垂クローン病を疑う必要がある．虫垂クローン病の肉眼所見は①虫垂全体が棍棒状に腫大したもの，②

Table 1 Crohn 's disease of the appendix in the Japanese literature

No.	Author (Year)	Age Sex	Abd. mass	Barium enema		Colonofiberscopy	Preoperative diagnosis
				Appendix	Other findings		
1	Inaba[3)] (1983)	28 F	(+)	(−)	Displacement of the cecum	NE	Acute appendicitis
2	Takami[4)] (1983)	71 F	(+)	(−)	GP and hardening of the wall at the OA	Cobblestone-like polypoid lesion in the cecum	Cecal cancer
3	Ariyoshi[5)] (1984)	27 F	(+)	(−)	GP at the OA	NE	Cecal malignancy
4	Miyake[6)] (1986)	21 F	(+)	(−)	Hardening and irregularity of the wall at the OA	Irregular mucosa at the OA	Right ovarian tumor
5	Kono[7)] (1988)	27 F	(+)	(−)	Medial displacement of the cecum	NE	Acute appendicitis
6	Hashiguchi[8)] (1990)	59 M	(−)	(±)	Irregular protrusion at the cecum	Nodule-aggregating tumor at the OA	No description
7	Nakagawa[9)] (1991)	30 F	(−)		NE	NE	Acute appendicitis
8	Nakagawa[10)] (1991)	20 M	(+)		NE	NE	Acute appendicitis
9	Oka[11)] (1991)	28 F	(+)		NE	NE	Ileocecal tumor
10	Futamura[12)] (1993)	27 M	(−)		NE	NE	Acute appendicitis
11	Imamura[13)] (1995)	43 M	(−)		NE	NE	Acute appendicitis
12	Kobayashi[14)] (1997)	53 F	(−)	(−)	GP and deformity of the wall at the OA	GP at the OA	Appendeceal Crohn 's disease or appendeceal carcinoma
13	Morita[15)] (1998)	20 M	(+)		NE	NE	Acute appendicitis
14	Miyaguchi[16)] (1999)	17 M	(−)		NE	NE	Acute appendicitis
15	Wakahara[17)] (2000)	27 M	(−)		NE	NE	Acute appendicitis
16	Our case	48 F	(−)	(±)	Wall irregularity at the OA	Reddened protrusion at the OA	Appendeceal tumor or appendeceal glanulomatous inflammation

abd. : abdominal, appendix(−) : appendix was not visualized, appendix(±) : appendix was partially drawn, GP : granular protrusion, OA : ostium of the appendix, NE : no examination

虫垂開口部周囲を中心に病変がみられるものに大きく分けられ，①が12例[3)6)～13)15)～17)]，②が自験例も含めて4例[4)5)14)]であった．手術は虫垂切除が6例，回盲部切除が8例，右半結腸切除が2例に行われていた．本邦報告例では術後の糞瘻形成はなく，術後の再発が2例[13)16)]に報告されている．

本症例は手術適応が問題であった．注腸造影X線検査所見は虫垂の部分的描出と盲腸の壁不整であり，この所見から虫垂癌を疑った．生検結果からは肉芽腫性炎症が疑われたが，虫垂癌が生検で診断されることはまれであり[19)20)]，Langhans型巨細胞が癌部におけるサルコイド反応の可能性もあることから本症例は虫垂癌を否定できないと考えた．また，虫垂クローン病は術後の糞瘻形成がまれであり，術後再発が少なく切除後の予後が良好であることから手術を行った．虫垂に限局したクローン病の保存的治療の経過についてはそのような報告はみられず不明である．

本症例は術後1年3か月を経過して再発の徴候なく経過良好であるが，今後も経過観察を継続する予定である．

文　献

1）Vanek VW, Spirtos G, Awad M et al：Isolated Crohn's disease of the appendix. Two case reports and a review of the literature. Arch Surg **123**：85―87, 1988
2）Meyerding EV, Bertram HF：Nonspecific glanulomatous inflammation（Crohn's disease）of the appendix. A case report. Surgery **34**：891―894, 1953
3）稲葉周作, 黒須康彦, 岡村治明ほか：肉芽腫性虫垂炎の1例．日臨外医会誌　**44**：589―592, 1983
4）高見元敞, 花田正人, 木村正治ほか：虫垂および盲腸に限局したCrohn病の1例．胃と腸　**18**：1303―1310, 1983
5）有吉秀生, 根木逸郎, 松本憲夫ほか：虫垂および盲腸に限局したCrohn病の手術経験．日臨外医会誌　**45**：1632―1636, 1984
6）三宅哲也, 三木誓雄, 藤岡正樹ほか：Crohn病の組織像を示した虫垂肉芽腫の1例．外科　**48**：1526―1529, 1986
7）河野義明，香月武人，崎浜国治ほか：直腸Crohn病の1例と虫垂Crohn病の1例．日消外会誌　**21**：2192―2195, 1988
8）橋口陽二郎, 横山　正, 森田博義ほか：虫垂および虫垂入口部付近の盲腸に発生したCrohn病の1例．胃と腸　**25**：1236―1239, 1990
9）中川国利, 桃野　哲, 佐々木陽平ほか：虫垂Crohn病の1例．臨外　**46**：1283―1286, 1991
10）中川国利, 桃野　哲, 佐々木陽平ほか：虫垂Crohn病の1例．消外　**14**：1569―1573, 1991
11）岡　義雄, 中野博史, 蓮池康徳ほか：肉芽腫性虫垂炎の1例．日臨外医会誌　**52**：2679―2682, 1991
12）二村直樹, 前田浩幸, 五井孝憲ほか：肉芽腫性虫垂炎の1例．消外　**16**：1591―1594, 1993
13）今村達也, 八尾恒良, 古賀東一郎ほか：虫垂Crohn病の1例と本邦報告例の検討. 胃と腸　**30**：589―594, 1995
14）小林正明, 堀高史郎, 上原一浩ほか：虫垂開口部に敷石像を認めた盲腸虫垂型クローン病の1例. Endosc Forum digest dis **13**：185―189, 1997
15）森田敏弘, 山内利夫, 熊沢伊知生ほか：虫垂Crohn病の1例．日消外会誌　**31**：2397―2401, 1998
16）宮口直之，福田和馬，西　英行ほか：虫垂Crohn病の1例．日臨外会誌　**60**：1313―1316, 1999
17）若原正幸，安江幸洋，安江紀裕ほか：虫垂Crohn病の1例．日臨外会誌　**61**：3008―3012, 2000
18）山田治樹, 安留道也, 江口英雄ほか：虫垂開口部を主座とした結節集簇様早期大腸癌の1例．日臨外会誌　**61**：130―135, 2000
19）石川　勉, 牛尾恭輔, 縄野　繁ほか：虫垂腫瘤診断における画像診断の役割．胃と腸　**25**：1143―1154, 1990
20）村上義昭, 友安敏博, 津村裕昭ほか：大腸内視鏡検査にて術前に診断しえた早期原発性虫垂癌の1例―最近の本邦報告100例の検討―．日臨外医会誌　**47**：1316―1321, 1986

A Case of Crohn 's Disease of the Vermiform Appendix

Naoki Futamura, Syou Nachi, Toshio Hirota, Ken-ichi Sakamoto,
Masayoshi Ichihashi and Makoto Tarao
Department of Surgery, Hashima City Hospital

A 48-year-old woman reported right lower abdominal pain involving mild tenderness in the right lower quadrant but no rebound tenderness and muscle guarding. Her white blood cell count was within normal limit. Barium enema showed a vermiform appendix partially drawn and wall irregularity in the cecum. Colonofiberscopy showed a reddened protrusion at the ostium of the vermiform appendix. A biopsy specimen from the protrusion showed marked infiltration of inflammatory cells and the presence of a multinucleated giant cell. Surgery was conducted under a diagnosis of granulomatous inflammation of the appendix or appendiceal tumor. Ileocolectomy was done to remove a finger-tip-sized tumor in the radix of the appendix. The resected specimen showed 2 protrusions at the ostium of the vermiform appendix involving a longitudinal 12 mm ulcer. Histologic examination showed transmural inflammation, a fissuring ulcer, and noncaseating epithelioid granuloma, indicating as a rare case of Crohn 's desease confined to the appenix. This case could be suspected of appendiceal Crohn 's disease by preoperarive examination of the biopsy specimen.

Key words：Crohn 's disease, appendix, granulomatous appendicitis

〔Jpn J Gastroenterol Surg 35：337—341, 2002〕

Reprint requests：Naoki Futamura Department of Surgery, Hashima City Hospital
3-246 Shinsei-cho, Hashima, 501-6206 JAPAN