日消外会誌　35（4）：460～464，2002年

臨床経験

下行性壊死性縦隔炎に対する前方アプローチによる縦隔ドレナージ

横浜市立大学医学部附属市民総合医療センター救命救急センター，横浜掖済会病院外科*
森脇　義弘　　吉田　謙一　　松田　悟郎　　長谷川　聡
山本　俊郎　　杉山　　貢　　望月　康久*　　高橋　利通*

下行性壊疽性縦隔炎（DNM）の縦隔ドレナージに前方からのアプローチを採用し，良好な視野，ドレナージ効果を得たので報告する．糖尿病，慢性肝炎の既往がある56歳の男性．両側頸部左前胸部蜂窩織炎，縦隔炎で当センターへ転院．後咽頭腔開大，縦隔開大を認め緊急手術となった．気管切開の可能性を考慮し頸部中央には切開線をいれない両側頸部斜切開とした．浅頸，深頸筋膜，胸鎖乳突筋に壊死を認め，深頸部血管鞘を開放，大動脈弓までの縦隔ドレナージを施行した．皮弁や胸鎖乳突筋を顎部と前頸部皮膚に縫合固定し創を開放した．術後，右頸部，前頸部の炎症は急激に改善した．気管切開は，右前方斜めから施行し，同時に右頸部創を縫合閉鎖した．右前方からの縦隔ドレナージは，第2，第3肋骨胸骨付着部上を縦切開，第3肋軟骨を4cm切除し直視下に上大静脈周囲に至った．以降，病状は安定し，第52病日に転院となった．

はじめに

頸部顔面の感染から咽後膿瘍，縦隔炎，縦隔膿瘍に波及する下行性壊疽性縦隔炎（descending necrotizing mediastinitis，以下，DNM）は，感染，炎症の急激伸展と呼吸循環動態を含めた全身状態の急激な悪化を来す疾患である[1)2)]．著者らは，内頸静脈閉塞，上大静脈症候群を合併した重症例を報告したが，この症例では，縦隔膿瘍の確実なドレナージに開胸を余儀なくされ，術後処置に難渋した[3)]．今回，DNMの縦隔ドレナージに前方からのアプローチを採用し，良好な視野，ドレナージ効果をえられたので報告する．

症　例

患者：56歳，男性

家族歴，既往歴：53歳時から糖尿病，インスリン自己注射管理中だが注射は不規則でコントロール不良，54歳時アルコール性肝炎，B型肝炎ウイルス陽性．2001年2月臀部壊死性筋膜炎（Fournier's症候群）で骨盤腔内のドレナージ，人工肛門造設術．

主訴：無症状，両側頸部左前胸部腫脹．

現病歴：2001年4月5日左頸部の発赤，腫脹を指摘され，4月6日頸胸部CT施行し両側頸部左前胸部蜂窩織炎，縦隔炎と診断され，当センターへ転院となった．

現症，検査所見：体温38.1℃，脈拍128/分，呼吸数20/分，気道狭窄音を聴取したが，嚥下運動は可能であった．頸部は両側腫脹緊満発赤，局所熱感を認め，特に左側が強く，炎症は左前胸部にも拡がっていた（**Fig. 1**）．

初療時検査所見：胸部単純X線で縦隔陰影開大，頸部側面単純X線で後咽頭腔開大を認めた（**Fig. 2**）．前医での頸胸部造影CT検査で，頸部中下咽頭後壁，両側

Fig. 1　The feature of the patient on admission, which was specific and typical for this disease, and showed cervical swelling.

＜2001年11月27日受理＞別刷請求先：森脇　義弘
〒232-0024　横浜市南区浦舟町4―57　横浜市立大学医学部附属市民総合医療センター救命救急センター

Fig. 2 The plane chest and lateral neck x-ray on admission, which showed widening of the upper mediastinum（arrow）and retropharyngeal space（arrow head）.

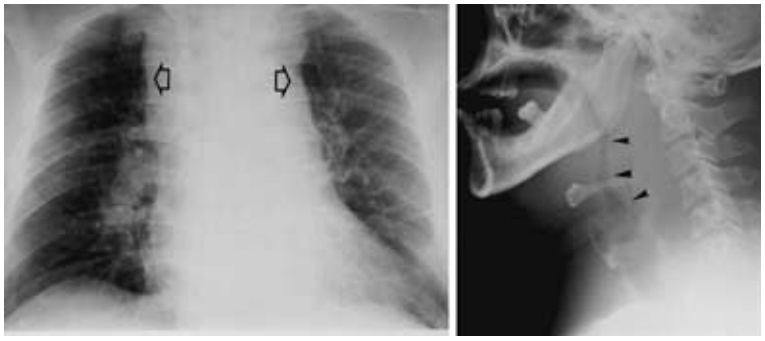

深頸部血管鞘周囲，左前胸壁から肩峰部にかけて不整な低吸収域を認め，両側頸部深血管鞘周囲を経て上縦隔に伸展していた（**Fig. 3**）．血液検査では，炎症反応と血小板減少，凝固能異常，低 albumin などの異常を認めた（**Table 1**）．

手術時所見：気管挿管し緊急手術とした．気管切開が必要となると考え，気管切開孔に使用する頸部正中皮膚には切開線をいれず，両側頸部斜切開でアプローチした（**Fig. 4**）．左側は，広頸筋，浅頸筋膜，深頸筋膜，前頸筋群，肩甲舌骨筋，胸鎖乳突筋胸骨部の一部に壊死を認め，壊死組織は可及的に切除し，深頸部血管鞘を開放，これに沿って大動脈弓部まで縦隔をドレナージし，管状ドレーンを留置した．左前頸部は皮下を十分剥離，洗浄，デブリドマンを施行した．右側は，広頸筋，浅頸筋膜は壊死していたが，胸鎖乳突筋の色調は良好であった．深頸部血管鞘はドレナージ，開放創とした．左側開放創は，皮弁を頸部と前胸部の皮膚に縫合固定し創が十分開放されるようにした．また，両側胸鎖乳突筋はフィルムドレーンで牽引し，その裏側も十分ドレナージされるようにした（**Fig. 4**）．術後，右頸部および前頸部の炎症は速やかに改善した．しかし，左頸部は毎日のデブリドマンにもかかわらず，感染した皮下脂肪や壊死筋肉，筋膜，結合組織からの膿汁排泄が続いた．

再手術時所見：4月12日再手術を施行，右頸部切開創を中央に向かって少し延長し，この創から気管前面を露出，やや右前方から気管切開を施行，チューブを挿入し，気管切開孔周囲のみドレナージ創とし，残りの右頸部旧ドレナージ創は縫合閉鎖した（**Fig. 4,5**）．前方アプローチによる縦隔ドレナージは，第2，第3肋骨の胸骨付着部上の皮膚を縦切開した．大胸筋を胸骨から剥離，第3肋軟骨を 4cm 切除，胸膜を圧排し前縦隔の脂肪組織を剥離し，内胸動静脈を結紮切離し，直

Fig. 3 The CT images showed low density area around the bilateral sheaths of cervical vessels（arrow head）, the upper mediastinum（arrow）, and left anterior chest wall and shoulder.

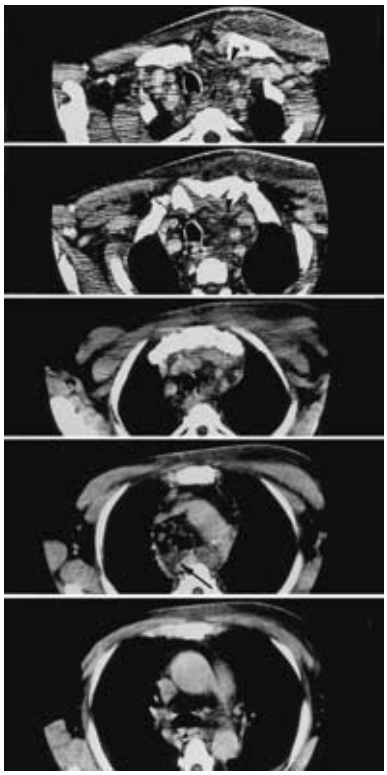

Table 1 The laboratory data of the patient on admission

blood cell counts and serum biochemistry			
WBC	6,600 /mm³	AST(GOT)	20 IU/ml
Hb	12.3 g/dl	ALT(GPT)	15 IU/ml
Hct	35.1 %	LDH	143 IU/ml
Plt	10,200 /mm³	ALP	318 IU/ml
TP	6.9 g/dl	BUN	25 mg/dl
Alb	2.6 g/dl	Cr	0.53 mg/dl
Glu	257 g/dl	AMY	24 IU/ml
CRP	17.2 mg/dl	CK	58 IU/ml
arterial blood gas analysis(F_{IO_2} = 1.0)			
pH	7.436	Sao2	100 %
$Paco_2$	29.9 mmHg	BE	− 3.1 mEq/*l*
Pao_2	266 mmHg		

視下に上大静脈周囲に至った．前胸部皮下は感染性蜂窩織炎の状態，縦隔の脂肪は黄色混濁，やや硬く，脂肪織炎の状態であった．ドレーンは，前方から縦隔，上大静脈周囲に各1本，左頸部から深頸部血管鞘に沿って縦隔に2本，うち1本は大動脈弓を越えて，後縦隔食道周囲に留置した（**Fig. 4,5**）．咽頭後腔に対するドレナージは，下咽頭後壁を電気メスで約1cm切開，排膿し，多数の側孔を付加した14Fr. 吸引チューブをドレーンとして挿入した（**Fig. 6**）．

再手術後経過：以降，頸部，前方からの縦隔ドレーンの間歇洗浄を繰り返し，4月16日には左頸部ドレナージ創の部分縫合閉鎖，4月18日（第13病日）には呼吸器から離脱した．5月1日（第26病日）の頸胸部CTで縦隔低吸収域は縮小した．極度の低albumin血症，低choline esterase血症，PT延長が持続，胸腹水が難治化したため治療期間が遷延したが，5月22日内

Fig. 4 The feature of bilaterally drainaged neck (left) and the feature of mediastinal drainage by the anterior transmediastinal, non-thoracotomic approach and tracheostomy from right anterior (right) and their schema.

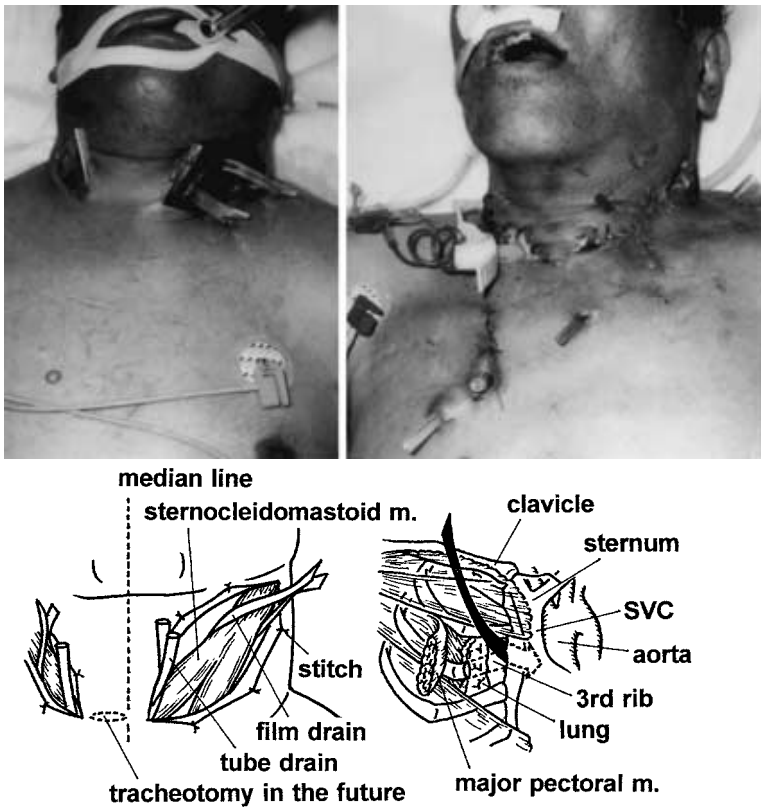

Fig. 5 The CT findings after the reoperations showed that tracheostomy tube was inserted from right anterior (arrow in the upper), the 2 drains from anterior chest (anterior transmediastinal approach) reached the perivena caval space, (arrow head in the middle and lower), and drains from the neck reached the periesophageal space beyond the aortic arch (arrow in the lower).

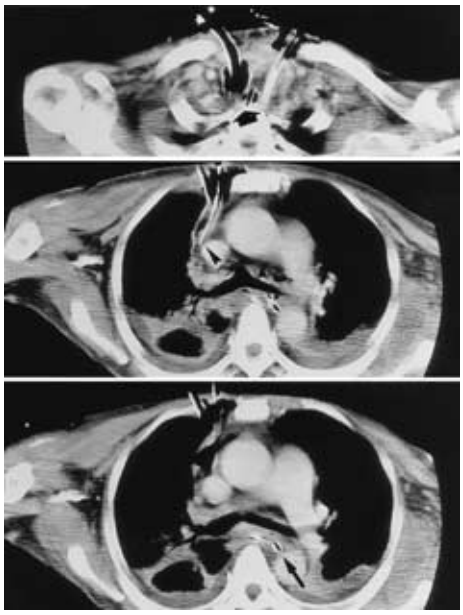

Fig. 6 The CT findings after the reoperations showed that the drain inserted into posterior wall of the hypopharynx reached the sheaths of the left cervical vessels.

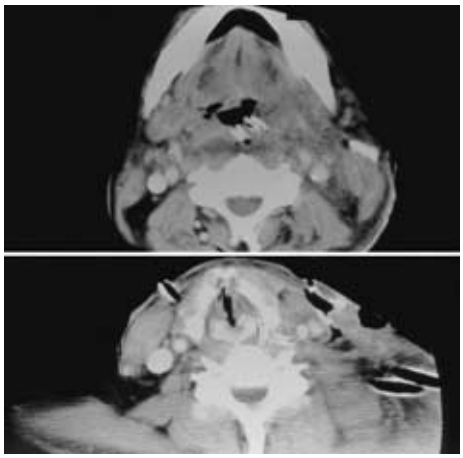

視鏡的胃瘻造設術を施行，5月28日(第52病日)紹介元に転院となった．

考　察

頸部顔面の感染から波及するDNMは，救命例も散見されるようになってきたが[3]，かつては，致死率40%とも報告されていた重篤な疾患である[1)2)]．本症の診断基準は，①SIRSに相当する重症感染症の臨床徴候，②胸部X線検査での縦隔炎像，③手術時，病理解剖時の壊死性縦隔炎の所見，④頭頸部領域の感染症と壊死性縦隔炎の進展との関連性の証明が挙げられている[4]．

本症の治療上の問題点としては，感染が頸部中心の間はこれを縦隔炎へ進展させない頸部ドレナージ，進行して縦隔炎に至った場合はsepsisに進展させない縦隔のドレナージをどのように施行するか，気管切開の必要性，気管切開孔と頸部ドレナージ創との位置関係をどう計画するか，などが挙げられる．特に，縦隔ドレナージに関しては，大開胸下に縦隔全体と心嚢，胸腔の十分確実なドレナージを推薦する意見[5)6)]，前縦隔では気管支分岐レベルまで，後縦隔では第4胸椎レベルまでの炎症波及であれば開胸操作は不要で非開胸縦隔ドレナージで十分とする意見[4]，縦隔炎の波及レベルに関わらず膿胸がなければ非開胸縦隔ドレナージでよいとする意見[1]，胸腔鏡を用いれば小開胸膿瘍腔切開排膿，胸腔ドレナージが施行でき小侵襲で済んだ[2]，など種々の見解があり，病態の進展に合わせた治療法の選択が求められる．

前述した既報[3]の症例では，後側方開胸し縦隔膿瘍を切開排膿後，ドレナージチューブ自体は，前胸部胸骨右縁の肋間から，胸腔内を経由せず経縦隔的に挿入したが，結果的にも，この挿入経路が縦隔膿瘍に最短距離で到達できた．今回の症例では，非開胸でこの経路を採用した．すなわち，胸骨右縁で第2ないし第3肋軟骨を部分切除し，縦隔に入るもので，ちょうど，乳癌手術の際の傍胸骨リンパ節郭清時の手技と同様である．ただし，大きな視野のもとで操作する清潔手術である乳癌手術時と異なり，汚染手術であるため筋間や皮下の感染を制御するため皮膚切開を最小限とせざるをえず，大胸筋の剥離も必要となり，視野の確保も比較的困難ではある．肋軟骨切離断端からの骨髄炎の危険も否定できないが，本症例でも切離断端に大胸筋を被覆することで予防できた．本手術手技の長所は，非侵襲的である非開胸操作でありながら，直視下に確実

に縦隔を展開しドレナージし得る点である．本疾患のみならず，食道穿孔などに由来する縦隔炎のドレナージにも応用可能であり，消化器外科医に有用な手技と思われる．

文　献

1) 廣田哲也, 小泉雅英, 池内尚司ほか：下縦隔にまで進展した descending necrotizing mediastinitis の1救命例．日救急医会誌　**9**：600―604, 1998
2) 川真田修, 青山正博, 佐藤四三ほか：ドレナージにて救命した descending necrotizing mediastinitis の2例．日臨外会誌　**59**：104―107, 1998
3) 森脇義弘, 松田悟郎, 軽部義久ほか：内頸静脈, 腋窩静脈の閉塞を伴った重症 descending necrotizing mediastinitis の1救命例．日外科系連会誌 **25**：867―872, 2000
4) Estrera AS, Landay MJ, Grisham JM et al：Descending necrotizing mediastinitis. Surg Gynecol Obstet **157**：545―552, 1983
5) Wheatley MJ, Stirling MC, Kirsh MM et al：Descending necrotizing mediastinitis：Transcervical drainage is not enough. Ann Thorac Surg **49**：780―784, 1990
6) Marty-Ane CH, Alauzen M, Alric P et al：Descending necrotizing mediastinitis. Advantage of mediastinal drainage with thoracotomy. J Thorac Cardiovasc Surg **107**：55―61, 1994

Anterior Transmediastinal Drainage in Descending Necrotizing Mediastinitis

Yoshihiro Moriwaki, Kenichi Yoshida, Goro Matsuda, Satoshi Hasegawa, Toshiro Yamamoto, Mitsugi Sugiyama, Yasuhisa Mochizuki* and Toshimichi Takahashi*
Department of Critical Care and Emergency Medicine, Yokohama City University, School of Medicine, Yokohama Citizen Medical Center Hospital
Department of Surgery, Yokohama Ekisai-kai Hospital*

We report a case of descending necrotizing mediastinitis treated by " anterior transmediastinal drainage " providing a good operative field view and excellrent drainage. A 56-year-man with a history of uncontrolled diabetes and chronic hepatitis transferred to our center had been diagnosed with phlegmon of the left anterior chest, neck and mediastinum. We conducted emergency cervical open drainage using a bilateral oblique incision to preserve the skin on the median side for tracheostomy and transcervical mediastinal drainage along the left vascular sheath. A tracheostomy tube was inserted obliquely from the right anterior, and anterior transmediastinal drainage conducted by partially resecting the third rib without thoracotomy directly reaching perivena caval space.

Key words：descending necrotizing mediastinitis, the anterior transmediastinal drainage, the retropharyngeal drainage

〔Jpn J Gastroenterol Surg 35：460―464, 2002〕

Reprint requests：Yoshihiro Moriwaki　Department of Critical Care and Emergency Medicine, Yokohama City University, School of Medicine, Yokohama Citizen Medical Center Hospital
4-57 Urafune-cho, Minami-ku, Yokohama, 232-0024 JAPAN