日消外会誌　35（5）：492～496，2002年

症例報告

肝細胞癌の縦隔リンパ節転移巣が食道内に穿破した1例

埼玉県立がんセンター腹部外科，同　臨床病理部*
塩谷　　猛　　田中　洋一　　坂本　裕彦
大倉　康男*　　関根　　毅

症例は47歳の男性．1993年肝S8区域に5×5cm大の腫瘍を認め前区域切除を行った．病理診断は中分化型肝細胞癌であった．1年後AFPが上昇し，残肝再発腫瘍に対し肝動脈塞栓術を2回施行したところ1995年3月吐血を来たし，食道に8cm大の巨大潰瘍を認め，縦隔リンパ節の食道穿破によるものと診断した．縦隔照射（総量59.4Gy）を行い，いったんAFPは下降したが再上昇し，食道瘻の治癒も期待できず右開胸・開腹・頸部切開にて食道亜全摘術を施行した．気管分岐部リンパ節が食道に穿通し，心膜，胸管に浸潤していた．組織学的に前回の肝癌と一致した．肝細胞癌の胸郭内転移は，肺転移の頻度が高く縦隔リンパ節転移頻度は低い．さらに，転移リンパ節が食道に穿破し，切除しえた報告例はない．今回の経験から，肝細胞癌の縦隔リンパ節転移に対して放射線治療がある程度有効であり，また局所的根治およびQOL改善を目的として縦隔臓器合併切除をも考慮に入れた外科切除が有効な治療となりうることを示した．

はじめに

肝細胞癌の胸郭内転移は，肺転移の頻度が高くリンパ節転移は低い[1)2)]とされている．さらに，その転移リンパ節が食道に穿破し，切除しえた報告例はない．今回，肝細胞癌術後に縦隔リンパ節転移をきたし食道穿破した1例を経験したので報告する．

症　例

症例：47歳，男性

家族歴：母，肝臓癌

既往歴：高血圧，B型肝炎

経過：1992年，他院で肝S8に5cm大の腫瘤を指摘され肝動脈塞栓術（以下，TAE）を施行した．2か月後当センターへ紹介されTAE施行後1993年9月肝前区域切除術を行った（**Fig. 1a，b**）．原発性肝癌取扱い規約[3)]上，中分化型肝細胞癌，St-A（S8），H1, 5cm×5cm×5cm，単結節型，Fc（＋），s0, N（－），tw（－），Z2, Stage III（T3, N0, M0），Hr1＋（A，p），R0, 相対的治癒切除であった．術後経過観察中にAFPの上昇とともに肝内再発を確認し，1995年1月と3月にTAEを施行した．3月29日約500ml程の吐血をきたし，緊急入院となり，全身循環管理とともに，出血

＜2002年2月27日受理＞別刷請求先：塩谷　　猛
〒211-8533　川崎市中原区小杉町1―396　日本医科大学第二病院・消化器病センター

Fig. 1　a：Cut surface of the resected liver tumor measured 5cm×5cm×5cm with capsule. b：Microscopic findings of the resected specimen showed moderately differentiated HCC surrounded by necrotic tissue.（Hematoxylin and eosin；×100）

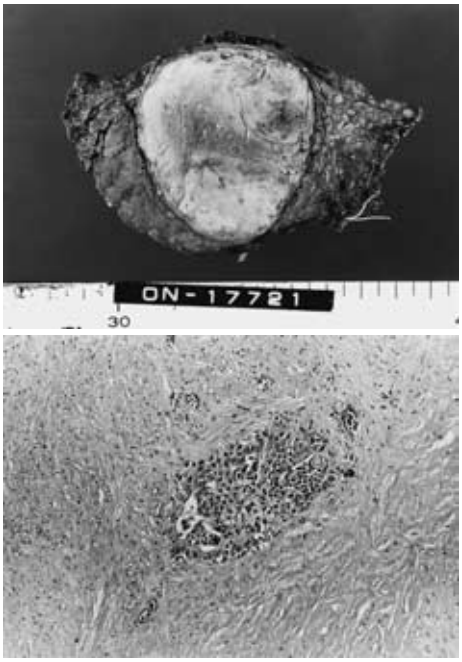

a

b

源確認のため上部消化管内視鏡検査を行った．

入院時血液検査所見：Hb 10.2g/dl，GOT 53IU/*l*，GPT 48IU/*l* と異常を認め，AFP が 237.8ng/ml と高値であった．

上部消化管造影 X 線検査：胸部食道 Mt 領域，前壁を中心として食道内腔を閉塞する 5×8cm 大の腫瘤を認めた（**Fig. 2**）．

上部消化管内視鏡検査：門歯より 27～35cm に深い潰瘍底を有する食道腫瘍を認め（**Fig. 3**），生検材料の組織診断では肝細胞癌の転移が疑われた（**Fig. 4**）．

胸部 CT 検査：気管分岐下に 7×4cm 大の腫大したリンパ節があり，食道壁に浸潤していた（**Fig. 5**）．

以上より，肝細胞癌の縦隔リンパ節転移巣が食道に穿破したと診断した．肝細胞癌の残肝再発に対して TAE を行っていた経過中の縦隔リンパ節転移であり，手術治療での根治性が疑わしいことや全身状態を考慮し，1995 年 4 月から 2 か月間，縦隔に対し外照射（総量 59.4Gy）を施行した．照射後の 6 月の食道造影 X 線検査では腫瘍は長径 6cm ほどに縮小しバリウムの

Fig. 2 UGI series ahowed a protruding tumor 5×8 cm in size with central ulceration in the mid-esophagus.

Fig. 3 Gastrointestinal endoscopy demonstrated esophageal tumor with an undermined ulcer.

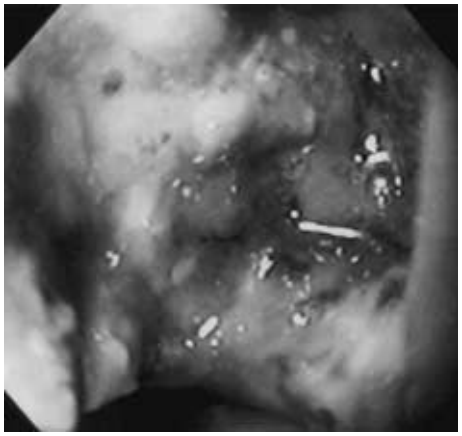

Fig. 4 Endoscopic biopsy revealed hepatocellular carcinoma.（Hematoxylin and eosin；×150）

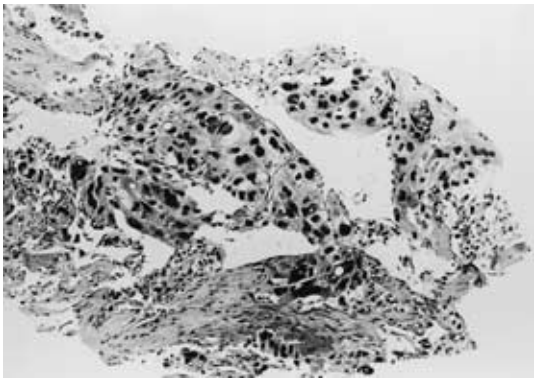

Fig. 5 CT showed mediastinal tumor 7×4cm in size, consisting of subcarinal lymph node and intra-esophageal mass.

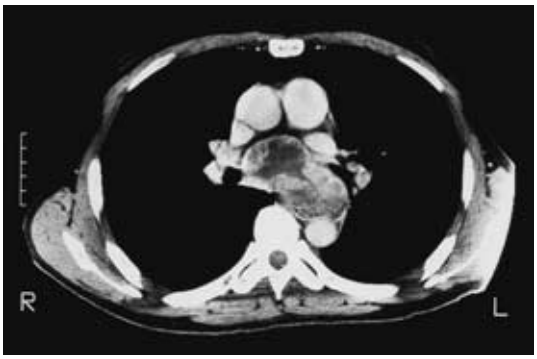

通過も改善した．胸部CT検査では腫瘍は縮小傾向にあり内部はlow densityで壊死性変化をきたしていた．また，内部に食道との瘻孔形成によるガス像を認めた．

照射により腫瘍は縮小し，AFPも18.6ng/mlと減少したが，内視鏡ではいまだ深い潰瘍底を有す病変を認め，食道粘膜の再生が悪く，潰瘍の改善が認められないことから1995年6月27日手術となった．

手術：右開胸開腹，頸部切開，胸腹食道全摘，2領域郭清，心膜・胸管合併切除，胸骨後胃管挙上再建術を行った．腫大した気管分岐部リンパ節は食道，心膜，左主気管支に癒着していた．心膜を合併切除し，気管支剥離部は術中病理診断で癌遺残がないことを確認した．術中腹部超音波検査では肝内に腫瘍影を認めなかった．

切除標本所見：5.0×4.5×3.5cm大の気管分岐部リンパ節が食道に固着し食道内には穿通性潰瘍を形成していた（**Fig. 6a，b**）．

病理組織学的所見：腫瘍の大部分は壊死を呈し，リンパ節辺縁と食道内腔露出部の一部に癌細胞が存在しており肝細胞癌の転移と考えられた（**Fig. 6c**）．

術後経過：患者は順調に回復したが術2か月後，腹部CT検査で肝内に多発再発を認めTAEを繰り返し計7回施行したが，1996年11月19日肝不全のため死亡した．画像上縦隔内の再発所見はなかった．治療経過とAFPの推移を示す（**Fig. 7**）．

考　察

肝細胞癌のリンパ節転移は腹部他臓器の癌に比べて少なく，そのほとんどは肝門部に起こる．すなわち，肝臓のリンパ管経路は大部分が腹腔内リンパ管に注ぐが，一部は横隔膜を貫いて胸腔内リンパ系に交通し，胸骨傍リンパ節ならびに下気管気管支リンパ節に注ぐ[4]とされている．原発性肝癌の手術時におけるリンパ節転移率は1.7%[5]とされているが，剖検時には20～33.3%と高くなる[1)6)7)]．その内訳は肝門部が19.5%と最も高く，次いで後腹膜17.7%，膵周囲17.5%，肺門9.8%，胃周囲6.5%，傍大動脈5.7%，咽頭・食道・気管5.6%，縦隔・静脈角4.4%，腸間膜4.4%とされている[8]．三好ら[9]，森[10]は剖検例での縦隔リンパ節への転移率は4.7～6.7%と報告している．リンパ節転移率は肝硬変のあるなしでも差を認め，硬変肝の場合は24.6～30.0%であるのに対し，ない場合は43.4%～54.0%と高い[9]．その理由として硬変肝においては線維化により毛細リンパ管の閉塞が生じ，癌のリンパ管侵襲も起こりにくいためとされている．肝外転移についてEdmondsonら[11]は，低分化な肝細胞癌ほど起こしやすく，Grade IIの22.5%に比べ，Grade III・IVでは58.8%と報告している．川畑[12]は原発性肝癌の剖検154例中，血行性転移よりもリンパ節転移が目立ち，かつ転移リンパ節が著しく腫大した12例について検討している．肉眼所見では浸潤性発育をきたすもの，組織学的には低分化なものが多く，全例において病巣は肝被

Fig. 6　a, b：Macroscopic findings of the resected specimen showed the invasive subcarinal lymph node to the esophagus, and a deep ulcer in the esophagus. c：Microscopic findings of the resected specimen showed malignant cells surrounded by necrotic tissue, which were concidered as metastasis of HCC.（Hematoxylin and eosin；×60）

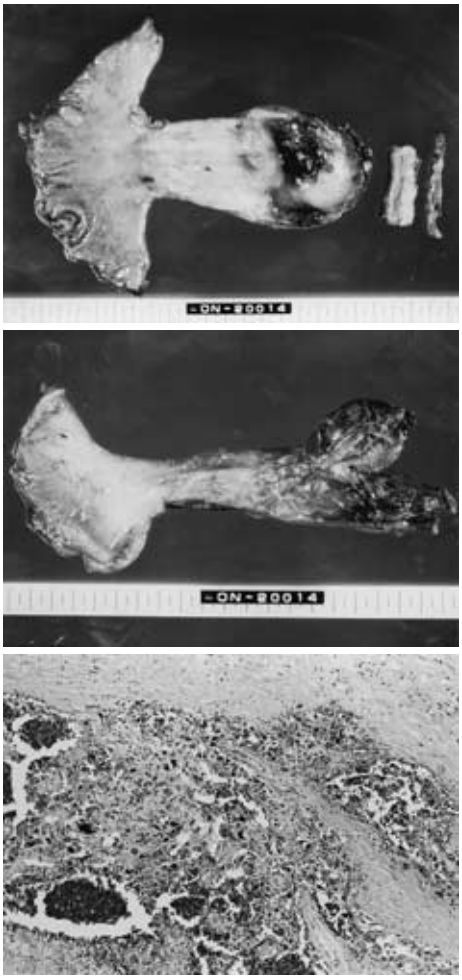

Fig. 7 Clinical course of the case.

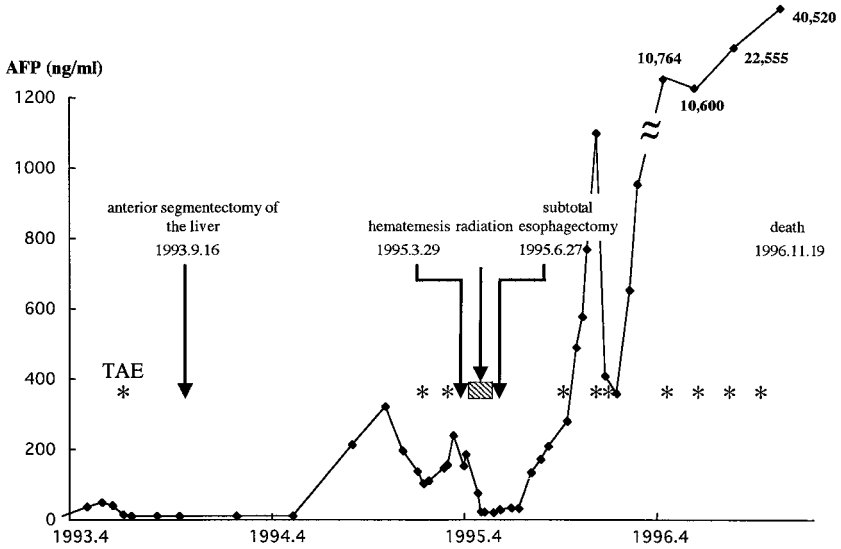

膜下にまで及んでいたとしている．村上ら[13]は，横隔膜付近の1.3cm大の小肝細胞癌の縦隔リンパ節転移症例を報告している．我々の症例は，中分化型であったことや，漿膜浸潤はなかったものの腫瘍占居部位が横隔膜直下であったことなどが，縦隔へのリンパ節転移の起こる要因であったといえる．

我々は，まず照射により転移リンパ節の治療を行い縮小効果を認めたが，完全消失には至らなかった．Chenら[14]は原発巣（肝）および転移巣（骨，皮膚，リンパ節，肺，脳）に対して放射線治療を行い，それぞれ効果を認めている．また，肝門部リンパ節[15]，縦隔リンパ節[16]に対する縮小効果や，上縦隔リンパ節転移巣のために上大静脈症候群を呈した症例に対して症状軽減に有効であった報告[17)18]もある．その他，肝細胞癌縦隔リンパ節転移に対する治療としては動脈内抗癌剤注入[19]や，肺門縦隔リンパ節転移巣を摘出した例[20]が報告されているが，手術治療以外では完全消失は得られていない．

本症例の経験から，肝細胞癌の縦隔リンパ節転移に対して放射線治療がある程度有効であること，また局所的根治およびQOL改善を目的として縦隔臓器合併切除をも考慮に入れた外科切除が有効な治療となりうると思われた．

文　献

1）宮地　徹：わが国の肝臓，特に肝硬変との関係について．日病理会誌　**54**：23―38, 1965
2）中西昌美, 佐野秀一, 北野明宣ほか：原発性肝癌の転移に関する臨床病理学的研究．日消外会誌　**17**：1532―1536, 1984
3）日本肝癌研究会編：原発性肝癌取扱い規約．金原出版，東京，2000
4）忽那將愛：日本人のリンパ系解剖学. 金原出版, 東京，1968, p167
5）岡本英三, 有井滋樹, 内野純一ほか：原発性肝癌に関する追跡調査―第12報―．肝臓　**38**：317―330, 1997
6）吉岡正和, 山本正之, 藤井秀樹ほか：肝細胞癌のリンパ節転移とその特徴―胆管細胞癌を対象とした日本病理剖検輯報の集計―．肝臓　**26**：1034―1038, 1985
7）片山正一：肝癌におけるリンパ行性肺転移について．癌の臨　**41**：869―875, 1995
8）日本病理学会編：日本病理剖検輯報―38輯―．日本病理剖検輯報刊行会，東京，1996, p1231
9）三好康雄, 今岡真義, 佐々木　洋ほか：剖検例からみた肝細胞癌におけるリンパ節転移の検討―肝硬変合併の有無による比較―．肝臓　**29**：341―346, 1988
10）森　　亘：ヘパトームの転移に関する研究―特に肝硬変症との関連について―．日病理会誌　**45**：224―236, 1956
11）Edmondson H, Steiner P：Primary carcinoma of the liver. A study of 100 cases among 48900 necropsies. Cancer **7**：462―503, 1954

12）川畑清春：原発性肝癌の病理形態学的研究―著明なリンパ節転移を示した肝細胞癌を中心に―．肝臓　**21**：203―215, 1980
13）村山淳一, 内藤隆志, 土井幹雄ほか：縦隔リンパ節腫脹を主徴とし両側肺動脈血栓を併発した微小肝癌の１例．日胸疾患会誌　**30**：708―713, 1992
14）Chen S, Lian S, Chuang W et al：Radiotherapy in the treatment of hepatocellular carcinoma and its metastases. Cancer Chemother Pharmacol **31**：103―105, 1992
15）藤森芳郎, 梶川昌二, 仲田伸司ほか：肝切除後, 孤立性リンパ節転移をきたした肝細胞癌の１例．日消病会誌　**94**：300―303, 1997
16）柿崎　暁, 山田俊彦, 阿部毅彦ほか：集学的治療が予後の改善に寄与したと考えられる Vp3 肝細胞癌の２例．Liver Cancer **1**：289―294, 1995
17）田中美智子, 永山亮造, 富田　潤ほか：食道癌・直腸癌を合併し，著明な縦隔リンパ節転移を伴った肝細胞癌の１剖検例．帝京医誌　**13**：443―450, 1990
18）Kew M：Hepatocellular carcinoma presenting with the superior mediastinal syndrome. Am J Gastroenterol **84**：1092―1094, 1989
19）吉川　武, 広田省三, 松本真一ほか：縦隔リンパ節転移をきたした肝細胞癌３例の検討．臨放線　**43**：515―518, 1998
20）中川勝裕, 中原数也, 大野喜代志ほか：巨大な肺門縦隔リンパ節転移を認めた肝癌の１例．胸部外科　**42**：857―860, 1989

Hepatocellular Carcinoma with Mediastinal Lymph Node Metastasis Manifesting as Bleeding Esophageal Ulcer：Report of a Surgical Resection

Takeshi Shioya, Yoichi Tanaka, Hirohiko Sakamato, Yasuo Okura and Takeshi Sekine
Division of Abdominal Surgery and Department of Clinical Pathology* Saitama Cancer Center Hospital

A 47-year-old male man with hepatocellular carcinoma（HCC）underwent anterior segmentectomy of the liver in 1993 diagnosed by microscopy as moderately differentiated HCC. Following 1 year of observation, serum AFP rose, revealing intrahepatic metastasis. We implemented sequential transarterial embolization. Sudden massive hematemesis hospitalized him in March 1995, and a huge metastatic mediastinal lymph node was found, penetrating the midesophageal wall and causing a hemorrhagic esophageal ulcer. Radiation therapy to the mediastinum with a total dose of 59.4Gy lowered AFP to normal, but it rose again and a deep ulcer remained in the esophagus. Subtotal esophagectomy with lymph node dissection through a right thoracotomy, laparotomy, and neck incision was successful. The enlarged metastatic subcarinal lymph node involved the esophageal wall, pericardium, and thoracic duct, which proved to be HCC microscopically. In metastasis of HCC to the thorax, hematogenous metastasis to the lung occurs frequently but lymphatic metastasis to the mediastinal node is rare. This is, to our knowledge, the first report to demonstrate mediastinal lymph node metastasis from HCC causing esophageal penetration and being removed surgically. In our experience, radiation therapy is somewhat effective in reducing mediastinal lymph node metastasis and surgical resection including adjacent structures may be considered if locoregional cure or improved QOL is to be expected.
Key words：hepatocellular carcinoma, mediastinal lymph node metastasis

〔Jpn J Gastroenterol Surg 35：492―496, 2002〕

Reprint requests：Takashi Shioya　Gastrointestinal Disease Center, Nippon Medical School Second Hospital
1-396 Kosugimachi, Nakahara-ku, Kawasaki, 211-8533 JAPAN