日消外会誌　35（5）：547～550，2002年

症例報告

非還納性 sigmoidocele の 1 手術例

浜松労災病院外科
石井　隆道　　鷲田　昌信　　西平　友彦
金子　　猛　　岩井　　輝　　井上　　章

症例は 88 歳の女性．主訴は嘔吐と下腹部痛．腹部膨満と右下腹部の圧痛，反跳痛を認めた．腹部単純 X 線像で小腸と大腸に拡張を認めた．大腸癌イレウスを疑い施行した注腸造影や腹部 CT で糞便が充満した S 状結腸係蹄が骨盤底深くまで下降していた．腹膜刺激症状を呈し，血液検査でも炎症反応を認めたため同日手術を施行した．開腹所見で硬便が大量に充満した長い S 状結腸係蹄が，会陰まで深く拡大したダグラス窩に嵌入していたため sigmoidocele と診断した．S 状結腸係蹄の肛門側は空虚であったので, sigmoidocele が腸管閉塞機転と考えた. 骨盤底形成術としてダグラス窩の入口部を縫合閉鎖した. 術後 15 か月の現在まで症状の再発は認めていない. Sigmoidocele は通常は慢性排便障害として経過するが，非還納性内ヘルニアによる腸閉塞で手術に至った症例はきわめてまれであるため報告する．

はじめに

Sigmoidocele は欧米では排便障害の一因として詳細に検討されているが[1)2)]，本邦では一般的に疾患概念として普及していない．本症は通常慢性の排便障害として経過するが，自然還納が不可能となり腸閉塞に至った極めてまれな sigmoidocele の症例を経験したため報告する．

症　　例

患者：88 歳，女性

主訴：嘔吐，下腹部痛

家族歴：特記すべきことなし．

既往歴：昭和 28 年，子宮外妊娠手術

現病歴：平成 12 年 4 月 16 日頃から排便がなかった．4 月 20 日に黒褐色の嘔吐および下腹部痛が出現したため，4 月 21 日に当院を受診した．

入院時現症：身長 140cm, 体重 29.5kg とるいそうを認めた. 体温 36.1℃. 腹部は全体に膨隆し, 打診上鼓音を呈した．聴診上腸雑音は微弱で，右下腹部に最強点を持つ強い圧痛と反跳痛を認めた. 会陰部に異常なく, 直腸診で腫瘍性病変および糞便を触知しなかった．

入院時血液検査所見：WBC 9,800/mm^3，CRP 4.7 mg/dl と炎症反応を認めた．生化学検査では Cr 1.3 mg/dl，BUN 48mg/dl と腎機能障害を認める以外に異常値を認めなかった．

腹部単純 X 線像（臥位）：小腸から上行結腸にかけて拡張したガス像が認められた．下行結腸までガス像を認めたが，S 状結腸から肛門側にはガス像を認めなかった（**Fig. 1**）．

Fig. 1　A scout abdominal film showed dilated small intestine and ascending colon.

＜2002 年 1 月 30 日受理＞別刷請求先：石井　隆道
〒430-8525　浜松市将監町 25　浜松労災病院外科

腹部単純 CT 検査：腹水や腹腔内遊離ガスは認めなかった．糞便で充満した S 状結腸係蹄は直腸の左前面を通って骨盤底深く，尾骨下端のレベルまで認めた（**Fig. 2**）．

腹部単純 X 線像より大腸癌イレウスを疑い注腸造影検査を施行した．

注腸造影検査（ガストログラフィン）：空虚な直腸が

Fig. 2　Abdominal CT showed the sigmoid colon that descended at the coccygeal level（arrow）.

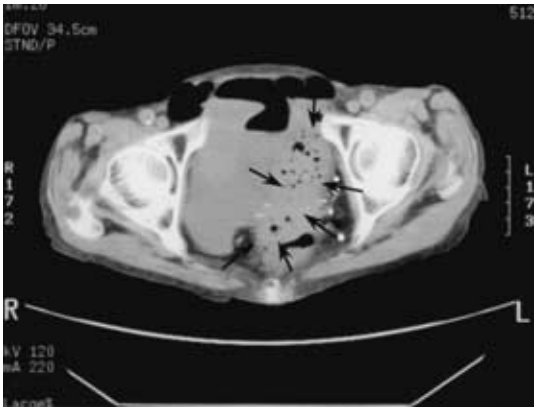

Fig. 3　Gastrografin enema showed the elongated sigmoid colon filled with a large amount of stool, which descended into the pouch of Douglas. The contrast medium did not pass the sigmoid colon.

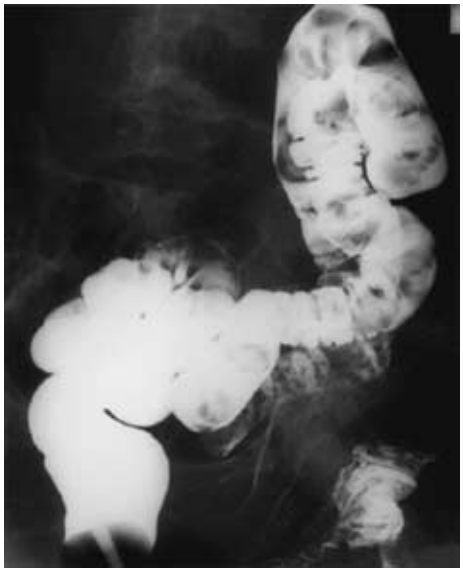

Fig. 4　Intraoperative photograph showed the elongated sigmoid incarcerated in the pouch of Douglas and the deviation of the uterus to the ventral side（A）, the unusually deep cul-de-sac after disgorgement of the sigmoid（B）, and the obliteration of the cul-de-sac（C）.

A

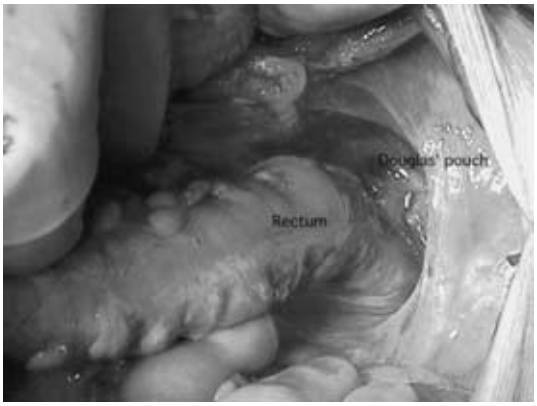

B

C

造影された．造影剤はS状結腸へは容易に移行しなかったため，用手的に圧力をかけて造影剤を注入すると，糞便で充満したS状結腸がゆっくりと造影された．さらに，用手的に造影剤を注入したが下行結腸への造影剤の移行は認められなかった．S状結腸係蹄の一部が小骨盤腔内に位置していた．明らかな腫瘍性病変は認められなかった（**Fig. 3**）．

ガストログラフィン注入後も約3時間経過観察していたが，排便を認めなかった．血液検査上の炎症反応は軽微であるものの，腹膜刺激症状を認め，絞扼性イレウスの術前診断で，同日開腹術を施行した．

手術所見：腹腔内にわずかに混濁した腹水が認められた．S状結腸係蹄が子宮後壁・子宮広間膜と直腸前壁で形成されるヘルニア門を通してダグラス窩に嵌入していたのでsigmoidoceleと診断した．充満した大量の硬便により拡張したS状結腸係蹄は直腸の左前方にあり，ダグラス窩入口部で周囲組織により強い圧迫を受けていた（**Fig. 4A**）． 子宮は腹側に偏位していた．S状結腸を腹腔に還納するとダグラス窩は会陰部まで深く拡大していた（**Fig. 4B**）．視触診上，腫瘍性病変は認められなかった．S状結腸係蹄の肛門側は空虚であったので，糞便性イレウスではなく，sigmoidoceleによる内ヘルニアが腸管閉塞の機転と判断した．糞便のためS状結腸切除は縫合不全の危険性が高いと判断し，骨盤底形成術としてダグラス窩入口部の前後壁を縫合閉鎖した（**Fig. 4C**）．

術後経過：術後経過良好だった．排便も順調となり，術後15か月の現在まで腸閉塞の再発を認めていない．

考　察

Sigmoidoceleとは怒責時にS状結腸がダグラス窩へ嵌入する状態を表す[3]．骨盤底支持組織の弛緩による会陰側へのダグラス窩の拡大とS状結腸の過長の両者がsigmoidocele発生の原因とされている[4]．S状結腸内の糞便による直腸への圧迫が排便障害を来すと考えられており，欧米では排便障害の一因として詳細に検討されている[1)2)]．しかし，本邦ではわずかに高尾ら[3)～5)]の報告が散見されるのみで，疾患単位として広く認識されていないと思われる．Sigmoidoceleでは怒責時のみS状結腸がダグラス窩へ下降するため，身体所見や通常の画像診断での確定診断は困難で，デフィコグラフィーが診断に最も有用と報告されている[1)3)4)]．本疾患の頻度は排便障害により精査を受けた症例で4.0～5.2%とされている[1)2)6)]．Sigmoidoceleは女性に多く，その45%で子宮摘出術などの産婦人科手術の既往があり，加齢や骨盤手術による骨盤底支持組織の弛緩が主な原因とされている[3]．骨盤底支持組織の弛緩が主たる原因となる直腸脱や直腸重積，直腸瘤，膀胱脱，子宮脱などの併存も報告されている[7]．

本例では開腹所見にて糞便で充満したS状結腸がダグラス窩に深く落ち込んでいたため，sigmoidoceleと診断できた．通常sigmoidoceleでは怒責時にのみS状結腸がダグラス窩へ下降するが，ダグラス窩入口部をヘルニア門としS状結腸をヘルニア内容とする内ヘルニアとも考えられている[3]．本例では，大量の糞便でS状結腸係蹄が著明に拡張し，相対的に狭くなったヘルニア門で弾力性に絞めつけられて還納不能になり，closed loopを形成して腸閉塞症状を来したものと思われる．しかし，自然還納が不可能となり緊急手術を行ったsigmoidoceleの報告例は医学中央雑誌とMedlineの検索では見いだせず，本例はきわめてまれな臨床像を呈した1例と考えられた．

造影剤の直腸からS状結腸への移行およびS状結腸から下行結腸への移行が不良であったのが画像上の特徴と思われ，緊急例では診断に有用である可能性が示唆された．

Jorgeら[1]はsigmoidoceleをS状結腸のダグラス窩へのデフィコグラフィーにおける下降の程度で分類し，ishiococcygeal lineの尾側まで下降する3°では手術療法を考慮すると報告した．手術に際し，本疾患は発症機序より単なる整復では再発の可能性があり，適切な手術術式の選択が必要である．S状結腸切除やS状結腸固定術，骨盤底形成術が行われ手術成績は良好である[2)8)]．本症例もダグラス窩入口部を縫合閉鎖し良好な術後経過であった．現在，術後15か月であり長期治療成績の判定には今後の経過観察が必要である．

本論文の内容は，第188回静岡県外科医会で口述発表した．

文　献

1）Jorge JM, Yang YK, Wexner SD：Incidence and clinical significance of sigmoidoceles as determined by a new classification system. Dis Colon Rectum **37**：1112—1117, 1994
2）Fenner DE：Diagnosis and assessment of sigmoidoceles. Am J Obstet Gynecol **175**：1438—1442, 1996
3）高尾良彦, 藤川　亨, 小川匡一ほか：Sigmoidoceleの病態と臨床的意義．外科治療　**83**：153—159, 2000
4）高尾良彦, 藤川　亨, 穴沢貞夫ほか：Sigmoidocele

の臨床的意義．消化器科　**29**：517―523, 1999
5）高尾良彦，Wexner SD，穴沢貞夫ほか：Sigmoidocele の臨床的意義と外科治療．日本大腸肛門病会誌　**51**：667, 1998
6）Kelvin FM, Maglinte DD, Hornback JA：Pelvic Prolapse：assessment with evacuation proctography（defecography）. Radiology **184**：547－551, 1992
7）Agachan F, Pfeifer J, Wexner SD：Defecography and proctography. Results of 744 patients. Dis Colon Rectum **39**：899―905, 1996
8）Pfeifer J, Agachan F, Wexner SD：Surgery for constipation：a review. Dis Colon Rectum **39**：444―460, 1996

Sigmoidocele as a Cause of the Incarcerated Internal Hernia-Report of a Case

Takamichi Ishii, Masanobu Washida, Tomohiko Nishihira,
Takeshi Kaneko, Akira Iwai and Akira Inoue
Department of Surgery, Hamamatsu Rosai Hospital

An 88-year-old woman with constipation was admitted to our hospital because of vomiting and lower abdominal pain. Physical examinations revealed rebound tenderness at the right lower quadrant and abdominal distension. Scout abdominal films showed dilatation of the small intestine and the colon. Gastrografin enema showed the elongated sigmoid colon filled with a large amount of stool, which descended into the pouch of Douglas. The contrast medium did not pass the sigmoid colon. Abdominal computed tomography（CT）showed the lowest portion of the sigmoid was at the coccygeal level. Laparotomy revealed that the long sigmoid loop having a larger diameter was incarcerated in the unusually deep cul-de-sac, causing bowel obstruction. She underwent the obliteration of the cul-de-sac preceded by disgorgement of the sigmoid colon. There are no signs of recurrence during the follow-up of 15 months. Sigmoidocele can cause the incarcerated internal hernia, although it is ordinarily thought to be a cause of evacuatory disorders.

Key words：sigmoidocele, bowel obstruction, internal hernia

〔Jpn J Gastroenterol Surg 35：547―550, 2002〕

Reprint requests：Takamichi Ishii　Department of Surgery, Hamamatsu Rosai Hospital
25 Shougenchou, Hamamatsu, 430-8525 JAPAN