日消外会誌　35（6）：636～640，2002年

症例報告

胆嚢未分化癌の1切除例

島根医科大学第1外科，同　病理*

小河　靖昌　矢野　誠司　辻　宗史　山澤　邦宏
小池　誠　大森　浩志　板倉　正幸　仁尾　義則
樋上　哲哉　須山亜寿香*

今回，我々は比較的まれとされる胆嚢未分化癌の1例を経験した．症例は79歳の女性．慢性C型肝炎で近医に通院中，腹部超音波検査にて胆嚢内に径40mmの隆起性病変を指摘された．入院後の画像検査所見からは，胆嚢近傍にリンパ節転移を伴う進行胆嚢癌と診断され，肝床切除を伴う胆嚢摘出術＋D2リンパ節郭清術を加えて，肝床部切離面にマイクロウェーブ凝固を追加した．病理組織学的には小細胞癌に類似していたが，特殊免疫染色にて未分化癌と診断された．術後はさらに放射線療法を追加し，6か月を経過した現在，再発は認めていない．本症は，進行癌で発見されることが多く，治癒切除になる症例は少ない．また，悪性度も高いため予後は不良であり，可及的な早期診断と根治的切除，さらには放射線，化学療法を含めた集学的治療が重要と考えられた．

はじめに

胆嚢未分化癌（undifferentiated carcinoma）は，原発性胆嚢癌の中でも比較的まれであり，また，諸家の報告[1)2)]では進行度や悪性度が高いため，予後は極めて不良な腫瘍とされている．

今回，我々は胆嚢未分化癌の1切除例を経験したので，本邦報告例を集計し，若干の文献的考察を加え報告する．

症　例

患者：79歳，女性

主訴：特になし．

家族歴：特記事項なし．

既往歴：約30年前に急性肝炎．輸血歴なし．

現病歴：10年前に慢性C型肝炎を指摘され，近医で年2回の超音波検査を受けていた．これまでは特に異常は指摘されていなかったが，平成13年6月5日の腹部超音波検査で，胆嚢内に隆起性病変を指摘され，精査加療目的で入院となった．

入院時現症：眼瞼結膜に貧血を認めた．また，腹部所見では，右肋弓下に肝を2横指触知した．

入院時血液検査：血液検査ではRBC 307×10^6/μl，Hb 10.4g/dlと軽度の貧血を認めた．腫瘍マーカーはCA19-9，CEA，AFPは正常値であったが，PIVKAが53mAU/ml（正常値40mAU/ml以下）と軽度上昇していた．

Fig. 1　Abdominal US showed an elevated lesion in the gallbladder.

腹部超音波検査：胆嚢内に径40mmの表面不整で内部不均一な隆起性病変が認められた（**Fig. 1**）．

腹部造影CT検査：胆嚢体部から底部に不均一に造

＜2002年3月27日受理＞別刷請求先：小河　靖昌
〒693-8501　出雲市塩冶町89―1　島根医科大学第1外科

Fig. 2 Enhanced abdominal CT scan showed a irregular shaped tumor with heterogenous contrast effect in the gallbladder. There was a swollen node nearby the tumor.

Fig. 3 Abdominal angiography showed the hypervascular mass.

Fig. 4 ERCP showed slight dilatation of the common bile duct and the main pancreatic duct.

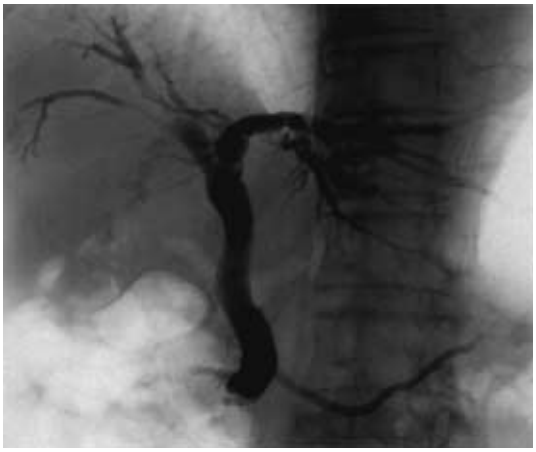

Fig. 5 Resected specimen：Solid tumor was located in the body and cervix of the gallbladder.

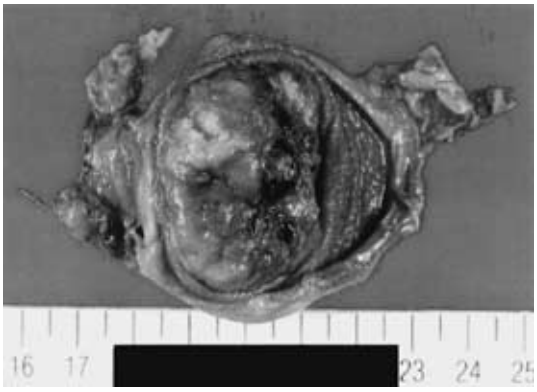

影効果を示す腫瘤陰影を認め，胆嚢頸部には，腫大したリンパ節と思われる腫瘤陰影がみられた（**Fig. 2**）.

腹部血管 X 線造影検査：胆嚢動脈は通常よりも太く，その支配領域に腫瘍濃染像が認められた（**Fig. 3**）.

ERCP 検査：総胆管および膵管は軽度に拡張し，総胆管は，先のリンパ節腫大によると思われる圧排像が認められた（**Fig. 4**）.

以上より，リンパ節転移を伴う進行胆嚢癌と診断し，平成 13 年 7 月 17 日に手術を施行した.

手術所見：胆嚢腫瘍は，胆嚢肝床部への浸潤が疑われたため，肝床切除を伴う胆嚢摘出術に加えて 2 群リンパ節郭清術を施行した．さらに，肝床部切離面にはマイクロウェーブ凝固を追加した．また，No. 12c リンパ節は，肉眼的にも明らかに転移陽性と考えられた.

切除標本：腫瘍は，胆嚢底部から体部を占拠し，大きさ 3.5×3.7cm, 白色充実性であった. 肉眼的には塊状型であった（**Fig. 5**）.

病理組織学的所見：腫瘍細胞は，大小不同の胞巣を形成し索状に増生しており，胞巣内には豊富な毛細血管が認められた．形態としては小細胞癌（内分泌細胞癌）に特徴的な所見であったが，特殊免疫染色（chromogranin A, synaptophysin, Fontana-Masson, Glime-

Fig. 6　Histological findings. The tumor cells were compatible for small cell carcinoma but immunohistological examinations showed a diagnosis of undifferentiated carcinoma. (H.E staining, a：×13, b：×200)

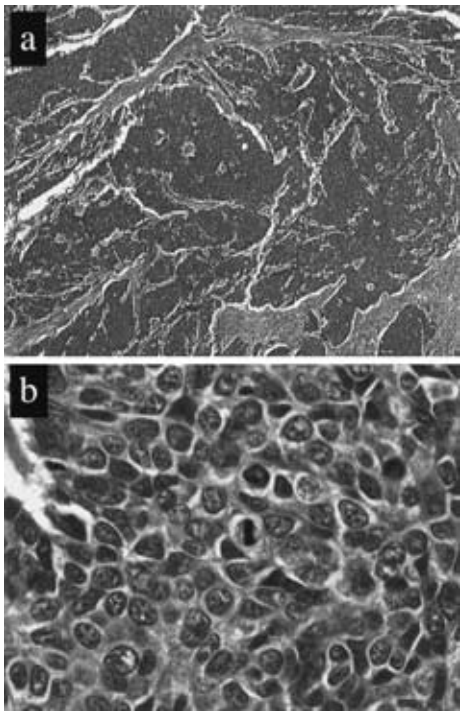

lius)はすべて陰性であり，　内分泌顆粒も証明されず，組織像も腺癌成分が皆無であることから未分化癌と診断された（**Fig. 6a，b**）.

胆道癌取扱い規約[3]では undifferentiated carcinoma（ud），ss，int，INFβ，ly3, v1, pn1, hinf1a，bm0, hm 1, n1（＋）：No. 12c，stage II で，組織学的に治癒切除であった.

治療経過：術後は，術中にクリップでマーキングした肝切離面を中心に，総計 50Gy の放射線照射を追加した．さらにデカフール・ウラシル剤（UFT2C/日）の内服を行った．現在，術後 6 か月を経過し再発の兆候はみられていない.

考　　察

原発性胆嚢癌のうち未分化癌（undifferentiated carcinoma）は比較的まれとされ，GUO ら[1]は 284 例中 21 例（7.4%），Arnaud ら[4]は 143 例中 6 例（4.2%）であったと報告している. 本邦での胆嚢未分化癌の報告例は，今回我々が検索しえた限りでは，1985 年以降自験例を含めて 16 例[5)~19)]であった（**Table 1**）.

胆嚢未分化癌の定義は，病理組織学的に病巣のどの部分にも腺癌，扁平上皮癌，内分泌細胞癌への分化を示さないものとされている[3]．GUO ら[1]は, その組織形態を 1）small cell type（小細胞型），2）pleomorphic type（多形細胞型），3）spindle-shaped cell type（紡錘細胞型）の 3 型に分類した．しかし，1991 年の WHO の組織分類では small cell type（小細胞型）が独立し，

Table 1　Reported cases in Japan

Author	Year	Age	Sex	Chief complaint	Operation	Stage	Prognosis
Obara[6]	1985	81	F	skin redness	curative	Ⅳ	6 months/alive
Ito[7]	1985	26	F	abdominal tumor	non-curative	Ⅳ	3 months/dead
Kitamura[8]	1988	55	M	epigastralgia	curative	Ⅲ	unknown
Motoshima[9]	1989	58	F	digital pain	non-curative	Ⅳ	24 months/alive
Akiyama[10]	1991	65	F	hypochondralgia	curative	Ⅱ	7 months/dead
Nakajima[11]	1991	62	F	abdominal fullness	non-curative	Ⅳ	7 months/dead
Hirota[12]	1992	68	F	jaundice	curative	Ⅳ	8 months/dead
Matsuyama[14]	1993	68	F	abdominal tumor	non-curative	Ⅳ	unknown
Matsunaga[16]	1994	75	F	abdominal fullness	non-curative	Ⅳ	6 months/dead
Matsunaga[17]	1994	70	M	hypochondralgia	curative	Ⅳ	unknown
Takeuchi[15]	1997	57	M	none	non-curative	Ⅳ	2 months/dead
Kobayashi[13]	1997	51	F	epigastralgia	curative	Ⅲ	34 months/alive
Kubota[5]	2000	74	M	anemia	—	Ⅳ	2 months/dead
Ishii[19]	2001	42	M	none	curative	Ⅲ	unknown
Onishi[18]	2001	73	M	hypochondoralgia	non-curative	Ⅳ	3 months/dead
Our case	2001	79	F	none	curative	Ⅱ	6 months/alive

Fig. 7 Abdominal US 6 months before demonstrated an abnormal mass.

現在は先の1）2）のみが未分化癌と定義された．自験例は，腫瘍の組織形態は小細胞癌に類似していたが，1）特殊染色で内分泌顆粒が証明されなかった点，2）腺癌成分が認められなかった点から，最終的には未分化癌と診断された．

今回我々が集計した16例の内訳は，男性6例，女性10例で，平均年齢は62.8歳であった．自覚症状は軽微なものが多く，全く無症状であった症例も3例にみられた．治療としては，進行症例に対しては肝切除（6例），膵頭十二指腸切除（2例）などの拡大手術に加えて，浸潤臓器（横行結腸，肝十二指腸間膜など）の合併切除が6例に行われていた．しかし，その多くは診断時には既に高度進行例であり，肉眼的進行度はStage IVが11例（69%）と最多で，StageII，IIIはおのおの2例（12%），3例（19%）に過ぎなかった．よって肉眼的に治癒切除となった症例も8例（50%）であった．このため予後は極めて不良であり，8例（50%）が術後8か月以内に死亡していた．2年以上の長期生存例は2例のみであった．

また，今回の報告例をみると，前述したように進行例においても，自覚症状に乏しいものが多い．したがって早期診断は極めて困難であり，この点も長期生存が得られない一因になっていると考えられる．自験例は，自覚症状は無かったものの，慢性C型肝炎に対し年2回の超音波検査を施行されていたため，偶然に発見された．しかし，その6か月前の超音波検査像をretrospectiveにみると，胆嚢底部に腫瘍最大径20mmの隆起性病変が既に存在していた（**Fig. 7**）．今回の診断時には，腫瘍最大径は40mmに増大しており，doubling time[20]を計算すると59日であった．一方，他の癌腫のdoubling timeは，肝癌93～204日[21]，大腸癌630日[20]との報告もみられる．自験例の59日はこれらと比較しても明らかに短く，この点からも胆嚢未分化癌は悪性度が高く，進行が速いことが推測された．

自験例では肝浸潤が疑われたが，高齢者であるため肝切除は最小限に留め，術中に肝床部切離面へのマイクロウェーブ凝固を行った．また，胆嚢管リンパ節（No. 12c）には肉眼的に転移を認めたものの，胆管に沿うリンパ節には転移を認めなかったため，胆管切除は行わず，術後に放射線，化学療法を追加した．しかし，今回の集計16例では放射線療法や化学療法が行われた症例はみられなかった．一般に，胆道癌は比較的放射線感受性が高く，組織の分化度が低いほど放射線療法が効果的であるとされている．よって胆嚢未分化癌ではその効果が期待できる可能性があり，切除例の補助療法としてだけでなく，非切除例の治療としても試みる価値があると思われる．自験例は，術後6か月経過し再発の兆候はみられていないが，今後さらに経過観察していきたい．

何れにしても，現段階での胆嚢未分化癌の治療としては，外科的切除が基本となるため，早期発見，治療が重要であり，可能な限り根治を目指した切除が予後の改善につながると考えられた．

文　献

1）Guo K, Yamaguchi K, Enjoji M：Undifferentiated Carcinoma of the Gallbladder. Cancer **61**：1872―1879, 1988

2）木南義男，秋山高儀：胆嚢未分化癌．日本臨床　別冊肝・胆道系症候群　肝外胆道編．日本臨床社，大阪，1996, p341―344

3）日本胆道外科研究会編：胆道癌取扱い規約．第4版．金原出版，東京，1997

4）Arnaud JP, Casa C, Georgeac C et al：Primary Carcinoma of The Gallbladder-Review Of 143 Cases. Hepatogastroenterology **42**：811―815, 1995

5）Kubota H, Kageoka M, Iwasaki H et al：A patient with undifferentiated carcinoma of gallbladder presenting with hemobilia. J Gastroenterol **35**：

63—68, 2000
6）小原則博, 富岡　勉, 茅野公一ほか：胆嚢外瘻造設5年後に発生した胆嚢癌の1例．胆と膵　**6**：1029—1034, 1985
7）井藤久雄, 佐々木なおみ, 中井隼雄ほか：若年者胆嚢未分化癌の1例．病理と臨　**3**：1023—1029, 1985
8）北村隆信, 藤本武利, 今瀬信孝ほか：胆嚢未分化癌の1切除例．日超音波医会53回発表講論集：577—588, 1988
9）元島幸一, 前田茂人, 浦川聡史ほか：胆嚢原発小細胞性未分化癌の1例．日消外会誌　**22**：1887—1890, 1989
10）秋山高儀, 斉藤人志, 喜多一郎ほか：胆嚢未分化癌の1例．腹部画像診断　**11**：1018—1022, 1991
11）中島　透, 宮崎　勝, 宇田川郁夫ほか：胆嚢原発未分化癌の1例—画像所見とその病理的背景—．癌の臨　**37**：173—177, 1991
12）広田　有, 金田　真, 岩佐　真ほか：尾状葉合併肝右葉, 肝十二指腸間膜, 膵頭十二指腸切除(HLPD)の2例．三重医　**36**：245—250, 1992
13）小林利彦, 木村泰三, 吉田雅行ほか：膵胆管合流異常を伴った胆嚢未分化癌の1例．胆と膵　**18**(増)：945—950, 1997
14）松山晋平, 川崎誠治, 村上真基ほか：胆嚢原発未分化癌の1例．日消外会誌　**26**：2217—2221, 1993
15）竹内　薫, 高田明夫, 石倉　浩ほか：急速に増大した胆嚢未分化癌の1例．癌の臨　**43**：1505—1509, 1997
16）松永浩明, 永井英司, 広田伊千夫ほか：巨大発育し好酸球増加を伴った胆嚢原発未分化癌の1例．臨外　**49**：651—654, 1994
17）松永浩明, 泉　泰治, 原　裕介ほか：巨大発育した胆嚢未分化癌と胃癌との重複癌．大分医会誌　**12**：182—186, 1994
18）大西久司, 山崎芳生, 酒井秀精ほか：胆嚢紡錘細胞型未分化癌の1例．日臨外会誌　**62**：501—507, 2001
19）石井　要, 田中茂弘, 中村　隆ほか：膵胆管合流異常を伴った胆嚢未分化癌の1例．日消外会誌　**34**：1542—1546, 2001
20）Tannock F, Hill RP：細胞増殖と細胞死．谷口直之, 鈴木敬一郎, 杉浦成昭ほか訳：がんのベーシックサイエンス. 第2版. メディカル・サイエンス・インターナショナル，東京，2000, p183—185
21）石川　隆, 小俣政男：肝細胞癌発生の自然史. 消外　**24**：539—546, 2001

A Case of Undifferentiated Carcinoma of the Gallbladder

Yasumasa Ogo, Seiji Yano, Munechika Tsuji, Kunihiro Yamasawa, Makoto Koike,
Hiroshi Omori, Masayuki Itakura, Yoshinori Nio,
Tetsuya Higami and Asuka Suyama*
Department of Surgery 1 and Department of Pathology*, Shimane Medical University

A 79-year-old woman admittd for a gallbladder tumor discovered on ultrasonography at another clinic was found in abdominal computed tonography to have a tumor with a heterogenous pattern with contrast effect and a swollen lymph node near the lesion. Abdominal angiography showed tumor staining. Under a preoperative diagnosis of advanced gallbladder neoplasm with regional node metastasis, cholecystectomy, lymphnodes dissection, and microwave coagulation of the liver bed were conducted. Histologically, tumor cells were compatible for small cell carcinoma but immunohistological analysis showed a diagnosis of undifferentiated carcinoma. Undifferentiated carcinoma of the gallbladder is rare, and many cases involve highly advanced cancer and poor prognosis. In undifferentiated carcinoma, diagnosis and resection in its early stage and additional therapy such as radiotherapy and chemotherapy are essential.

Key words：undifferentiated carcinoma of the gallbladder, surgery, radiotherapy

〔Jpn J Gastroenterol Surg 35：636—640, 2002〕

Reprint requests：Yasumasa Ogo　Department of Surgery 1, Shimane Medical University
89-1 Enya-cho, Izumo, 693-8501 JAPAN