日消外会誌　35（6）：641～644，2002年

症例報告

蛋白分解酵素阻害剤＋抗生物質持続動注療法および後腹膜ドレナージ術にて救命しえた小児重症急性膵炎の１例

東北大学大学院消化器外科学

坂田　直昭　　渋谷　和彦　　阿部　忠義　　三上　幸夫
元井　冬彦　　山内淳一郎　　砂村　眞琴　　武田　和憲
松野　正紀

今回，我々は蛋白分解酵素阻害剤＋抗生物質持続動注療法で全身状態が改善した後，後腹膜腫瘍に対して後腹膜ドレナージを施行した小児急性膵炎症例を経験した．症例は９歳男児．肺炎で近医に入院，抗生物質で軽快したが，退院翌朝から腹痛が出現，重症急性膵炎の診断で動注療法を開始した．全身状態の改善が得られたが，発症後７週で高熱が出現した．腹部 CT 上膵体尾部から脾門部にかけて low density area を認め，needle aspiration にて MRSA が検出されたため，後腹膜ドレナージとデブリードマンが施行．術後，開放創の洗浄を行い，発症後 18 週で退院となった．小児の場合も発症早期の局所制御に対して蛋白分解酵素阻害剤と抗生物質の持続動注療法が有効であり，さらに，発症中～後期に合併した後腹膜膿瘍に対しては，開腹操作を必要としない後腹膜からのドレナージが有効であったと考えられた．

はじめに

小児における急性膵炎はまれな疾患と考えられているが[1)～3)]，近年の診断技術の向上に伴い，報告例は少ないながら次第に増えてきている．原因としては，外傷性，特発性，膵胆管系異常，薬剤性，感染など，様々で報告例によってその頻度にはばらつきがある[1)2)4)]．

今回，我々は小児の重症急性膵炎症例で，経過中に後腹膜膿瘍を形成したため後腹膜ドレナージを施行し，救命しえた１例を経験したので報告する．

症　　例

患者：９歳，男児

主訴：腹痛

家族歴・既往歴：特記すべきことなし．

現病歴：平成 10 年 11 月，肺炎のため近医に入院した．セフメノキシム（CMX），ミノサイクリン（MINO）の点滴静注で軽快し，約２週間の入院後同年 11 月 25 日退院．その翌日，腹痛が出現したため同医を再受診した．血液検査上血清アミラーゼの上昇と，腹部 CT にて膵全体の腫脹と広範な low density area を認めた．急性膵炎の診断で 11 月 27 日当科に入院となった．後にマイコプラズマ肺炎と判明した．

Table 1　Laboratory data on admission

WBC	23,300 / μl	Na	127 mEq/*l*
RBC	597×10⁴ / μl	K	4.9 mEq/*l*
Hb	15.3 g/dl	Cl	99 mEq/*l*
Ht	47.1 %	Ca	7.9 mg/dl
PLT	28.6×10⁴ / μl	FBS	144 mg/dl
T-Bil	1.3 mg/dl	CRP	16.5 mg/dl
LDH	1,796 IU/*l*	pH	7.499
AST	80 IU/*l*	pCO_2	26.5 mmHg
ALT	40 IU/*l*	pO_2	80.7 mmHg
T.P	5.6 g/dl	BE	−0.9 mmol/*l*
BUN	14 mg/dl	HCO_3^-	20.5 mmol/*l*
Cr	0.4 mg/dl	SO_2	96.7 %
S-Amy	1,222 IU/*l*		

入院時身体所見：身長 134cm，体重 42.1kg．脈拍 120/min，呼吸数 22/min，血圧 134/80mmHg．腹部は膨隆し全体的に圧痛を認めた．筋性防御陽性で Cullen

＜2002 年 2 月 27 日受理＞別刷請求先：渋谷　和彦
〒980-8574　仙台市青葉区星陵町 1―1　東北大学大学院消化器外科学

Fig. 1　Abdominal CT on admission revealed swelling pancreas with wide necrotic area as low density area. Ascites were seen around pancreas and lt. kidney.

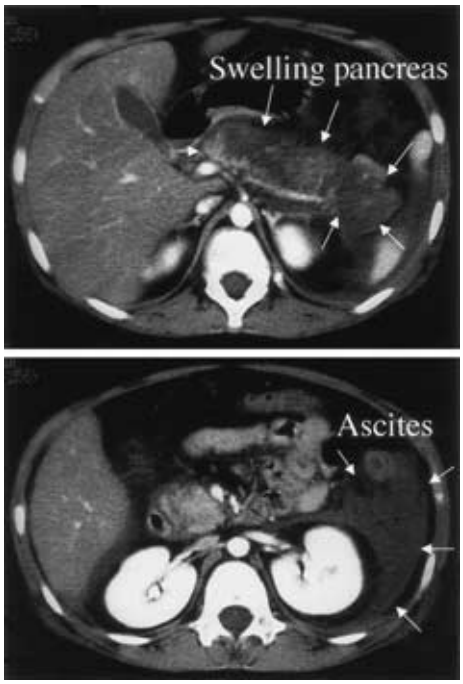

sign および Grey turner sign 陽性であった．腸雑音はやや減弱していた．

入院時血液検査所見：白血球数が 23,300/μl，CRP が 16.5mg/dl と炎症の存在を示したほか，血清アミラーゼが 1,222IU/*l* と上昇していた．また軽度の肝機能異常と電解質異常，低蛋白血症，高血糖と各検査データに異常を認めた（**Table 1**）．

入院時腹部 CT 検査所見：造影 CT で，膵の全体的な腫大と広範にわたる low density area を認めた．膵周囲から前腎傍腔に low density area がみられた（**Fig. 1**）．

厚生省特定疾患消化器系調査研究班難治性膵疾患分科会の診断基準，重症度判定基準，Stage 分類より Stage 2 の重症急性膵炎（重症 I），CT Grade V と診断し，腹腔動脈からの蛋白分解酵素阻害剤（nafamostat mesilate 200mg/day）および抗生物質（Imipenem/Cilastatin 1g/day）の持続動注療法を施行した．急性循環不全および呼吸状態の悪化に伴い，人工呼吸器下で呼吸循環管理を ICU で行った．

血管造影所見：腹腔動脈本幹にカテーテルを留置し，動注療法を 7 日間施行した．

Fig. 2　Abdominal CT before the retroperitoneal abscess drainage revealed pseudocyst from pancreatic tail to splenic hillus as low density area around thin wall.

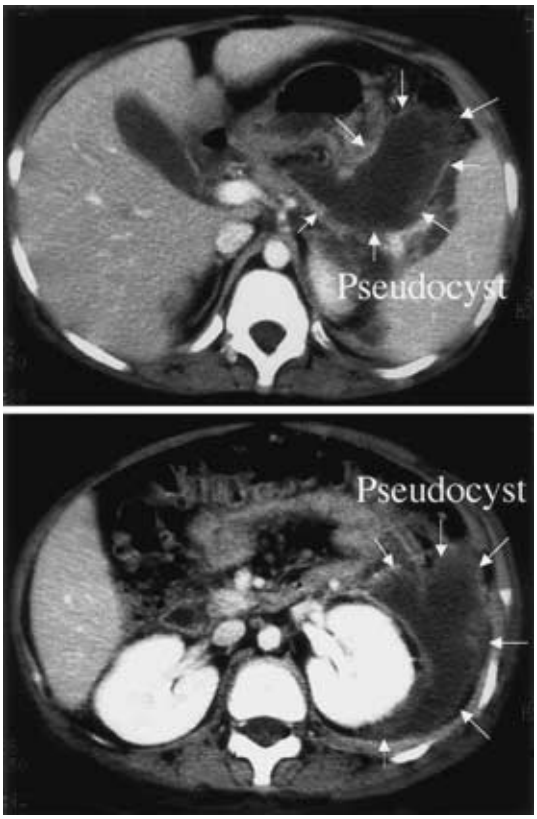

動注療法終了後，蛋白分解酵素阻害剤は gabaxate mesilate の全身投与に移行した．全身状態は次第に改善し，第 16 病日には ICU を退室した．経過良好であったが，入院後 7 週めに突然の発熱が出現した．

術前腹部 CT 検査所見：左腎傍腔に薄い被膜で囲まれた内部不均一の low density area を認め（**Fig. 2**），同部の穿刺培養にて MRSA が検出された．

以上より，後腹膜膿瘍の診断で，平成 11 年 1 月 21 日，後腹膜膿瘍のドレナージと壊死組織のデブリードマンを施行した．

手術所見：右側臥位とし，全身麻酔および硬膜外麻酔のもと，第 12 肋骨下縁と腸骨棘突起を結ぶ線に皮膚切開を置いた．外腹斜筋，内腹斜筋，腹横筋を分けて後腹膜腔の膿瘍に到達した．内容物である膿汁の流出を認めたためこれを吸引，ドレナージした．約 300ml

Fig. 3 Figures of the postoperation.
A：3 weeks after the operation. B：on dischage.

の膿汁を吸引した．膿瘍内腔を確認し，約 8,000ml の生理食塩水で洗浄した．更に壊死組織を可及的に除去した．術後も後腹膜腔を洗浄するため，手術創は開放のままとした．

術後経過：術後，創は開放したまま連日後腹膜腔の洗浄を行った．術後 3 週で創は縮小し，入院後 18 週めには，創はほとんど閉鎖し平成 11 年 4 月 4 日退院となった（**Fig. 3**）．退院後も経過良好で，膵炎の再発も認められない．

術後腹部 CT 検査所見：膿瘍腔の縮小を認めた（**Fig. 4**）．

考　察

小児の急性膵炎は従来まれな疾患と考えられてきたが，近年の画像診断技術の進歩により，報告例が次第に散見されるようになってきた．好発年齢は 3～7 歳と考えられている[1)2)]．原因としては膵管胆道系異常（6%～29.7%），特発性（20%～25%），外傷性（14.9%～21%），薬剤性（3%～15%），感染（10%）などが挙げられるが，報告例によってその頻度にはばらつきがある[1)2)4)]．症状としては腹痛，嘔吐，腹部膨満，発熱などが挙げられるが，乳児では腹痛の訴えをすることができない場合があり，また，以上の症状が非特異的であるため，小児，特に乳児期の急性膵炎は見逃されやすい疾患と考えられる．

Fig. 4 Abdominal CT after the retro-peritoneal abscess drainage. Abscess was not seen.

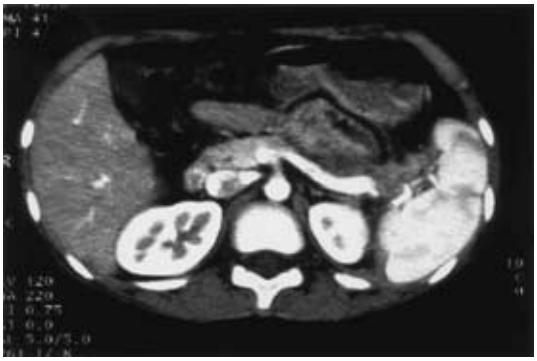

本症例における膵炎の成因としては，高脂血症や外傷の既往はなく，MRCP では膵管合流異常も認められなかったため，ミノサイクリンによる薬剤性，もしくはマイコプラズマ肺炎後の感染が膵炎の誘因になった可能性が示唆される．

小児の場合，重症急性膵炎の頻度は非常にまれであるが，成人と同様に蛋白分解酵素阻害剤と抗生物質の持続動注療法が有効であると考えられており[2)5)6)]，本症例においても Nafamostat mesilate と IPM/CS の持続動注療法が急性期の治療に有効であった．

重症急性膵炎における合併症として，局所的には浸出液の貯留，仮性嚢胞の形成，膿瘍の形成，感染性膵壊死，動脈瘤の形成・破裂などが挙げられるが[7)]，発症中期から後期にかけての感染の合併により，敗血症を合併して死亡する症例も少なくない．本症例のように後腹膜膿瘍を形成した場合，開腹による排膿術では十分なドレナージが難しく，一般的な腹膜炎の排膿術と比較して成績が悪いとの報告もある[8)]．感染合併例に対しては，明らかな膿瘍を形成している場合，時期を逸しない適切な外科的ドレナージが必要である[9)10)]．本症例においては，感染を腹腔内に広げない目的で，開腹操作を必要としない後腹膜からのアプローチ[8)]を施行した．

小児急性膵炎はほとんどが保存的治療で短期間に軽快するが，死亡率は 1～2 割と良性疾患にしてはいまだ

に死亡率の高い疾患である[2].

本症例は，発症早期の局所制御に対しての蛋白分解酵素阻害剤＋抗生物質持続動注療法および，発症中～後期に合併した後腹膜膿瘍形成時の速やかな後腹膜ドレナージにより救命しえたものと考えられた.

文　献

1）田中和彦, 宇都宮琢史, 山本　尚ほか：小児期の膵炎―自験例と本邦における報告例の臨床像について―．小児科臨　**38**：2981―2989, 1985
2）福士元春, 酒井好幸, 田中藤樹ほか：膵管合流異常による乳児重症急性膵炎の１例．青森中病医誌　**43**：124―129, 1998
3）伊佐之孝, 国元文生, 塚越　裕ほか：病原性大腸菌O157による溶血性尿毒症症候群で急性膵炎を認めた症例．ICU と CCU　**21**：815―820, 1997
4）大塩学而，今村正之：急性膵炎の発生機序．外科　**58**：253―258, 1996
5）中野　哲, 桐山勢生, 熊田　卓：膵酵素阻害薬．肝胆膵　**36**：671―680, 1998
6）武田和憲，松野正紀：急性壊死性膵炎に対する膵酵素阻害剤・抗生物質持続動注療法．肝胆膵　**36**：683―687, 1998
7）加藤紘之, 道家　充, 高橋利幸ほか：急性膵炎に伴う合併症の治療．外科　**58**：285―289, 1996
8）中崎久雄, 片山時孝, 石過孝文ほか：急性膵炎後の後腹膜膿瘍に対する後腹膜切開排膿術の有用性．膵臓　**12**：480―485, 1997
9）原口義座, 石原　哲, 長谷川俊二：急性膵炎の診断と治療の進め方．外科　**58**：271―278, 1996
10）東口高志, 川原田嘉文, 長沼達史ほか：急性膵炎の外科的治療．外科　**58**：279―284, 1996

A Case of Severe Acute Pancreatitis in a Child who Received Continuous Arterial Infusion of Protease Inhibitor and Antibiotics Followed by Open Abscess Drainage Through the Retroperitoneal Route

Naoaki Sakata, Kazuhiko Shibuya, Tadayosi Abe, Yukio Mikami, Fuyuhiko Motoi, Junichiro Yamauchi, Makoto Sunamura, Kazunori Takeda and Seiki Matsuno
Department of Surgery, Devision of Gastroenterological Surgery, Tohoku University, Graduate School of Medicine

We report a case of severe acute pancreatitis in a 9-year-old boy. In 1998, the patient had pneumonia and received antibiotics for 2 weeks. One day after discharge, he suffered severe abdominal pain, and high serum amylase and hypoperfusion of the whole pancreas were observed. We undertook continuous infusion of protease inhibitor and antibiotics from the celiac artery in intensive care and he recovered. Seven weeks after initial onset, however, he suffered a high fever. Abdominal computed tomography（CT）showed a low-density area around the pancreatic body to the splenic hilum. Fine-needle aspiration confirmed bacterial infection by methicillin-resistant *S. aureus*（MRSA), for which we conducted debridement and open retroperitoneal abscess drainage. Case reports of severe acute pancreatitis in a child are few. Continuous arterial infusion of protease inhibitor and antibiotics appear to be effective for children and adults. The abscess was drained retroperitoneally for the retroperitoneal abscess.

Key words：severe acute pancreatitis in a child, continuous arterial infusion therapy, retroperitoneal drainage

〔Jpn J Gastroenterol Surg 35：641―644, 2002〕

Reprint requests：Kazuhiko Shibuya　Department of Surgery, Division of Gastroenterological Surgery, Tohoku University Graduate School of Medicine
1-1 Seiryo-machi, Aoba-ku, Sendai, 980-8574 JAPAN