日消外会誌　35（6）：645～649，2002年

症例報告

膵体尾部欠損症に合併した下部胆管癌の1例

名古屋大学第2外科
金住　直人　　竹田　　伸　　三好　幸次
金子　哲也　　中尾　昭公

膵体尾部欠損症に下部胆管癌を合併した極めてまれな1例を経験したので報告する．症例は47歳の女性．糖尿病にて近医通院中，倦怠感出現し血液検査にて，肝機能障害を認めたため精査施行された．腹部エコーにて下部胆管に14mm大のhigh echoic tumorを認め，ERCPでは総胆管末端に腫瘤状陰影欠損を認めた．主膵管は膵頭部のみ造影され，樹枝状に滑らかに終わっていた．背側膵管像を得られず，副乳頭も認めなかった．CTでは膵体尾部は描出されなかった．経皮経肝胆道鏡下生検にてgroup Vであった．以上より膵体尾部欠損症を伴う下部胆管癌の診断にて，幽門輪温存膵全摘術を施行した．膵体尾部は完全に欠損しており，脾静脈は露出していた．病理組織検査では高分化型管状腺癌であった．膵体尾部欠損症に胆管癌を合併した症例は，調べえた範囲内で本邦5例目であった．

はじめに

膵体尾部欠損症はまれな疾患であるが，画像診断の進歩に伴いその報告は増加しつつある．膵体尾部欠損症に胆道系悪性腫瘍を合併した報告例は少なく過去11例にすぎない．今回，我々は膵体尾部欠損症に下部胆管癌を合併した症例を経験したので若干の文献的考察を加えて報告する．

症　例

患者：47歳，女性

主訴：倦怠感

家族歴：特記すべきことなし．

既往歴：12歳より糖尿病発症し，インスリンの自己注射となる．糖尿病性腎症，網膜症，神経障害を認める．肺炎，腎盂腎炎，胆嚢炎にて入院歴あり．

現病歴：糖尿病にて近医通院中に全身倦怠感が出現し血液検査を施行され肝機能障害を指摘された．腹部超音波検査にて下部胆管にlow echoic tumorを認め，他院へ精査入院し，入院目的に当院紹介となる．

入院時現症：身長152cm，体重39.5kg，血圧112/62 mmHg，脈拍64/分，体温36.5℃．腹部は平坦で，PTBDチューブが挿入されていた．軽度の貧血を認めるも黄疸を認めなかった．

入院時検査：軽度の貧血と胆道系酵素の上昇を認め

Table 1　Laboratory data on admission

WBC	5100	/μl	ALP	1351	IU/l
RBC	298×10⁴	/μl	LAP	187	IU/l
Hb	9.2	g/dl	γ GTP	146	IU/l
Ht	27.4	%	BUN	53	mg/dl
Plt	17.2×10⁴	/μl	Cr	4.9	mg/dl
			UA	9.0	mg/dl
TP	6.7	g/dl	AMY	133	IU/l
Alb	3.9	g/dl	BS	127	mg/dl
TB	0.9	mg/dl	HbA1c	7.4	%
GOT	37	IU/l			
GPT	42	IU/l	CEA	2.7	ng/ml
LDH	210	IU/l	CA19-9	27	U/ml

Fig. 1　Plain computed tomography showed that no tissue of the body and tail of the pancreas was present on ventral side of the splenic vein（arrow）.

＜2002年2月27日受理＞別刷請求先：金住　直人
〒444-8553　岡崎市高隆寺町字五所合3―1　岡崎市民病院外科

Fig. 2　Endoscopic retrograde pancreatography showed the short main pancreatic duct, but the accessory pancreatic duct and minor papilla were absent.

Fig. 3　Percutaneous transhepatic cholangiography showed the defect in the lower bile duct.

Fig. 4　Endoscopic urtrasonography showed the high echoic tumor, 14 mm in size, without invasion to pancreatic parenchyma in the lower bile duct.

Fig. 5　The body and tail of the pancreas could not be found, and the splenic vein（arrow）was exposed.

Fig. 6　Intraoperative urtrasonography showed that no tissue of the body and tail of the pancreas was present on ventral side of the splenic vein. the head of pancreas（arrow）; SMV：superior mesenteric vein ; SV：splenic vein.

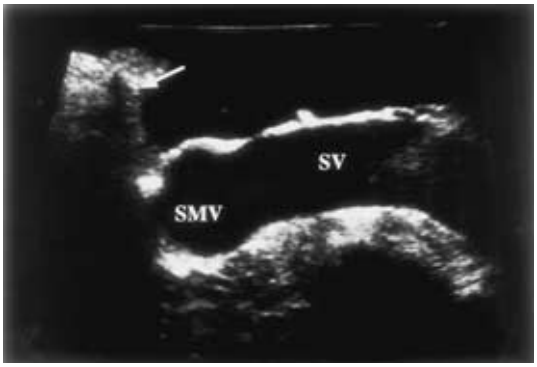

Fig. 7 (A)：Resected specimen. (B)：Papillary tumor was found in the lower bile duct. Major papilla was found (arrow), but minor papilla could not be detected. (C)：Cholangiopancreatography of the resected specimen showed the short main pancreatic duct without the accessory pancreatic duct.

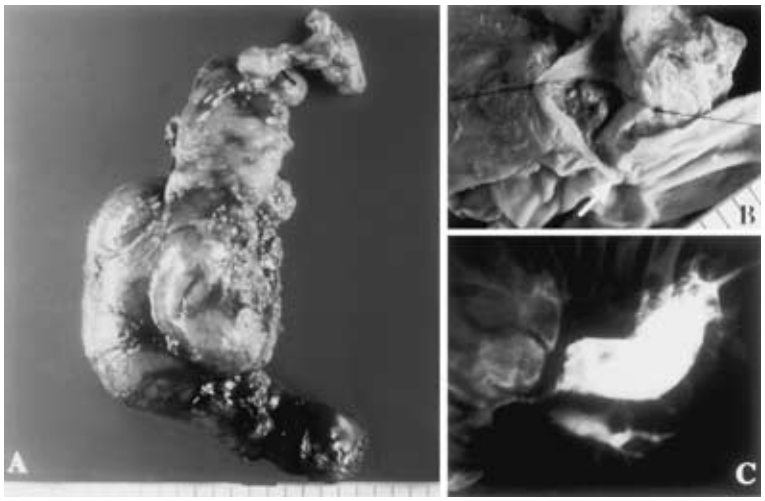

た．腫瘍マーカーの上昇を認めなかった(**Table 1**)．糖尿病性腎症による腎機能障害も高度なため，造影剤を使用する検査を控えることとした．

腹部単純 CT 検査：膵組織は，上腸間膜静脈の右縁にて終わっており膵体尾部を認めなかった（**Fig. 1**）．

内視鏡的逆行性膵管造影（ERP）検査：主膵管は短く，樹枝状に滑らかに終わっていた．背側膵管は造影されなかった．また，副乳頭を認めなかった(**Fig. 2**)．

経皮経肝胆道造影：総胆管下部に陰影欠損を認めた(**Fig. 3**)．

超音波内視鏡検査：同部位に 14mm 大のポリープ状の high echoic mass を認めた．膵浸潤を認めなかった（**Fig. 4**）．

また，経皮経肝胆道鏡下の生検にて Group V であった．以上より，膵体尾部欠損症に合併した下部胆管癌の診断にて手術を施行した．

手術所見：膵頭部は，上腸間膜静脈右縁にて終わっており，脾静脈は露出されていた(**Fig. 5**)．同時に行った術中超音波検査では，脾静脈の前面は，aechoic area であり膵組織を全く認めなかった（**Fig. 6**）．術式は幽門輪温存膵全摘術で，再建は今永法で行った．

摘出標本：下部胆管に乳頭状の腫瘍を認めた．なお，副乳頭を認めなかった（**Fig. 7A，B**）．

また，標本造影では主膵管は，術前の ERP と同様に，樹枝状に滑らかに終わる短小主膵管像であり，Santorini 管を認めなかった（**Fig. 7C**）．

病理組織学的所見：高分化型管状腺癌であり，脈管浸襲，神経周囲浸潤を認めなかった(**Fig. 8**)．病期は，fm，hinf0, ginf0, panc0, d0, pv0, a0, n(−)，stage I であった．

術後経過は良好であり，術後第 30 病日，糖尿病のコントロール（自己注射指導）目的に内分泌内科へ転科となった．

考　察

膵体尾部欠損症は，1911 年 Heiberg[1]により初めて報告され，本邦では 1934 年赤崎[2]が剖検例を報告したのが最初である．以来，本邦では現在までに 100 例あまりの報告をみるにすぎず比較的まれな疾患であるが，各種画像診断が発達した近年，本症の発見される機会は増加してきている[3)4)]．

膵臓は，その発生過程において，十二指腸の左右に位置した腹側および背側膵原基が互いに癒合して 1 個の臓器として形成される．その際，腹側膵原基は頭部および鈎部を，背側膵原基は頭部の上部およぶ体尾部を形成する．また，膵管は，腹側原基内の遠位部と背側原基の膵管が結合して主膵管を構成する．背側原基内の膵管が副膵管となる．

膵体尾部欠損症は，ウイルス感染[5]や遺伝的要因[6]な

どによる背側膵原基の先天的欠損によるものと考えられている．したがって副乳頭や副膵管は存在しない．しかし，膵体尾部欠損症と報告されているものの中には副膵管を有するものもあり，臨床的には，外科的手術や剖検所見で膵体尾部が存在しない症例を一括して，膵体尾部欠損症として取り扱っており，その概念や用語の使用には統一の見解が得られていないのが現状である．膵体尾部欠損症は，狭義に解釈すれば背側膵原基の欠如に基づくものであり，膵管造影などの検査にて副乳頭や副膵管を認めないもののみとすべきである[3]．副膵管を認める症例は，膵体尾部形成不全・膵体尾部脂肪置換・後天性の膵萎縮が考えられるが鑑別は困難であり確定診断には病理組織学的検索が必要である．膵体尾部脂肪置換などは後天的な変化であり膵体尾部欠損症と同一に取り扱うべきではないと考えられる．

また，本邦における消化器系の悪性腫瘍の合併例は，われわれが検索しえた範囲では自験例を含めて25例の報告がある[4)7)〜12)]．平均年齢：66.1歳，男女比は，12：13であった．膵頭部癌：7例，胆管癌：5例，乳頭部癌：4例，胆嚢癌，胆嚢管癌が各1例，胃癌：4例，肝癌：1例，膵内分泌腫瘍：2例であった．胆管癌を合併した膵体尾部欠損症の報告例5例を検討すると5例中3例には副膵管を認めていた．また，糖尿病の合併は60%であるが，副膵管の認められない狭義の膵体尾部欠損症と考えられる2例には糖尿病の合併を認めた．また，腫瘍の占居部位は全例とも下部胆管であり，膵体尾部欠損症との関連に興味が持たれた（**Table 2**）．

なお，本論文の要旨は第61回日本臨床外科学会総会（1999年11月，東京）にて発表した．

Fig. 8　Histopathological findings of the lower bile duct showed well differentiated tubular adenocarcinoma without invasion to pancreatic parenchyma. No lymph node metastasis was found. (H.E. ×100)

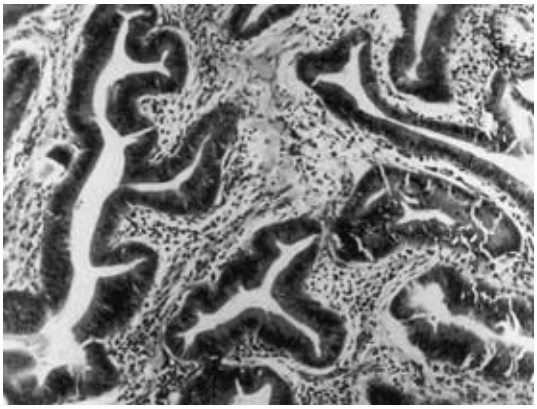

文　献

1) Heiberg KA：Ein Fall von Fehlender Cauda Pankreatis (bei einem Diabetiker). Zbl Path Anat **48**：676, 1911
2) 赤崎兼義：糖尿病性昏睡ニ倒レタル希有ナル膵臓発育不全ノ一剖検例．東京医学雑誌　**48**：1842—1851, 1934
3) 塚本純久：膵体尾部欠損症．肝胆膵　**38**：317—320, 1999
4) 西山正章，小柳修二郎，五十嵐久人ほか：胆道癌を合併した膵体尾部欠損症の1例．臨と研　**75**：1347—1350, 1998
5) Lumb G, Beautyman W：Hypoplasia of the exocrine tissue of the pancreas. J Pathol Bacterial **64**：679—686, 1952
6) Wilding R, Wolfgang JS, Emil CR et al：A genesis of the dorsal pancres in a woman with diabetes mellitus and both of her sons. Gastroenterology **104**：1182—1186, 1993

Table 2　Reported cases of agenesis of the body and tail of the pancreas with the bile duct cancer in Japan

Author(year)	Age/Sex	Symptoms	APD	DM	Location	Operation
1. Wakabayashi[8)](1989)	70/M	Jaundice	＋	−	Bi	PD
2. Shigehira[9)](1994)	62/F	Jaundice and back pain	＋	＋	Bi	PD
3. Nishiyama[4)](1998)	64/F	Abdominal discomfort	−	＋	Bi	none
4. Satoh[10)](1999)	75/F	Right upper abdominal tumor	＋	−	Bi	PPPD
5. Present Case	47/F	General fatigue	−	＋	Bi	PPTP

APD : Accessory pancreatic duct ; DM : Diabetes mellitus ; Bi : Lower bile duct ; PD : Pancreaticoduodenectomy ; PPPD : Pylorus-preserving pancreaticoduodenectomy ; PPTP : Pylorus-preserving total pancreatectomy

7）山本　誠, 藤田博明, 小竹　要ほか：胆管・膵管合流異常を伴った先天性胆道拡張症と膵体尾部欠損症に合併した胆嚢癌の1剖検例．日消病会誌 **78**：733―738, 1981
8）若林時夫, 森本日出雄, 鈴木邦彦ほか：胆道系悪性腫瘍を合併した膵体尾部低形成の2例．日消病会誌　**86**：2690, 1989
9）重平正文, 上野浩水晶, 長友英博ほか：糖尿病と下部胆管癌を合併した膵体尾部欠損症の1例．宮崎医師会誌　**19**：88―93, 1995
10）佐藤　篤, 石井　博, 星野光典ほか：膵体尾部欠損症に発生した下部胆管癌の1例．日臨外会誌 **60**：1431, 1999
11）深田代造, 田中千凱, 伊藤隆夫ほか：膵体尾部欠損症に合併した膵頭部癌の1例―膵全摘術をした症例について―．消外　**14**：771―776, 1991
12）高崎元宏, 田中優治, 上野邦夫ほか：原発性胆嚢管癌に膵体尾部欠損症が併存した1例．Gastroenterol Endosc **33**：585―593, 1991

A Case of Agenesis of the Pancreatic Body and Tail with the Lower Bile Duct Carcinoma

Naohito Kanazumi, Shin Takeda, Kouji Miyoshi, Tetsuya Kaneko and Akimasa Nakao
Department of Surgery II, Nagoya University School of Medicine

We report a very rare case of agenesis of the pancreatic body and tail with lower bile duct cancer. A 47-year-old woman followed up for diabetes mellitus was found to have liver function disorder in blood chemistry tests done due to general fatigue. Abdominal ultrasonography（US）showed a highly echoic 14 mm tumor in the lower bile duct. Endoscopic retrograde pancreatography（ERCP）showed a defect in the lower bile duct and a short main pancreatic duct in the pancreatic head, but the accessory pancreatic duct and minor papilla were absent. Plain computed tomography（CT）showed no tissue of the pancreatic body and tail. A biopsy specimen in percutaneous transhepatic cholangioscope showed adenocarcinoma, so we conducted pylorus-preserving total pancreatectomy based on a diagnosis of lower bile duct cancer with agenesis of the pancreatic body and tail. On laparotomy, the pancreatic body and tail could not be found, and the splenic vein was completely exposed. Histopathological findings showed well-differentiated tubular adenocarcinoma. Agenesis of the pancreatic body and tail is rare, especially in bile duct cancer, with our case being only the fifth reported in the Japanese literature.

Key words：agenesis of the pancreatic body and tail, bile duct cancer

〔Jpn J Gastroenterol Surg 35：645―649, 2002〕

Reprint requests：Naohito Kanazumi　Department of Surgery, Okazaki City Hospital
3-1 Goshoai, Koryuji-cho, Okazaki, 444-8553 JAPAN