日消外会誌　35（8）：1404～1407，2002年

症例報告

経皮経肝的胆嚢ドレナージ後に腹腔鏡下胆嚢摘出術を施行しえた気腫性胆嚢炎の１例

社会保険下関厚生病院外科
生田　義明　　杉原　重哲　　小林　広典
米満弘一郎　　金子　隆幸　　江上　哲弘

症例は71歳の男性で右季肋部痛を主訴に受診した．腹部US，CT検査にて胆嚢内にガス像を認め，肝内胆管にも一部ガス像を認めた．気腫性胆嚢炎と診断し，緊急的に経皮経肝的胆嚢ドレナージ（PTGBD）を施行した．胆汁の細菌培養にてグラム陽性嫌気性菌のEubacterium属が検出された．炎症所見が改善したPTGBD施行後22日目に腹腔鏡下胆嚢摘出術を施行した．術後経過は良好で術後10日目に軽快退院した．気腫性胆嚢炎はガス産生菌を起因菌として，画像診断上，胆嚢内に特徴的なガス像を示す比較的まれな疾患である．通常の胆嚢炎と比し急速に重篤化するとされており，早急に胆嚢摘出術を行うべきと考えられてきた．最近は全身状態が悪い症例に対しPTGBDで急性期をしのいだ後に，全身状態の改善を待ち，開腹胆摘術を施行したとの報告も多く，これからは本症例のように腹腔鏡下胆摘術の適応も増えてくるものと考えられた．

はじめに

急性気腫性胆嚢炎は，ガス産生菌を起因菌とし，画像診断にて胆嚢内に特徴的なガス像を示す比較的まれな疾患である．通常の胆嚢炎と比較し急速に重篤化するとされ，急速な外科的治療が必要とされているが，今回我々は経皮経肝的胆嚢ドレナージ（以下，PTGBDと略記）を施行した後に，腹腔鏡下胆嚢摘出術を施行し，良好な経過をたどった１例を経験したので，若干の文献的考察を加えて報告する．

症　例

患者：71歳，男性

主訴：上腹部痛

既往歴：5～6年前より高血圧内服加療中．

10年前より糖尿病を指摘されるも放置．

家族歴：特記すべきことなし．

現病歴：平成10年9月9日より上腹部痛が出現した．近医にて加療受けるも改善せず，9月10日当院消化器科を受診した．

入院時現症：身長154cm，体重57kg，体温37.9℃と発熱を認め，上腹部痛および圧痛を認めたが，腹膜刺激症状・筋性防御は認めなかった．また，眼瞼結膜に貧血・黄疸は認めなかった．

入院時検査所見：白血球11,700/mm^3，CRP 13.9g/dlと著明な炎症反応を認めた．肝機能検査はGOT 640 IU/l，GPT 319IU/l，T-Bil 5.76mg/dlと高値を示し，胆道系酵素も上昇を認めた．腫瘍マーカーはCEA 2.32 ng/ml，CA19-9 24.10U/mlと正常範囲内であった（**Table 1**）．

Table 1　Laboratory data on admission

WBC	11,700 /mm^3	Na	138 mEq/l
RBC	444 × 10^4 /mm^3	K	4.6 g/dl
Hb	14.5 g/dl	Cl	99 mEq/l
Ht	43.8 %	Ca	8.6 mg/dl
Plt	18.1 × 10^4 /mm^3		
		BUN	20.1 mg/dl
TP	6.7 g/dl	Cr	0.83 mg/dl
Alb	4.6 g/dl		
T-Bil	5.76 mg/dl	CRP	5.69 mg/dl
GOT	640 IU/l		
GPT	319 U/l	PT	12.4 seconds
LDH	444 IU/l	APTT	30.8 seconds
ALP	826 IU/l		
LAP	205 U/l	CEA	2.32 ng/ml
γGTP	888 IU/l	CA19-9	24.10 U/ml

＜2002年5月1日受理＞別刷請求先：生田　義明
〒860-0053　熊本市本荘1―1―1　熊本大学医学部第1外科

Fig. 1 Plain abdominal X-ray film showing the gases in the gallbladder.

Fig. 2 Ultrasound image of the gallbladder showing hyperechoic shadow.

Fig. 3 Abdominal CT scan film shows thickened wall of the gallbladder and air collection in the gallbladder.

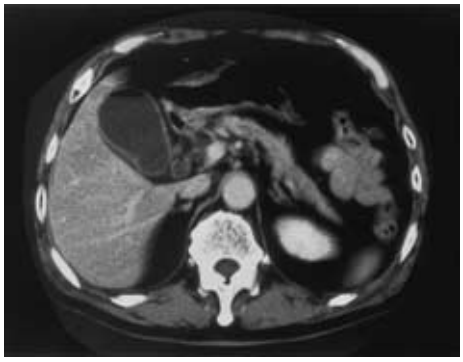

腹部単純X線検査：右上腹部にガス像を認め，胆嚢内ガス像と考えられた（**Fig. 1**）.

腹部超音波検査所見：胆嚢は腫大し，壁は3層構造を示していた．胆嚢内部にガス像と思われる点状の高エコー像を多数認めたが，胆石は不明であった．また，肝内にも肝内肝管の走行に一致して高エコー像を認め，pneumobiliaの合併が疑われた（**Fig. 2**）.

腹部CT所見：胆嚢は緊満腫大し壁肥厚を認め，内部にガス像と鏡面形成を認めた．肝内にも一部ガス像を認めた（**Fig. 3**）.

以上の所見より気腫性胆嚢炎と診断し，緊急的にPTGBDを施行した．PTGBDチューブから，膿血性の胆汁流出を認め，細菌培養にてグラム陽性嫌気性菌であるEubacterium属が検出された．PTGBDチューブよりの造影では胆嚢内部に微細な透亮像を多数認め，小結石の存在が疑われた．総胆管，肝内胆管に異常所見は認められなかった．

徐々に炎症徴候は改善してゆき，PTGBD施行後22日目に腹腔鏡下胆嚢摘出術を施行した．

手術所見：臍下に腹腔鏡を挿入し腹腔内を検索すると，胆嚢に大網が強固に癒着していたが，可及的に癒着を剥離できた．壁の著明な肥厚を認めたが，肉眼的胆嚢壁の壊死，穿孔は認められなかった．胆嚢管，胆嚢動脈をクリッピング後切離し，胆嚢を摘出した．

摘出標本：胆嚢底部は著明な肥厚を認めたが，胆嚢壁の壊死，穿孔は認められなかった．胆嚢内部には，微細な黒色石計8個を認めた（**Fig. 4**）.

病理学的所見：胆嚢壁は線維性に肥厚を認め，炎症性細胞の浸潤が見られたが，病理学的にも胆嚢壁の気腫性変化，壊死，穿孔は認められず，PTGBDが有効であったと考えられた（**Fig. 5**）.

術後経過：術後は特に問題なく経過し，術後10日目に退院した．

考　察

急性気腫性胆嚢炎は，ガス産生菌を起因菌とし，画

Fig. 4　Macroscopic finding of the resected specimen. Necrosis of the gallbladder wall is not recognized.

Fig. 5　Histological finding of the resected gallbladder wall. Vacuolar change is not recognized.

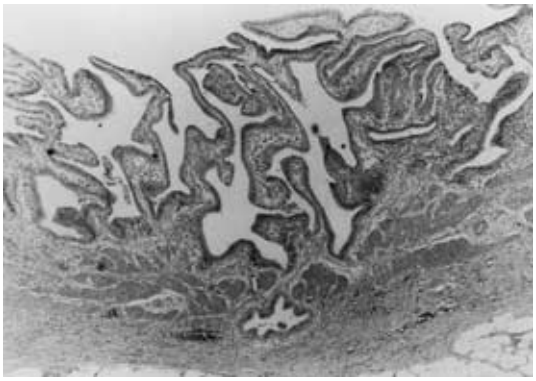

像診断にて胆嚢内腔，胆嚢壁内および胆嚢周囲組織内に特徴的なガス像を示す疾患である．本邦においては1958年高瀬ら[1]が初めて報告して以来，まれな疾患であったが，近年超音波検査，CT検査などの画像診断技術の進歩によってその報告例も増加傾向にある．本症は通常の急性胆嚢炎に比べ急速に重篤化するとされ，早急な画像診断が要求される．一般に腹部単純X線像が重要であるとされており，ガス産生の著明な例では胆嚢内，胆嚢壁内，胆嚢周囲のガス像が特徴的である[2]．Heifetzら[3]は腹部単純X線写真の所見により胆嚢内にのみガスが存在するものをStage1，胆嚢壁内にもガスを認めるものをStage2，胆嚢周囲にまでガスを認めるものをStage3と分類している．自験例はStage 1であった．また，超音波検査では，胆嚢腔は描出されず，胆嚢部位に一致して音響陰影を伴った幅広い高エコー像がみられる．極めて小量の空気も多重反射エコーとして描出可能であり，迅速，簡便かつリアルタイムに富む所見が確定診断のみならず病態診断には最も有効性があるといわれている[4]が，消化管のガスエコーとの鑑別が困難な症例も存在している[5]．腹部CT検査は消化管のガスの影響を受けないため，胆嚢内のガスや壁内のガスを明瞭に描出でき，非常に有用な診断法となっており，気腫性胆嚢炎を疑えば直ちにCTを施行するべきとの報告もある[4]．

Mayら[6]によれば，本症の発症年齢は50〜70歳代に好発し，男性に比較的多いとされ，通常の胆嚢炎と異なる傾向にある．さらに，通常の急性胆嚢炎と比較して，①無石胆嚢炎が多い，②胆嚢の壊死・穿孔をきたしやすい，③糖尿病の合併が多いなどの特徴を有する[7)8]．

胆汁の細菌培養検査では，Mentzerら[8]によれば87%（95/109）が陽性であった．本邦の報告では，69%（118/170）が陽性であり，起因菌はClostridium属が（35%）が最も多く，ついでKlebsiella属（16%），E. coli（13%）Bacteroides（5.7%）の順であった[9]．自験例ではPTGBDの際の胆汁培養で，Eubacterum属が検出され起因菌と考えられた．

治療であるが，本症は病理組織学的には急性壊死性胆嚢炎であり，重篤な経過をとる疾患であることから全身状態の許す限り早急に胆嚢摘出術を行うべきであると考えられてきた．しかしながら，最近ではpoor risk患者などに対して，術前にPTGBDを施行し，全身状態が改善した後に胆嚢摘出術を施行しえたとの報告がみられる[5)9)10)〜13]．高血圧，糖尿病などの合併症を有する高齢者では，緊急手術によって術後合併症の発生する危険性が高く，PTGBDを施行し炎症が消退した後に手術を行うべきと考えられる．自験例でもPTGBDにて炎症所見の改善を待って，腹腔鏡下にて胆嚢摘出術を施行できたが，腹腔鏡下に手術された例はいまだ少なく，本邦では5例が報告されているにすぎず[11)〜15]，自験例で6例目となる．今後，症例によっては自験例のように炎症消退に腹腔鏡下胆嚢摘出術の適応も増えてくるのではないかと推測される．

なお，本論文の要旨は第55回日本消化器外科学会総会（2000年7月宮崎）にて発表した．

文　献

1）高瀬潤一，山崎　昇：術前に診断し得た急性気腫性胆嚢炎の1例．医療　**12**：430—431, 1958
2）Rosoff L, Meyers H：Acute emphysematous cholecystitis. Am J Surg **111**：410—423, 1966

3) Heifetzs CJ, Wyloger FI : Effect of distension of gallbladdeer with air and its relationship to acute pneumocholecystitis. Ann Surg **142** : 283－288, 1955
4) 今井英夫, 堀口祐爾, 世古口凡ほか：急性胆嚢炎の治療―胆嚢炎病態診断と治療法の選択―．日腹部救急医会誌 **15** : 1003―1011, 1995
5) 鈴木洋介, 新村健司, 加藤量平：経皮経肝的胆嚢ドレナージが有用であった急性気腫性胆嚢炎の1例．胆と膵 **7** : 215―220, 1986
6) May RE, Strong R : Acute emphysematous cholecystitis. Br J Surg **139** : 453―458, 1971
7) 藤岡ひかる, 東　尚, 山本正幸ほか：気腫性胆嚢炎の1例．胆道 **5** : 98―105, 1991
8) Mentzer RM, Golden GI, Chandler JG et al : A comparative appraisal of emphysematous cholecystitis. Am J Surg **129** : 10―15, 1975
9) 曽我見順子，村尾佳則，中村達也ほか：PTGBDにて症状軽快後胆嚢摘出術を行った急性気腫性胆嚢炎の1例―170例の文献的考察を含めて―．外科治療 **81** : 641―648, 1999
10) 鎌田耕治, 綱本達也, 今村道雄ほか：気腫性胆嚢炎の1例．広島医 **50** : 558―561, 1997
11) 永田直幹, 柴田和徳, 日暮愛一郎ほか：経皮経肝的胆嚢ドレナージ後に腹腔鏡下胆嚢摘出術を施行し得た気腫性胆嚢炎の1例．日外科系連会誌 **25** : 101―105, 2000
12) 勝田美和子，恩田昌彦，田尻　孝ほか：PTGBD後に腹腔鏡下胆嚢摘出術を施行した気腫性胆嚢炎の1例．日消外会誌 **32** : 769, 1999
13) 佐藤行彦, 佐藤任宏, 佐藤裕美ほか：PTGBD後に腹腔鏡下胆嚢摘出術を施行し得た気腫性胆嚢炎の1例．埼玉医会誌 **29** : 942―945, 1995
14) 佐々木章公, 大野靖彦, 繁光　薫ほか：腹腔鏡下胆嚢摘出術を施行した気腫性胆嚢炎の1例．日臨外医会誌 **56** : 2681―2685, 1995
15) 中川国利, 鈴木幸正, 豊島　隆ほか：腹腔鏡下胆嚢摘出術を施行した気腫性胆嚢炎の1例．胆と膵 **21** : 511―514, 2000

A Case of Emphysematous Cholecystits Treated with Laparoscopic Cholecystectomy after Percutaneus Transhepatic Gallbladder Drainage

Yoshiaki Ikuta, Shigenori Sugihara, Hironori Kobayashi, Koichiro Yonemitsu,
Takayuki Kaneko and Tetsuhiro Egami
Department of Surgery, Shimonoseki Kousei Hospital

A 71-year-old man admitted for right hypochondriac pain. Abnormal gas in the gallbladder and intrahepatic bile duct was found in abdominal ultrasonography（us）and computed tomography（CT）. Under a diagnosis of emphysematous cholecystitis, we immediately conducted percutaneous transhepatic gallbladder drainage（PTGBD）. Cultured bile yielded positive Eubacterium species. Laparoscopic cholecystectomy was conducted on 22nd day after PTGBD. The patient recovered and was discharged on the postoperative day 10. Emphysematous cholecystitis is relatively rare, caused by gas-forming bacteria in the gallbladder. The first choice of treatment for emphysematous cholecystitis may be early surgery because the disease involve a risk of gangrene and perforation of the gallbladder wall. Recently, it has been increasingly reported that patients with poor risk undergo PTGBD, and were followed by cholecystectomy after recovery from the disease. We consider laparoscopic cholecystectomy after improvement of the general condition of the patient by PTGBD to be effective in treating emphysematous cholecystitis.

Key words : emphysematous cholecystitis, percutaneous transhepatic gallbladder drainage, laparoscopic cholecystectomy

〔Jpn J Gastroenterol Surg 35 : 1404―1407, 2002〕

Reprint requests : Yoshiaki Ikuta　First Department of Surgery, kumamoto University School of Medicine
1-1-1 Honjo, Kumamoto, 860-0053 JAPAN