日消外会誌　35（8）：1453～1456，2002年

臨床経験

広範切除・gluteal fold flap により肛門機能を温存しえた肛門周囲 Paget 病の１例

埼玉医科大学総合医療センター外科，同　形成外科*

猪熊　滋久　　石田　秀行　　橋本　大定　　高松　亜子*

広範に進展した肛門周囲 Paget 病に対し，広範切除と gluteal fold flap による再建を用い，良好な結果を得た１例を経験したので報告する．症例は 83 歳の女性．肛門周囲に 14cm×10cm 大の全周性の湿疹様変化を認め，当科受診．生検にて Paget 病の診断を得た．他臓器に悪性腫瘍の合併を認めず，局所切除を行った．肉眼的皮膚側境界面から 3cm 離れた部位と歯状線よりおのおの４点迅速組織診を行い，腫瘍組織のないことを確認し，皮下を含めた広範囲切除を行った．校門周囲の広範な欠損に対し gluteal fold flap を用いた全層有茎皮弁による再建を行い，S 状結腸に双孔式人工肛門を造設した．皮弁定着後人工肛門を閉鎖した．術後 26 か月経過した現在，健在で，肛門機能の低下も見られていない．今回の方法は，肛門および会陰周囲の植皮を必要とする手術の場合に多く用いられる中間層植皮に比べ，皮弁の拘縮や肛門狭窄などの発生もなく，有用な方法であると思われた．

はじめに

肛門周囲 Paget 病は，緩徐な表皮内進展を示す皮膚悪性腫瘍で，本来，病巣部を含めた広範皮膚切除が第１選択であり[1]，欧米では本疾患の 71.4% に広範切除が行われている[2]．一方，本邦では腹会陰式直腸切断術（以下，Miles 手術）が施行される頻度が非常に高いが[3]，直腸癌の合併が認められなければ，本来広範な局所切除により治癒が可能である[4]．病変が広範囲に及んでいる場合，局所切除後の再建には植皮が必要であるが，従来行われている分層植皮の場合，術後の肛門狭窄がほぼ必発であり，長期・頻回のブジーを必要とすることが多い[5]．このような合併症や手技的な問題から，直腸癌の合併のない症例でも Miles 手術が選択されることが多い[6]．今回われわれは，gluteal fold flap による全層有茎皮弁[7]を用いることにより，良好な結果を得た１例を経験したので報告する．

症　例

患者：83 歳，女性

主訴：肛門周囲痛

既往歴：30 歳頃に急性虫垂炎にて虫垂切除術，40 歳頃に胆石症にて胆のう摘出術．

家族歴：特記すべきことなし．

現病歴：平成 11 年３月頃より上記主訴が出現．肛門周囲のびらんの診断で自宅にて軟膏の塗布を行うも軽快せず，同年４月，当科紹介受診した．肛門周囲に湿疹様紅斑を認め，生検にて乳房外 Paget 病の診断を得たため，手術目的にて入院となる．

入院時現症：肛門周囲に 14cm×10cm 大の不整形の，一部びらんを伴う湿疹様紅斑を認めた（**Fig. 1**）．その他の身体所見に異常を認めなかった．

入院時検査所見：血液検査にて CEA が 10.2ng/ml（cut off 値 6.7ng/ml 以下）と，軽度上昇を認めたが，その他の値に異常を認めなかった．胸腹部 X 線写真，胸腹部 CT，US，注腸検査，上部消化管内視鏡検査に異常を認めなかった．

手術および経過：Jack knife 位にて手術を行った．皮膚側境界から 3cm 離れた部位（腟前庭部粘膜を含む）と，歯状線よりおのおの４点に対し，迅速組織診を行い，腫瘍組織のないことを確認した．この範囲で歯状線まで皮下組織を含め広範囲に病変を切除した（**Fig. 2**）．切除後，会陰動脈からの分枝を皮下茎とする 4cm×9cm 大，および 4cm×8cm 大の菱形の gluteal fold flap を作成し（**Fig. 3**），全層有茎皮弁による植皮を行った．歯状線と皮弁の縫合は 4-0 吸収糸による全層一層の結節縫合にて行った（**Fig. 4**）．この後，S 状結腸に双孔式人工肛門を造設した．術後経過は良好で，一

＜2002 年５月１日受理＞別刷請求先：猪熊　滋久
〒350-8550　川越市鴨田 1981　埼玉医科大学総合医療センター外科

Fig. 1　Photograph showing typical eczematous lesion around the anus, 14cm×10cm in size.

Fig. 2　Photograph showing the area of the wide local resection.

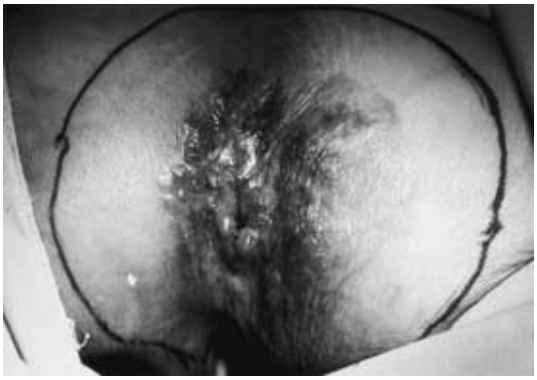

時退院した．皮弁の定着を確認した 3 か月後に人工肛門閉鎖術を施行した．

術後 2 年 3 か月経過した現在，再発および他臓器悪性腫瘍の発生を認めていない．排便は 1 日 1〜2 回で，soiling なども認めず，肛門機能は術前と変わりなく良好であり，肛門周囲皮膚の拘縮や肛門狭窄も認めていない（**Fig. 5**）．

病理組織学的所見：表皮内に大型円形の腫大した核と明るい胞体を持った Paget 細胞が，孤立散在性あるいは小胞巣状に浸潤する像を示した（**Fig. 6**）．PAS 染色陽性．免疫組織学的染色では CEA 弱陽性，S-100 蛋白と HMB-45 は陰性で，乳房外 Paget 病と診断した．切除断端はすべて陰性であった．

Fig. 3　Photograph showing the desigh of the gluteal fold flaps, after local resection of the lesion.
A : anus U : urethral meatus V : vagina X : gluteal fold fiap (left) Y : gluteal fold flap (right) G : gluteal fold

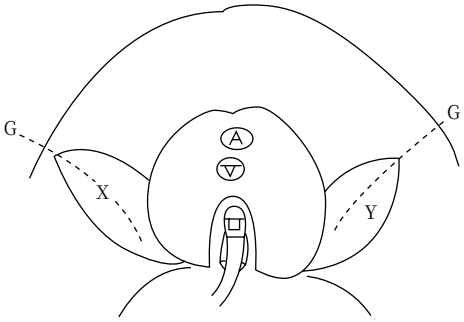

考　察

肛門周囲 Paget 病は，境界明瞭な紅斑性，びらん性局面を特徴とする，緩徐な発育を示す表皮内癌である．合併する悪性腫瘍のない場合，皮下組織までの局所切除にて治癒可能である[4]．しかし，本邦では Miles 手術が行われている頻度が非常に高く，高野ら[6]によると，直腸，肛門癌の合併例が全体の 14.6% であるのにも関わらず，手術が行われた 93.8% のうち 70.8% の症例で Miles 手術が行われていた．QOL や手術侵襲の面からも，局所切除を基本とする方が望ましいと考えられ，近年局所切除にて治癒が得られたとする報告が見られるようになってきている[5)8)9]．その際，肉眼的皮膚境界面から 3〜5cm 離した広範囲切除が必要とされている[1)〜3)5)〜9]．本症例のように肛門周囲に全周性の皮膚欠損が生じた場合には再建に植皮が必要となる．この際，一般的に中間層の植皮が行われることが多いが，直腸や腟粘膜との縫合部では拘縮の発生が避けられず，肛門狭窄に対し長期，頻回のブジーが必要となる[5]．橋本ら[7]は，会陰動脈からの分枝を皮下茎とする

Fig. 4 Photograph showing the state after reconstraction using gluteal fold flaps.
A : anus U : urethral meatus V : vagina X : gluteal fold fiap（left）Y : gluteal fold flap（right）

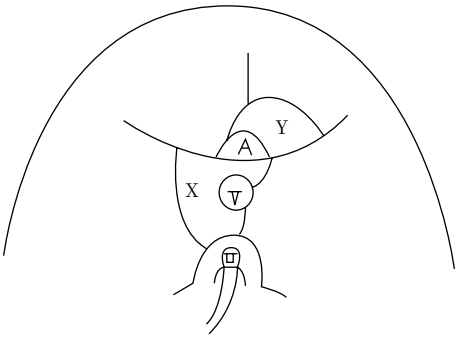

Fig. 5 Photogrraph showing the state of flaps, 5 months postoperatively.

gluteal fold flap による全層植皮を外陰 Paget 病に対し用い良好な結果を得，この皮弁の利点を 1）皮弁全周を切開しても血行が良好であり, 2）自由度の高い皮弁で dog-ear もできず, 3）皮弁採取部は臀溝に一致し目立たない, 4）皮弁遠位部では脂肪組織を切除することが可能で，外陰部皮膚や粘膜により適合させることが可能であった，と報告している．

Fig. 6 Paget's cells infiltrating in the epithelium.（H & E, ×50）

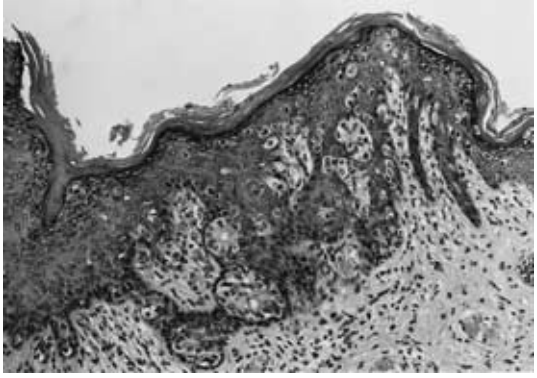

本法の最大の利点は皮膚欠損部に近接した部位から可動性の良好な有茎性の flap を採取し，移植できることである．したがって，肛門周囲 Paget 病に対する本法の適応は，約 3cm の肉眼的 free margin を保って病変部を切除しても gluteal fold flap が採取可能であること，換言すれば肉眼的進展が臀溝よりおおむね 3cm 以上離れている全周あるいは亜全周性病変ということになる．病変が片側性の場合で，一方の臀溝に浸潤が及んでいるような場合でも，対側の flap を利用することで本法の応用が可能であると思われるが，経験がなく，この点については今後の課題である．また，肛門側の浸潤が歯状線を越えているような場合には，肛門機能の温存が難しいことから本法の適応は困難であると思われる．

本法を施行する上での問題点として，多少の形成外科的手技の習熟が必要となることはいうまでもない．そのほかに，臀溝に瘢痕を形成することから，術後，坐位で疼痛や不快感を訴える可能性がある．この点について橋本ら[7]は，本法を施行した 4 例中 1 例で，術直後，坐位で不快感を訴える症例を認めたが，術後 3 カ月の経過で消失したと報告している．なお，本症例ではこのような症状は全経過を通じて認められなかった．

文　献

1）Tjandra JJ, Fazio VW : Perianal disease. Edited by Cohen Am, Winawer SJ. Cancer of the colon,

rectum and anus. McGraw-Hill, Inc, New York, 1995, p1007—1012
2) Marchesa P, Fazio VW, Oliart S et al : Long-term outcome of patients wiyh perianal Paget's disease. Ann Surg Oncol **4** : 475—480, 1997
3) 林原義明，池田重雄：乳房外 Paget 病と他臓器癌の合併（邦人及び欧米白人との比較を含めて）．癌と化療　**15** : 1569—1575, 1988
4) 中山　肇，更科広美：肛門腫瘍の病理．外科　**52** : 128—132, 1981
5) 田中正文，橋口陽二郎，山本哲久ほか：広範切除と植皮により治療した会陰部 Paget 病の 1 例．日臨外会誌　**61** : 1582—1585, 2000
6) 高野　晃，川野信子，望月康久ほか：肛門周囲 Paget 病の 1 例．皮の臨　**36** : 213—217, 1994
7) 橋本一郎，中西秀樹，瀬渡洋道ほか：Gluteal Fold Flap による女子外陰再建の経験．日形会誌　**19** : 92—98, 1999
8) Terashi H, Shibata O, Yamamoto A et al : V-Y advancement posterior thigh fasciocutaneous flaps for total anal canal and large perianal defects. Ann Plast Surg **37** : 340—341, 1996
9) Sasaki K, Nozaki M, Kikutchi Y et al : Reconstruction of perianal skin defect using a V-Y advancement of bilateral gluteus maximus musculocutaneous flaps : reconstruction considering anal cleft and anal function. Br J Plast Surg **52** : 471—475, 1999

A Case of Perianal Paget's Disease Successfully Treated with a Wide Excision and Gluteal Fold Flap Reconstruction

Shigehisa Inokuma, Hideyuki Ishida, Daijyo hashimoto and Ako Takamatsu*
Department of Surgery and Department of Plastic surgery*
Saitama Medical Center, Saitama Medical School

It is important to avoid contracture of the skin flaps and subsequent anal stricture when a wide local excision is conducted in patients with perianal Paget's disease. We report such a case treated with a wide excision followed by reconstruction using gluteal fold flaps for the perianal defect. An 83-year-old woman with perianal Paget's disease underwent resection of the 14cm×10cm affected skin lesion, keeping free margins at least 3 cm from the macroscopic border of the lesion. Gluteal fold flaps 4cm×9cm and 4cm×8cm based on perforators of the perineal artery were used to reconstruct the defect. Diverting colostomy concomitantly created was closed 3 months postoperatively. The patient is alive without recurrence or deteriorated anal function 26 months following after initial surgery. Our procedure is thus useful in patients with extensively spreading perianal Paget's disease.

Key words : perianal Paget's disease, gluteal fold flap, perianal reconstruction

〔Jpn J Gastroenterol Surg 35 : 1453—1456, 2002〕

Reprint requests : Shigehisa Inokuma　Department of Surgery, Saitama Medical Center, Saitama Medical School
1981 Kamoda, Kawagoe, 350-8550 JAPAN