日消外会誌　35（9）：1497～1501，2002年

症例報告

十二指腸濾胞リンパ腫の1切除例

岡山大学医学部付属病院第2外科
秋山　一郎　　平井　隆二　　村上　正和　　太田　徹哉
土井原博義　　安藤　陽夫　　清水　信義

症例は69歳の男性．主訴は血便．内視鏡検査にて十二指腸下行脚の全周性隆起性病変を認め，生検材料の免疫染色にてB細胞系悪性リンパ腫が疑われた．CT，ガリウムシンチグラムの所見では遠隔転移を認めず，根治手術が可能と考え全胃幽門輪温存膵頭十二指腸切除術を施行した．病変は易出血性で乳頭部から尾側へ長さ5.2cmの全周性．局所リンパ節転移（N1）および膵浸潤を認めMusshoff分類（改変）のStage IIEと診断した．組織学的には濾胞性リンパ腫Grade 1と診断した．補助治療は行わず経過観察中である．十二指腸悪性リンパ腫は極めてまれで治療法や予後についてはなお一定の見解が得られていない．今後，新WHO（World Health Organization）分類に沿った症例の蓄積とともに組織型別，stage別の治療法の予後の検討が必要と思われた．

はじめに

十二指腸悪性リンパ腫はまれな疾患のためこれまで治療法や予後についての十分な検討がなされていない．今回，我々は血便にて発見された十二指腸濾胞リンパ腫に対して全胃幽門輪温存膵頭十二指腸切除術を施行した症例を経験したので，文献的考察とともに報告する．

症　例

患者：69歳，男性

主訴：血便

既往歴：胆嚢炎（22歳），急性膵炎（36歳時に当院にて入院加療）

家族歴：特記事項無し．

現病歴：2000年12月27日，ビールを多飲した後，嘔吐および血便を認めたため前医へ入院．内視鏡下生検にて十二指腸悪性リンパ腫と診断された．入院中に二度の下血を生じ一時ショック状態となった．早期の手術目的に2001年1月16日当院紹介となった．

現症：身長167.5cm，体重68.9kg．転院前に濃厚赤血球を6単位輸血された後は全身倦怠感もなく落ち着いていた．絶飲食で高カロリー輸液および出血性十二指腸潰瘍に対する内科的治療を続けており栄養状態は良好であった．全身の表在リンパ節は触知しなかった．

血液生化学検査値：γ-GTP50 IU/*l*，ALP143 IU/L

＜2002年5月29日受理＞別刷請求先：秋山　一郎
〒700-8558　岡山市鹿田町2―5―1　岡山大学医学部第2外科

Fig. 1　Endoscopic examination revealed circumferential structure by a giant irregular elevated lesion in the 2nd portion of the duodenum.

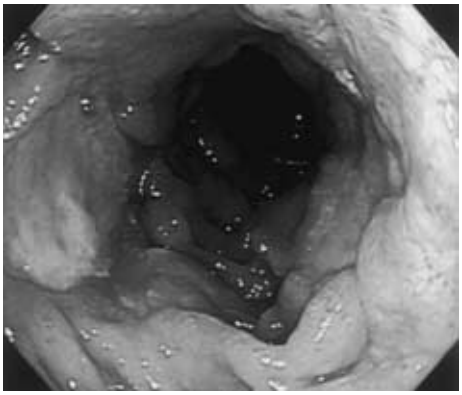

と軽度上昇を認めた他は異常を認めなかった．腫瘍マーカーはCEA，CA19-9とも基準値内であった．

上部消化管内視鏡検査：十二指腸下行脚に表面平滑で凸凹不整な全周性の隆起性病変を認めた．発赤を伴い易出血性であった（**Fig. 1**）．生検での免疫染色にてB細胞系悪性リンパ腫が疑われた．

十二指腸造影X線検査：十二指腸下行脚に長さ約4cmに及び壁硬化像を認めた（**Fig. 2**）．

腹部CT検査：十二指腸下行脚に全周性の壁肥厚を認めた．肝転移や転移を疑わせるリンパ節腫大は認めなかった（**Fig. 3**）．

Fig. 2　Duodenogram revealed an irregular wall of the 2nd portion.

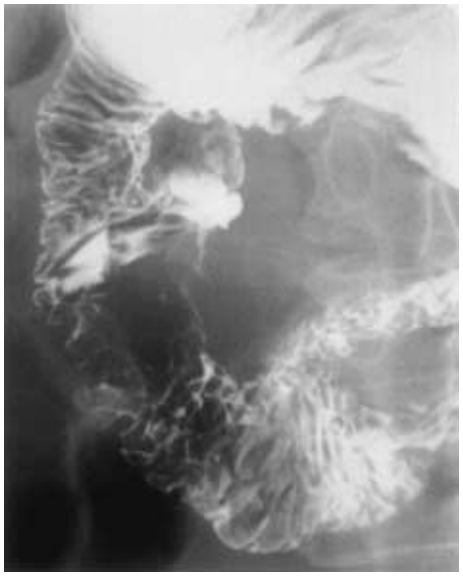

Fig. 3　Abdominal CT showed a thickened wall of the duodenum. There is no evidence of distant metastasis.

Ga シンチグラム：十二指腸に一致して高集積を認め他の部位には集積を認めなかった（**Fig. 4**）.

腹部血管造影検査：腫瘍濃染像や，血管圧排像などの異常所見は認めなかった.

以上より，十二指腸悪性リンパ腫と診断した．遠隔転移，周囲のリンパ節転移の所見も認めず，国際予後指数（International Prognostic Index：IPI）[1]スコアー1であったため全胃幽門輪温存膵頭十二指腸切除術にて根治手術可能と判断した．なお，病変部から再出血の可能性が高いと考え，早期に手術を行うために前医で施行された検査結果を極力参考にし，当院においては入院翌日に上部消化管内視鏡検査，翌々日に腹部血管造影検査を行い，入院3日目の1月19日，準緊急的に手術を行った.

Fig. 4　Gallium scintigram showed an accumulation of the duodenum.

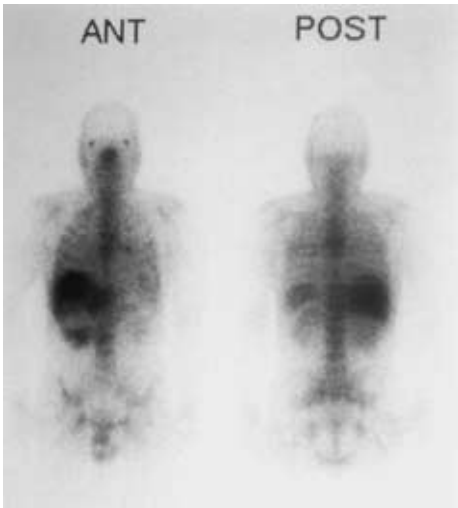

手術所見：肝に異常はなく腹水，腹膜播種を認めなかった．十二指腸下行脚に直径約5cmの弾性や軟な腫瘤を認め，全胃幽門輪温存膵頭十二指腸切除術，D2郭清（乳頭部癌に準ずる）を施行した.

摘出標本：Vater乳頭部より尾側に長さ5cmにわたって低い隆起を伴った全周性の腫瘍性病変があり，そのほぼ中央部後壁に3.0×2.3cm大の出血性潰瘍を伴っていた（**Fig. 5**）.

病理組織学的所見：腫瘍は膵頭部へ直接浸潤していた．膵頭前部リンパ節および膵頭後部リンパ節に1個ずつ転移を認めた．HE染色では十二指腸壁全層に濾胞構造を認め，腫瘍細胞は中型のsmall cleaved cellと大型のnon-cleaved cellが混在し中心芽細胞，核分裂像とも少数であった（**Fig. 6**）．免疫染色ではCD79-a，CD10，Bcl-2が陽性，CD3，CD5，cyclinD1陽性であった.

以上の所見より十二指腸原発濾胞リンパ腫，Grade 1と診断した[2].

また消化管原発悪性リンパ腫のステージ分類であるMusshoff分類（改変）[3]ではstage IIE，Naqvi[4]の分類

では stage III と診断した．

術後経過：術後2週目に前庭部に全周性の出血性胃潰瘍を生じたが保存的に軽快した．化学療法，放射線治療などの補助治療を行わず外来通院にて経過観察中である．術後6か月現在，再発の兆候を認めていない．

考　察

全悪性リンパ腫の約10%が消化管原発で，胃（60～80%），小腸(15～30%)，大腸と続く[5]．十二指腸悪性リンパ腫はまれで現在までの本邦報告例は100例に満たない．十二指腸悪性リンパ腫の本邦報告72例をまとめた菅原ら[6]によると主訴の約半数は腹痛で，50～60歳代の男性に多く，病変は球部から下行脚に認めるものが大半と報告している．一方，吉野ら[7]は消化管原発悪性リンパ腫222例を検討し，このうち十二指腸原発のものは13例(5.9%)で他の腸管と比べ濾胞リンパ腫の割合が高い（5例，38.5%）と報告している．

小腸悪性リンパ腫の形態は多彩で，種々の分類法が提唱されている．自験例は八尾ら[8]の肉眼分類による限局した隆起と潰瘍が混合する混合型に相当し，また飯田ら[9]のX線所見分類では狭窄型に相当する．

術前診断に置いて内視鏡下生検は大変有用であるが，免疫染色が用いられる以前は癌や肉腫などとの鑑別が困難で確診が得られることはまれであった[10]．

十二指腸悪性リンパ腫の治療法についてなお一定の見解が得られておらず現状では胃悪性リンパ腫や十二指腸乳頭部癌に準じて手術，化学療法，放射線治療が行われている[10)~12)]．自験例のように全胃幽門輪温存膵頭十二指腸切除術によって根治的な切除をした報告例はない．従来の文献では進行例が多く切除不能であったり，膵頭十二指腸切除術を施行しても予後不良

Fig. 5 A resected specimen, showing an ulcerative lesion with giant folds in the 2nd portion of the duodenum.



Fig. 6 Microscopic study showed follicular structure（a. HE×40）. The majority of lymphoma cells are small celaved cells（b. HE×400）.

a b

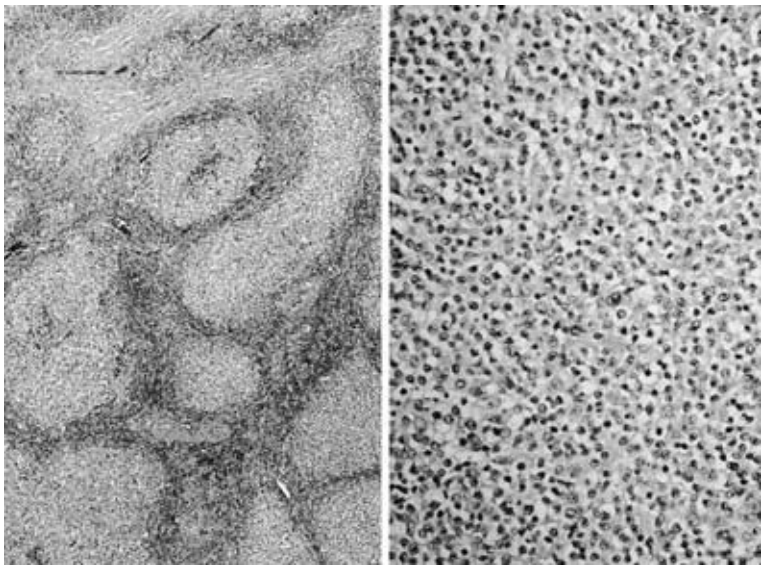

とする報告が多く見られる[13)14)]．中村ら[15)]は小腸悪性リンパ腫83例を検討し予後因子として治癒切除の有無，穿孔，病期，肉眼型，組織学的grade，B/T細胞免疫表現型，MALT由来，濾胞性ポリポーシスの有無を挙げている．しかし十二指腸症例は少なく我々の検討しえた限りでは，免疫染色を用いて十二指腸濾胞リンパ腫を診断し検討した報告は先に挙げた吉野ら[7)]によるものが唯一であった．それによると5例すべてが女性でVater乳頭部周囲に発生していた．切除された4例の深達度はいずれも粘膜下層まででこのうち2例にリンパ節転移を認めた．生検のみの1例を含めたこれら5例の平均追跡期間は27か月で全例生存している．

自験例は術前診断にて国際予後指数はスコアー1，Musshoff分類（改変）ではstage Iであったことより全胃幽門輪温存膵頭十二指腸切除術にて根治手術可能と判断した．術後の病理診断ではリンパ節転移や膵浸潤が明らかとなりstage IIEとなったが，免疫染色ではCD79-a，CD10，Bcl-2が陽性，CD3，CD5，cyclinD1陰性であったことより組織型は濾胞リンパ腫Grade1と診断した．濾胞リンパ腫はNCI（National Cancer Institute）分類[16)]およびWF（Working Formulation）[17)]にて低悪性度リンパ腫（indolent lymphoma）に分類されており，ILSG（国際NHL研究グループ）分類[18)]でも最も予後の良いgroup A（5生率が70%を越えるグループ）に位置づけられている．それによるとステージを問わない初発5年後の全生存率は72%，無病生存率は40%であり予後良好とされている[19)]．自験例では以上のことに加え手術は根治的であったと判断したことより，厳重な経過観察を条件に術後補助治療を行わなかった．

悪性リンパ腫の組織分類は1997年に新WHO（World Health Organization）分類[20)]が提唱されるまで様々な分類が用いられ混沌としていた[21)22)]．このため病理診断に免疫染色が用いられる以前の症例では病理医による診断の違いがあった可能性も考えられる[23)]．胃原発の悪性リンパ腫に関しては組織型別，stage別に手術以外の治療法の有用性が報告されている[5)]．しかし十二指腸原発の悪性リンパ腫については症例の蓄積が不十分で治療法や予後についての十分な検討がなされないまま各施設ごとに手術，化学療法，放射線治療などが選択されているのが現状である．今後，新WHO分類に沿った症例の蓄積とともに組織型別，stage別の治療法や予後の検討が必要と思われた．

稿を終えるにあたり本症例の病理組織学的検討についてご指導頂いた，岡山大学医学部病理の浜崎周次先生，吉野正先生に深謝致します．

この論文の要旨は第56回日本消化器外科学会総会（2001年7月秋田）にて発表した．

文　献

1）The international Non-Hodgkin's Lymphoma Prognostic Factors Project : A predictive model for aggressivenon-Hodgkin's lymphoma. N Engl J Med **329** : 987—994, 1993
2）吉野　正，赤木忠厚：B型細胞リンパ腫：低悪性度リンパ腫の鑑別．病理と臨　**17** : 571—575, 1999
3）Zucca E, Roggero E, Bertoni F et al : Primary extranodal non-Hodgkin's lymhomas. Part1 : Gastrointestinal, cutaneous and genitourinary lymphomas. Ann Oncol **8** : 727—737, 1997
4）Naqvi MS, Burrows L, Kark AE : Lymphoma of the gastrointestinal tract : prognostic guides based on 162 cases. Ann Surg **170** : 221—231, 1969
5）重岡　靖，伊藤国明，大津智子：悪性リンパ腫　診断と治療の進歩 III 治療の実際（標準療法）2. 胃リンパ節の治療方針．日内会誌　**90** : 1003—1009, 2001
6）菅原　元，藤岡　進，加藤健司ほか：閉塞性黄疸を認めた十二指腸悪性リンパ腫の1例．日消外会誌　**32** : 1022—1026, 1999
7）Yoshino T, Miyake K, Ichimura K et al : Increased incidence of follicular lymphoma in the duodenum. Am J Surg Pathol **24** : 688—693, 2000
8）八尾恒良，飯田三雄：消化器の診断．臨放線　**30** : 1277—1286, 1985
9）飯田三雄，末兼浩史，岩下明徳ほか：原発性小腸悪性リンパ腫のX線および内視鏡所見：切除標本病理所見との対比を中心に．胃と腸　**23** : 1331—1346, 1988
10）東野義信，広野禎介，石黒信彦ほか：十二指腸悪性リンパ腫の1治験例と本邦報告22例の臨床的検討．消外　**5** : 357—361, 1982
11）松橋延壽，永田高康，立花　進ほか：腹壁転移を契機に発見された十二指腸悪性リンパ腫の1例．日臨外会誌　**60** : 2667—2671, 1999
12）堀田知光：悪性リンパ腫　診断と治療の進歩 III 治療の実験（標準療法）1. 悪性リンパ腫（Hodgkin病と非Hodgkinリンパ腫）の標準治療．日内会誌　**90** : 997—1002, 2001
13）Najem A, Porcaro J, Rush B : Primary non-Hodgkin's lymphoma of the duodenum-case report and literature review. Cancer **54** : 895—898, 1984
14）Dragosics B, Bauer P, Radaszkiewicz T : Primary

gastrointestinal non-Hodgkin's lymphomas. A retrospective clinicopathologic study of 150 cases. Cancer **55** : 1060—1073, 1985
15) 中村昌太郎, 飯田三雄, 竹下盛重ほか：消化管悪性リンパ腫 1998 小腸悪性リンパ腫の臨床病理学的特徴. 胃と腸 **30** : 383—396, 1998
16) Hiddemann W, Longo DL, Coiffier B et al : Lymphoma classification — The gapbetween biology and clinical management is closing. Blood **88** : 4085—4089, 1996
17) The Non-Hodgkin's Lymphoma Pathologic Classification Project : National Cancer Institute sponsored study of classifications of non-Hodgkin's lymphomas : Summary and description of a working formulation for clinical usage. Cancer **49** : 2112—2135, 1982
18) The non-Hodgkin's lymphoma classification project : A clinical evaluation of the International Lymphoma Study Group Classification of non-Hodgkin's lymphomas. Blood **89** : 3909 — 3918, 1997
19) 木下朝博：悪性リンパ腫　診断と治療の進歩 II 診断の実際 2. 予後因子・予後予測モデル. 日内会誌 **90** : 988—991, 2001
20) Harris NL. Jaffe ES, Diebold J et al : The World Health Organization classification of hematological malignancies report of the clinical advisory committee meeting, Airlie House. Virginia, 1997. J Clin Oncol **17** : 3835—3849, 1999
21) 菊池昌弘, 大島孝一：悪性リンパ腫診断と治療の進歩 I. 診断のための基本的事項, 1. 新 WHO 分類. 日内会誌 **90** : 947—952, 2001
22) 森眞一郎, 福原資郎：悪性リンパ腫. 診断と治療の進歩 I. 診断のための基本的事項, 3. 臨床病理分類. 日内会誌 **90** : 992—996, 2001
23) 吉野　正, 赤木忠厚, 竹中克斗ほか：特集悪性リンパ腫. WHO 分類の問題点. 濾胞性リンパ腫. 内科 **86** : 449—452, 2000

A Resected Case of the Follicular Lymphoma of the Duodenum

Ichiro Akiyama, Ryuji Hirai, Masakazu Murakami, Tethuya Ohta,
Hiroyoshi Doihara, Akio Andou and Nobuyoshi Shimizu
Department of Surgery II, Okayama University School of Medicine

A 69-year-man admitted for bloody feces was found in endoscopy to have a giant irregular elevated lesion in the second portion of the duodenum. Histological study of a biopsy specimen showed B cell lymphoma. The patient underwent PpPD with no evidence of distant metastasis by computed tomograpy（CT）and gallium scintigraphy. The tumor in the resected specimen involved a length of the duodenum 5.2 cm from the anal side of the ampulla of Vater. There were 2 positive periduodenal nodes and direct invasion through the pancreas. Postoperative diagnosis was stage IIE, modified Musshoff classification. Histological findings of the tumor showed follicular lymphoma, Grade 1. We did not attempt adjuvant therapy. The optimum management of primary duodenal lymphomas is still controversial because this tumor is extremely rare. It is important to clarify therapeutic benefit and prognosis in sufficient numbers of patients based on the new World Health Organization classification.

Key words : malignant lymphoma of the duodenum, follicular lymphoma, pyrorus preserving pancreaticoduodenectomy

〔Jpn J Gastroenterol Surg 35 : 1497—1501, 2002〕

Reprint requests : Ichiro Akiyama　Department of Surgery II, Okayama University School of Medicine
2-5-1 Shikata-cho, Okayama, 700-8558 JAPAN