日消外会誌　35（9）：1526～1530，2002年

症例報告

腎細胞癌大腸転移の1切除例

荻窪病院外科，慶應義塾大学一般・消化器外科*
藤田　晃司　　村井　信二　　中村　明彦　　島津　元秀*

腎細胞癌に対して腎臓摘出術を施行した後，下行結腸転移をきたし切除可能であった症例を経験したので報告する．症例は59歳の男性．左腎細胞癌に対して腎摘術を施行し，術後の肺転移，膵内転移に対してインターフェロン療法を施行し，2か所の骨転移に対して切除術を施行した．腎摘後5年6か月に下血を認め入院となった．注腸造影X線検査にて下行結腸に1型の腫瘍を認め，大腸内視鏡検査で肛門縁より30cmに腫瘍を認めた．腹部CT検査では造影効果のある内腔に突出した腫瘍を認めた．手術所見は，下行結腸に可動性良好な腫瘍を認め，結腸部分切除を施行した．また，大網と小腸間膜にも多数結節形成を認め，切除した．病理組織学的検索では結腸の腫瘍は腎細胞癌の転移であり，また大網の結節も転移であった．患者は結腸切除後1年を経過したが現在生存中である．最近15年間における本邦での腎細胞癌結腸転移の切除報告例は7例であった．

はじめに

腎細胞癌は血流に富む腫瘍であり，肺，骨などに転移をきたすことが知られているが[1]，大腸転移の切除例は比較的まれである．今回，われわれは左腎細胞癌に対して腎臓摘出術を施行され，5年6か月後に大腸転移をきたし切除した症例を経験したので，若干の文献的考察を加えて報告する．

症　例

患者：59歳，男性

主訴：下血

家族歴：特になし．

既往歴：1995年5月30日左腎細胞癌で左腎摘出術を施行され，G1，pT1a，INF-βstage Iであった．術後1年間インターフェロン-α療法を施行されたが，2000年1月肺転移，膵内転移を認めたためインターフェロン-α療法を再開された．10月右大腿骨，脛骨転移に対して切除術施行された．2000年1月糖尿病で経口糖尿病薬を開始となった．

現病歴：2000年11月頃より排便時に下血を認めた．12月2日大量の下血にて当院に入院となった．

入院時現症：身長170cm，体重50kg，眼瞼結膜に軽度の貧血を認めるが，眼球結膜に黄疸はなかった．心肺に異常所見はなかった．腹部正中に手術痕を認めるが平坦・軟で腫瘤を触知しなかった．表在リンパ節を触知せず，肝脾腫も認めなかった．

Table 1　Laboratory findings on admission

WBC	6,910 /μl	T-cho	131 mg/dl
RBC	343×10⁴ /μl	T-Bil	0.21 mg/dl
HGB	10.4 g/dl	AL-P	181 IU/l
HCT	31.3 g/dl	γ-GTP	77 IU/l
PLT	25.3×10⁴ /μl	GOT	19 IU/l
BUN	23.7 mg/dl	GPT	21 IU/l
CRE	1.33 mg/dl	LDH	370 IU/l
Na	129 mEq/dl	AMY	63 IU/l
K	4.9 mEq/dl	Glu	184 mg/dl
Cl	93 mEq/dl	CEA	0.6 ng/dl
TP	7.8 g/dl	CA19−9	6.6 U/ml
ALB	4.2 g/dl		

入院時血液生化学検査所見：末梢血液検査ではHb 10.4g/dlと貧血を認め，生化学検査ではBUN 23.7mg/dl，クレアチニン1.33mg/dl軽度の腎機能低下を認めたが，Na，K，Clの電解質は正常範囲であった．空腹時血糖は184mg/dlと糖尿病による上昇を認めた．腫瘍マーカーのCEA，CA19-9はいずれも正常値であった（**Table 1**）．

胸部単純X線検査：両肺野に5mm大の結節陰影を多数認めた（**Fig. 1**）．

注腸造影X線検査所見：下行結腸に長径約5cmの立ち上がりが急峻で辺縁不整な隆起性病変を認め，1型の腫瘍と考えられた（**Fig. 2**）．

下部消化管内視鏡検査所見：肛門縁より35cmに立

＜2002年5月29日受理＞別刷請求先：藤田　晃司
〒167-0035　東京都杉並区今川3―1―24　荻窪病院外科

Fig. 1 Chest X-ray film showed multiple nodules in the bilateral lungs.(arrows)

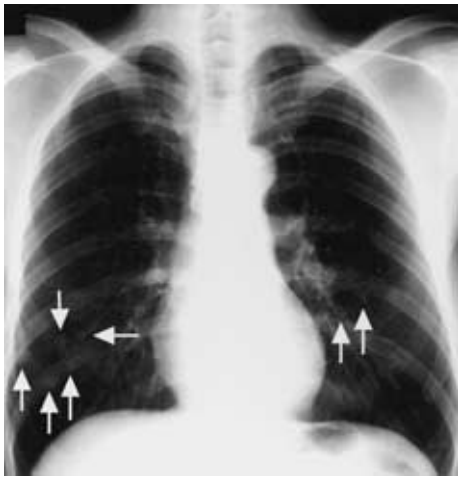

Fig. 2 Barium enema examination showed a type 1 tumor on the descending colon.(arrow)

ち上がりが急峻で，出血を伴う赤色の1型の腫瘍を認め，内腔を閉塞していた．腫瘍の基部は観察できなかった．また，ファイバーは通過しなかった．生検時の感触では腫瘤は柔らかかった（**Fig. 3**）．

腹部造影CT検査所見：膵頭部に腫瘍陰影を認め，膵内転移と考えられたが，この半年で腫瘍径の増大は認められなかった（**Fig. 4a**）．下行結腸に径約5×3cmの造影効果のある腫瘍を認め内腔を閉塞していた（**Fig. 4b**）．

大腸腫瘍からの生検材料の病理組織学的検索は壊死組織のみであり確定診断できなかったものの，既往歴と肉眼型から腎細胞癌の下行結腸転移と診断し，12月27日手術を施行した．

手術所見：前回の左腎摘術のための小腸と大網の癒着を軽度認めた．大網と小腸間膜には転移と思われる直径約1cm大の結節を多数認め，一部を切除した．下行結腸に約5cmの腫瘤を触知した．結腸部分切除術（D1）を施行し，自動縫合器でfunctional end-to-end anastomosisを行った．膵頭部腫瘍は外科的処置を施行しなかった．

切除標本所見：腫瘍は5.5×3.0×1.5cmの大きさで，表面は大小不同の顆粒状であり，黄白色で辺縁は明瞭であった（**Fig. 5a，b**）．

病理組織学的所見：明調な細胞質を持ち，核小体明瞭な比較的小型の核を持った異型上皮細胞が胞巣状，乳頭状に増殖しており，充実性発育を呈していた（**Fig. 6**）．5年半前の左腎細胞癌の組織所見renal cell carcinoma，alveolar type＞common type，clear cell subtypeと一致することから，腎細胞癌の大腸転移と診断した．同様に大網と腸間膜の結節も腎細胞癌の転移であったが，切除したリンパ節に転移は認めなかった．

Fig. 3 Colonoscopy showed a mass on the descending colon, which had a sharp margin without ulceration.

Fig. 4　(a)：Abdominal enhanced CT showed a metastatic tumor at the pancreas head.(arrow)(b)：Abdominal enhanced CT showed a hypervascular mass on the descending colon.(arrow)

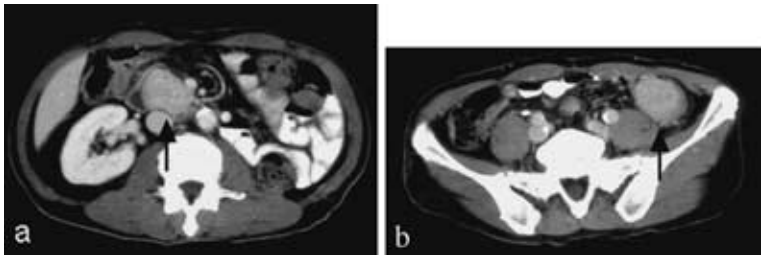

Fig. 5　(a)：The resected specimen showed a nodular solid mass.(b)：The tumor was measured 5.5×3.0×1.5cm with mostly intramural growth.

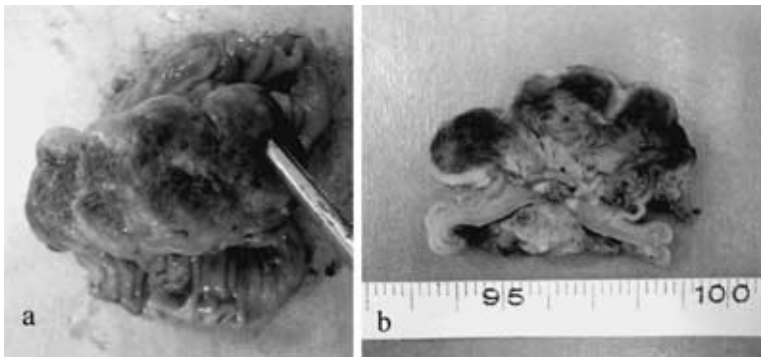

Fig. 6　Histologic examination showed proliferation of tumor cells with pale cytoplaasm in alveolar fashion suggesting metastasis from clear cell carcinoma of renal origin.(H.E. stain×400)

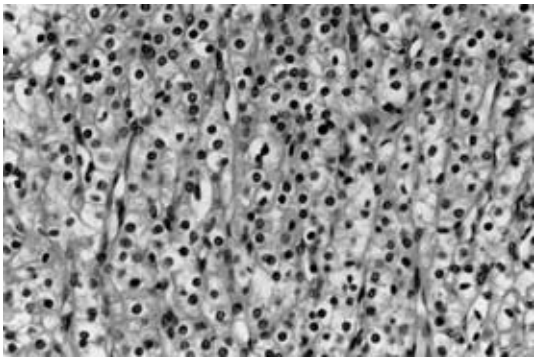

臨床経過：術後経過は良好で，インターフェロン-α療法を再開し，1月30日退院となった．現在術後1年を経過したが，生存中である．

考　察

腎細胞癌は初診時の際，約1/3の症例に遠隔転移が認められると言われている[2]．腎細胞癌の血尿,腹部腫瘤，および疼痛の古典的3主徴を示す症例はその50%以上に転移を有し,剖検時にはその90%に転移を有していると言われている[1]．腎細胞癌の転移経路は,血行性およびリンパ行性であり，転移巣としては肺転移が最も多く55%であり，ついでリンパ節24%，肝臓33%，骨32%となっていた[1]．腎細胞癌の剖検例で腸管転移をきたした症例は6%[3]，大腸転移の頻度は1.2%[4]とされ,Saitoh[5]は腎細胞癌1,451例の剖検において大腸を含めた腸管の孤立性転移症例はなく，複数臓器転移症例の9%に腸管転移を認めたと報告している．腎細胞癌は転移を有しても長期生存が可能であり，異

Table 2 Reported cases of resected colonic metastasis of renal cell carcinoma in Japan

No	Author (published year)	Age	Sex	Site	Histology	Term	Location	Operation	Other metastasis	Outcome
1	Wada[9](1990)	57	M	L	Unknown	9Y	D	It. hemicolectomy(D3)	—	unkinown
2	Kinowaki[10](1992)	71	M	R	CCC	1Y6M	T	rt. hemicolectomy(D3)	—	unknown
3	Watanabe[11](1995)	69	M	L	CCC	1Y	S	partial resection	lung	1Y6M alive
4	Tokonabe[12](1996)	83	M	R	CCC	7Y	T	partial resection	—	unknown
5	Hosoda[4](1997)	54	F	L	CCC	2Y9M	A	partial resection	liver, bone	unknown
6	Misu[13](1999)	67	M	R	CCC	3Y10M	S	sigmoidectomy(D3)	—	11M alive
7	Ohmura[14](2000)	82	F	R	CCC	13Y	A	rt. hemicolectomy(D3)	pancreas	unknown
8	Our case(2002)	59	M	L	CCC	5Y6M	D	partial resection	lung, pancreas, bone, peritoneum	1Y alive

Site : primary lesion of renal cell carcinoma. Term : term from nephrectomy for colonic metastasis. Location : location of colonic metastasis. M : male. F : female. L : left kidney. R : right kidney. CCC : clear cell carcinoma. Y : year. M : month. A : ascending colon. T : transverse colon. D : descending colon. S : sigmid colon.

時性に遠隔転移を来した場合を含めても stage I での5年生存率は90%以上と良好である[6]．また，単発の転移巣を認める症例は全体の1.6〜3.2%であるとされ，切除可能であれば転移巣の外科的切除が転帰の改善につながるとされている[7]．しかし，単発巣であっても腎細胞癌の生物学的な特性から多発転移になる症例も多く，この様な症例の見極めに術後転移巣の増悪のないことを確認する期間を6から12週間おき，外科的切除を推奨する報告もある[7]．下血や閉塞といった臨床症状を認める腎細胞癌大腸転移に対する治療法としては，全身状態が良好な場合は手術が第1選択となると考える．しかし，臨床症状を伴わない場合は全身性転移を持つ可能性があることも考慮し，小腸多発転移に対して部分切除とインターフェロン療法により完全寛解をえることのできた症例の報告[8]もあることから，インターフェロン療法を中心とした集学的治療が必要であると考える．

腎細胞癌の大腸転移の報告は少なく，また外科的切除を施行できた本邦での報告例は，われわれが検索しえた範囲では過去15年間で本報告例を含めて8例に過ぎない（**Table 2**）[4)9)〜14)]．年齢は54歳から83歳で，男性6例，女性2例と男性に多かった．内視鏡所見としては，一般的に消化管における転移性腫瘍の形態の一つとして，中心に比較的大きな陥凹を有する隆起性病変，いわゆる牛眼像（bull 's eye sign）と表現される粘膜下腫瘍様の像を呈することが多い[15]．形態学的には隆起性病変が多く，乳頭状の発育形式を示していた．画像診断上は血流が豊富で，血管造影検査が診断に特に有用であるという報告もある[16]．主訴は全例，下血または便潜血反応陽性であり，これも腫瘍自体が血流が豊富なためであると考えられた．主要な転移形式としては血行性転移と考えられ，本報告例も血行性大腸壁内転移と判断するが，症例7は腎摘後の同側後腹膜局所再発の大腸浸潤であるとの報告であった[14]．また，原発巣である腎細胞癌の組織型において，不明である1例を除いて全例が clear cell carcinoma であることは特徴であると考えられる．再発までの期間は，最短1年，最長では13年とばらつきを認めた．転移部位は上行結腸2例．横行結腸2例．下行結腸2例，S状結腸2例であった．手術としては，進行大腸癌に準じてリンパ節郭清を伴った結腸切除術を施行したものが4例，腫瘍の摘出術を主眼として結腸部分切除術を施行したものが4例であった．臨床的に腎細胞癌の転移と診断した場合，腎細胞癌の生物学的特性と他臓器に遠隔転移がある場合が多いことを考慮して，結腸部分切除術を施行することで十分であると考えられた．大腸転移例の予後に関しては，転帰の報告のある症例から検討すると本症例と同様に1年近くの生存が確認されていた．腎細胞癌術後大腸転移切除例の予後に関して海外では，腎摘後から再発までの期間が長く，孤立性の転移で切除可能な場合は，予後は良好なものになると報告されている[17]．本症例は大腸以外に肺，骨，膵臓，大網と全身転移を認めていたが，集学的治療により予後の改善が得られており，大腸転移に対しても切除により QOL の改善および生存期間の延長が期待された．

文　献

1）町田豊平：腎実質腫瘍. 吉田　修編. ベットサイド

泌尿器学　診断・治療編．南江堂，東京，1991, p 361—371
2）古武敏彦，木内利明：腎細胞癌の特性—最近のトピックスより—．癌と化療　**21**：5—11, 1994
3）鈴木正章，加藤弘之，千葉　諭ほか：腎癌の転移（特に骨転移）の分析．日消病会誌　**84**：276, 1995
4）細田千尋, 西松寛明, 上条利幸ほか：上行結腸に転移を認めた左腎細胞癌の一例．泌外　**10**：721, 1995
5）Saitoh H：Distant metastasis of renal adenocarcinoma. Cancer **48**：1487—1491, 1981
6）Belldegrum A, Dekernion JB：Renal tumors. Edited by patrick C, Walsh PC. Campbell 's Urology. W.B. Saunders Philadelphia. 1997, p2283—2326
7）Bagley DH：Renal parenchymal tumors. Edited by Moossa AR, Robson MC, Schimpfftephen SC. Comprehensive textbook of oncology. Williams & Wilkins, Baltimore, 1986, p889—900
8）Miyata M, Watanbe Y, Okamura K et al：a case of complete resolution of multiple metastases of advanced renal cell carcinoma following partial jejunuectomy for intestinal metastases and interferon therapy. Acta Urol Jpn **34**：1783—1788, 1988
9）和田　玄, 溝渕　昇, 片見厚夫ほか：腎細胞癌術後9年を経過して下行結腸に転移再発をきたした1例．日臨外医会誌　**51**：1097, 1990
10）木ノ脇堅, 生駒　茂, 田畑峰雄ほか：腎細胞癌にて右腎臓摘出術後約1年6カ月を経過して横行結腸に転移を来した1症例．日消病会誌　**89**：2534, 1992
11）渡辺健志, 井上明道, 丸山茂樹ほか：腎細胞癌の多臓器転移に対して手術的治療を施行した1例．鳥取医誌　**23**：148, 1995
12）Tokonabe S, Sugimoto M, Komine M et al：Solitary colonic metastasis of renal cell carcinoma seven years after nephrectomy：a case report. Int J Urol **3**：501—503, 1996
13）三栖賢次郎, 鈴木康弘, 近江　亮ほか：腎細胞癌結腸孤立性転移の1例．日臨外会誌　**60**：1874—1877, 1999
14）Ohmura Y, Ohata T, Doihara H et al：Local recurrence of renal cell carcinoma causing massive gastrointestinal bleeding：a report of two patients who underwent surgical resection. Jpn J Clin Oncol **30**：241—245, 2000
15）梅垣英次, 平田一郎, 江頭由太郎ほか：胃の転移性腫瘍．臨消内科　**12**：509—512, 1997
16）神武　裕, 竹下浩二, 古井　滋：消化管出血を主訴とした小腸動静脈奇形（AVM）を転移性大腸癌．臨消内科　**10**：177—181, 1995
17）Thomason PA, Peterson LS, Staniunas RJ. Solitary colonic metastasis from renal-cell carcinoma 17 years after nephrectomy. Dis Colon Rectum **34**：709—712, 1991

A Case of Resected Colonic Metastasis from Renal Cell Carcinoma

Koji Fujita, Shinji Murai, Akihiko Nakamura and Motohide Shimazu*
Department of Surgery, Ogikubo Hospital
*Department of Surgery, Keio University School of Medicine

A 59-year-old man undergoing left radical nephrectomy for renal cell carcinoma had systemic interferon-α therapy initiated for lung and pancreas metastasis, and resection for the 2 metastatic bone lesions. He experienced melena 5. 5 years after nephrectomy. Examination including barium enema and colonoscopy showed a tumor on the descending colon with a hypervascular feature through computed tomography（CT）scanning. Biopsy showed necrosis and granulation without malignant findings. We partially resected the colon and pericolonic lymphnodes. Small nodules were found at the omemtum and mesenterium of the small intestine, and some were resected. Postoperative histopathological findings showed that both tumor and nodules had metastasized from renal cell carcinoma. The patient remains alive one year after colonic resection. Metastatic tumors from renal cell carcinoma to the colon are rare, and only 7 cases have been reported in the Japanese literature over the last 15 years.

Key words：renal cell carcinoma, metastasis, colon

〔Jpn J Gastroenterol Surg 35：1526—1530, 2002〕

Reprint requests：Koji Fujita　Department of Surgery, Ogikubo Hospital
3-1-24 Imagawa, Suginami-ku, Tokyo, 167-0035 JAPAN