日消外会誌　35（10）：1634～1638，2002 年

症例報告

Press through package 包装薬剤誤飲により直腸穿孔をきたした直腸癌の１例

山形県立河北病院外科
神尾　幸則　　稲葉　行男　　渡部　修一　　小山　　基
大江　信哉　　林　　健一　　千葉　昌和

症例は 84 歳の女性．脳梗塞の既往があり，心房細動，うっ血性心不全で近医通院中．腹痛，嘔気が出現し，イレウスの診断で入院となった．大腸内視鏡検査でイレウスの原因が直腸 S 状部の 2 型腫瘍のためであると判明したため，経肛門的に腫瘍口側にイレウスチューブを留置した．肝機能異常のため手術を延期していたが，入院 20 日目，腹痛出現，翌日には腹膜刺激症状を認め，緊急手術を施行した．開腹すると膿性腹水が骨盤内を中心に貯留しており，腹膜炎の原因は腫瘍直上の口側腸管の穿孔と判明した．手術はハルトマン手術を施行した．標本を切開したところ，癌腫の口側腸管に線状潰瘍と PTP 包装薬剤を認めた．最近，PTP（press through package）誤飲による消化管損傷が増加しているが，大腸穿孔の例は本邦では 5 例と少なく，直腸穿孔は本症例が本邦初の報告である．

はじめに

Press through package（以下，PTP と略記）は薬剤を包装するために現在広く用いられているが，その普及に伴い，PTP 誤飲による消化管内異物症の報告も増加している．しかし，そのほとんどは食道異物症であり，下部消化管まで達することはまれである．

今回われわれは，PTP 包装薬剤誤飲により大腸穿孔をきたした直腸癌の 1 例を経験したので，文献的考察を加え報告する．

症　　例

患者：84 歳，女性

主訴：腹痛，嘔吐

家族歴：特記すべきことなし．

既往歴：多発性脳梗塞．心房細動，うっ血性心不全にて内服加療中．

現病歴：2000 年 9 月 25 日，腹痛，嘔気が出現し近医受診，イレウスの診断で当院内科紹介となった．翌日，大腸内視鏡検査で肛門縁から 18cm の部位に 2 型の全周性腫瘍（高分化腺癌）を認めた．大腸イレウスの状態であったため，経肛門的にイレウスチューブを留置してイレウス状態を解除．症状の改善を認めた後，10 月 3 日，手術目的に外科転科となった．

＜2002 年 6 月 25 日受理＞別刷請求先：神尾　幸則
〒999-3511　山形県西村山郡河北町谷地月山堂 111
山形県立河北病院外科

現症：身長 148.0cm，体重 30kg．経肛門的イレウスチューブによる減圧で腹部膨満はないが，下腹部を中心に圧痛を認めた．腰部脊柱管狭窄症のため，歩行は困難であった．

転科時検査成績：Hb 10.3g/dl と軽度の貧血を認めた．GOT 531IU/*l*，GPT 284IU/*l*，LDH 1,024IU/*l* と肝機能障害を認めた．CEA は 6.4ng/ml と上昇，CA19-9 は 8.4U/ml と正常範囲内であった．

腹部単純 X 線検査：内科受診時，大腸の著明な拡張を認めた（**Fig. 1A**）．経肛門的イレウスチューブ挿入後，多量の排ガス，排液があり症状は改善した（**Fig. 1B**）．

腹部 CT 検査：直腸壁の肥厚とその口側腸管の拡張を認めた（**Fig. 2**）．

経肛門的イレウスチューブ造影検査：直腸に約 5 cm にわたる狭窄像を認めた（**Fig. 3**）．

術前経過：外科転科時，肝機能異常を認めたため，手術を延期し，肝庇護剤を投与した．肝機能は徐々に改善傾向であったが，10 月 15 日，腹痛出現，翌 16 日には腹膜刺激症状を認めたため，直腸癌口側腸管の穿孔を疑い緊急手術となった．

手術所見：膿性腹水が骨盤内を中心に貯留し，癌腫は Rs に位置していた．消化管穿孔部は確認できなかったが，腫瘍直上の口側腸管の炎症性変化が著しいことより，同部位に穿孔が生じ，腹膜炎の原因となっ

Fig. 1　Radiography showed the marked dilatation of the colon（A）. After transanal insertion of ileus tube into the colon（B）.

A　　B

Fig. 2　Abdominal CT scan revealed the wall thickening of the rectum and the dilatated colon（A : axial, B : sagittal）

A

B

Fig. 3　Gastrographin™ enema showed a stenosis of the rectum.

たと考えられた．手術は D1 郭清を伴うハルトマン手術を施行した．腹腔内を洗浄後，ドレーンを右横隔膜下およびダグラス窩に留置した．

切除標本：癌腫は Rs に位置し，38×25mm，ほぼ全周性の 3 型の腫瘍であった．癌腫の口側腸管に PTP 包装薬剤（1.8×1.8cm）を認め，腸管粘膜面に線状潰瘍

があり(**Fig. 4**)，潰瘍底に穿孔を認めた．線状潰瘍は，癌腫より1cm口側にあり，長さが2cmでPTPの大きさとほぼ一致し， PTPによる線状潰瘍と考えられた．PTP包装薬剤は，近医にて処方された錠剤（ヒポセチン™)で，イレウス症状出現以前に誤飲したものであった．

病理組織所見：癌腫は高分化腺癌で，Rs，3型，circ，38×25mm，ss，P0，H0，M(－)，n(－)，病期分類は，stage IIであった．線状潰瘍は，潰瘍底に穿孔を認め，周囲には一部に肉芽の形成をみる慢性の変化があった．穿孔部は癌腫より1cm口側にあり，癌との連続性は認めなかった（**Fig. 5**）．

術後経過：創感染をきたしたが，経過は良好であった．12月4日，脊柱管狭窄症の治療のため当院整形外科に転科となった．直腸癌の再発は認めていなかったが，2002年1月7日，肺炎，うっ血性心不全にて死亡した．

Fig. 4　The tumor was ulcerated lesion and 38×25 mm in size. There was a linear ulcer and a mucosal defect caused by a PTP at oral side of the tumor.

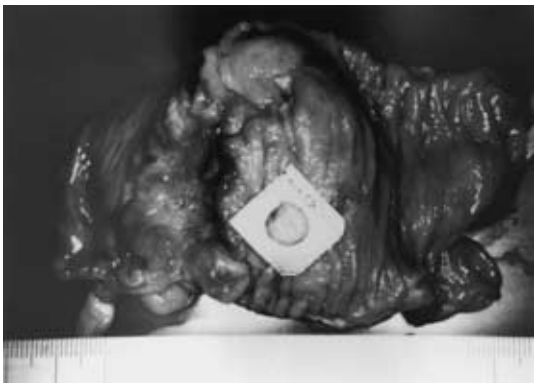

考　察

PTPは1963年頃より医薬品の包装に導入され，衛生面，耐久性，簡便性に優れていることから，現在では広く普及している．しかし，それに伴ってPTP誤飲

Fig. 5　Histologic findings showed a perforated linear ulcer at oral side of the tumor（A : HE×2, B : HE×10).

A

B

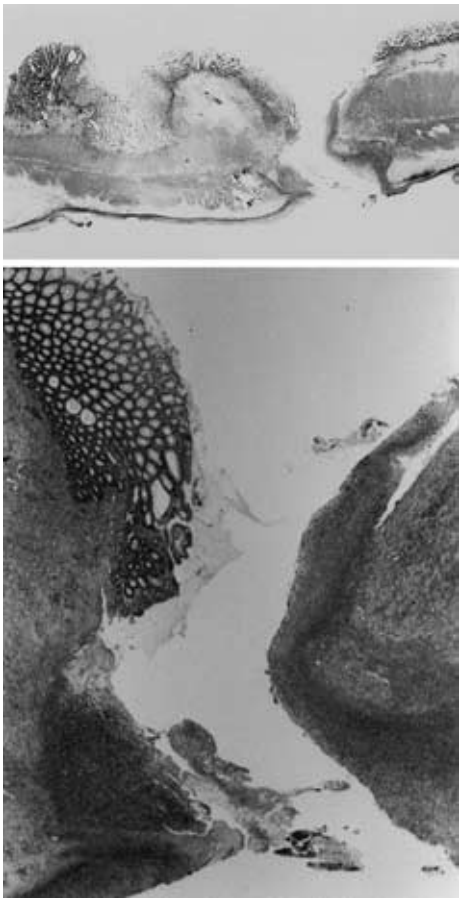

Table 1　Colonic perforation by a PTP reported in Japan

Auther	Year	Age	Location	coexisted disease	Preoperative Diagnosis
Makino	1991	79	Sigmoid colon	—	Perforation of the colon
Miyachi	1993	77	Sigmoid colon	—	Perforation of the sigmoid colon
Ikeda	1994	80	Sigmoid colon	—	Acute peritonitis
Egi	1998	78	Sigmoid colon	—	Perforation of the intestine
Asano	2002	81	Sigmoid colon	—	Perforation of the colon
Our case	2001	84	Rectum	Rectal cancer	Perforation of the colon

による消化管異物症の報告例も増加している．

PTPによる異物症の報告例のほとんどが植物異物症であるが，これは食道に生理的狭窄部が存在し，PTPがこの狭窄部位に留まりやすいためである．一般に，幽門を通過した異物は何ら症状を起こさずに肛門から排出されることが多く，穿孔，腹膜炎などの合併症を起こすのは1%以下と言われている[1)2)]．小腸では回腸，特に生理的狭窄部である回腸末端部での穿孔が多く，開腹歴のある患者では癒着した腸管の狭窄部位口側での穿孔が報告されている[3)~9)]．大腸での報告例は極めて少なく，本邦でわれわれが検索した限りでは本症例を含めて6例のみである（**Table 1**）[10)~14)]．本症例以外は穿孔部位はすべてS状結腸で，直腸穿孔としては本邦初の報告である．

異物が直腸まで到達した場合，異物は排便とともに排泄されることが多いが，本症例においては直腸癌がPTP通過の妨げとなり，PTPの硬く鋭利な辺縁により腸管を損傷し穿孔に至ったものと思われた．癌腫による狭窄部の口側にはPTPの形状に一致するように線状潰瘍があり，潰瘍底に穿孔を認めた．病理組織学検査において，穿孔部周囲には一部肉芽の形成をみる慢性の変化があり，直腸癌による狭窄部の口側にPTPが長時間停滞していたことが推測された．

PTPによる腸管穿孔例のほとんどが穿孔性腹膜炎の術前診断で手術されており，PTPの存在を術前に診断することは非常に困難である．これは，本邦報告例のほぼ全例が高齢者であり，PTP誤飲の認識がほとんどなく，またPTPがX線透過性であるためと考えられる．術前にPTPによる消化管穿孔と診断し得た報告は4例あるが，いずれも小腸穿孔例で，CT検査でPTPと思われる高吸収陰影を認めていた[5)8)9)15)]．結腸内部や周囲にガスがある場合ではCTでのPTPの描出は困難といわれ[9)]，本症例でも術前CT検査を施行しているが，PTPと思われる陰影は認めなかった．PTP誤飲の認識もなく，直腸癌による大腸イレウスが基礎にあることから，イレウスチューブの何らかのトラブルから減圧が不十分となり，口側腸管の穿孔をきたしたものと判断し緊急手術を行った．

高齢化が進むに従いPTPによる消化管異物症の増加が予想され，その対策が急務と思われる．PTPを実際に誤って口腔内に入れてしまった人は，薬を内服している患者の約1～5%位存在するといわれており[8)]，患者に対する誤飲予防の喚起や懇切な説明がその予防に重要となるが，自覚のないまま誤飲する高齢者に対する効果はあまり期待できない．したがって，PTP包装のまま患者に処方することを避け，服用単位調剤（UDD：unit dose dispensation）や1回量1袋包装（ODP：one dose package）として患者に提供するのが現時点での現実的な対応と思われる．一方，PTPを誤飲した場合，その存在診断が可能となるようなX線非透過性の素材の開発，材質の硬度や消化管の通過性を考慮した形状への改良が早急に望まれる．

文　献

1）Noh HM, Chew FS：Small-bowel perforation by a foreign body. Am J Roentg **171**：1002, 1998

2）Read TE, Jacono F：Colenteric fistula from chickenbone perforation of the sigmoid colon. Surgery **125**：354—356, 1999

3）山本誠己，和田信弘，半羽健二ほか：PTP（Press Through Pack）薬剤包装材料を誤嚥することによる回腸末端部穿孔の1例．外科　**42**：526—529, 1980

4）渡辺　滋，村木俊雄，森　俊三ほか：PTP包装誤嚥による回腸穿孔性腹膜炎の1例．臨成人病　**12**：1645—1648, 1982

5）小林　徹，安藤重満，榊原堅式ほか：Press Through Package誤嚥による消化管穿孔性腹膜炎の2例．トヨタ医報　**54**：61—67, 1995

6）門野　潤，浜田信男，石崎直樹ほか：PTP（press through package）による回腸穿孔の1例．日臨外会誌　**59**：2310—2313, 1998

7）桜井健一，秦　怜志，柴田昌彦ほか：PTP（press through package）包装誤飲により発生した小腸穿孔性腹膜炎の1例．日臨外会誌　**60**：817—821, 1999

8）吉田清哉，仲里雄一，守屋裕介ほか：Press through pack誤飲による回腸穿孔の1例．日臨外会誌　**61**：2076—2080, 2000

9）笹原孝太郎，加藤　博，塚田一博ほか：CT検査にて異物を確認できたPTP（Press Through Package）による回腸穿孔の1例．日臨外会誌　**59**：2826—2829, 1998

10）牧野哲也，林外史英，奥田　肇ほか：PTP（Press Through Pack）包装誤飲により発生したS状結腸穿孔の1例．臨外　**46**：1171—1173, 1991

11）宮地琢磨，芦野千尋，百々元亜昭ほか：誤飲したPTP（Press Through Package）包装によるS状結腸穿孔の1例．兵庫医師会医誌　**35**：169—171, 1993

12）池田英二，川上俊爾，小野監作ほか：PTP（Press Through Package）の包装誤飲によるS状結腸穿孔の1例．岡山赤十字病医誌　**5**：66—69, 1994

13）恵木浩之，田部康次，原　秀孝ほか：PTP誤嚥のため穿孔性腹膜炎をきたした1例．消外　**23**：

118—120, 2000
14) 浅野博明，大村泰之，松前　大ほか：PTP (press through package)によるS状結腸穿孔の1例．臨外　**57**：710—711, 2002
15) 亀井智貴，長谷川洋，野田徳子ほか：Press through pack (PTP)による消化管穿孔の2例．日腹部救急医会誌　**15**：547—550, 1995

A Case of Rectal Cancer with Rectal Perforation Caused by Press Through Package

Yukinori Kamio, Yukio Inaba, Shuichi Watabe, Motoi Koyama, Shinya Ohe,
Ken-ichi Hayashi and Masakazu Chiba
Department of Surgery, Yamagata Prefectural Kahoku Hospital

An 84-year-old woman visited with abdominal pain and vomiting was admitted with a diagnosis of ileus. Rectal cancer was found 18 cm from the anus by colonoscopy, so her colonic ileus was due to the tumor. An ileustube was inserted into the colon from the anus and drainage started. Surgery was postponed due to liver dysfunction, but emergency surgery was done due to susected diffuse peritonitis due to colonic perforation. Surgery showed the rectum had been perforated caused by a Press Through Package（PTP）at the oral side of cancer, necessitating Hartmann 's operation. Although 5 cases of colonic perforation have been reported in Japan, ours is the first of rectal perforation by PTP.

Key words：press through package, colonic perforation, perforative peritonitis

〔Jpn J Gastroenterol Surg 35：1634—1638, 2002〕

Reprint requests：Yukinori Kamio　Department of Surgery, Yamagata Prefectural Kahoku Hospital
111 Yachi Gassandou, Kahoku-cho, Nishimurayama-gun, Yamagata, 999-3511 JAPAN