日消外会誌　35（11）：1649～1653，2002 年

症例報告

腸回転異常症を伴った胃癌の１例

公立学校共済組合東海中央病院外科
堀場　隆雄　　山内　晶司　　佐藤　榮作
中塩　達明　　呉　　成浩

胃癌を合併した腸回転異常症の１例を経験した．症例は 73 歳の男性で，全身倦怠感を主訴に来院された．胃内視鏡検査，上部消化管造影，注腸検査，腹部 CT 検査により，腸回転異常症に伴った胃癌と術前診断した．開腹時，小腸は右腹部に，結腸は左腹部に偏在し，nonrotation type の腸回転異常症と診断された．胃癌に対し，D2 郭清を伴う幽門側胃切除術と Billroth I 法再建を行った．腸回転異常症に対して処置は加えなかった．本邦で 1993 年から 1999 年までに報告された学童期以降に腸回転異常症と診断された 72 症例を検討した．その結果，青少年期では 14 例中 13 例（93%）が腸回転異常症を含む奇形による腹部症状から発症し，腸回転異常症と診断されていた．中高年期では 36 例中 24 例（60%）が虫垂炎や腫瘍が契機となり診断されていた．また，胃切除術を行った腸回転異常症 8 例の検討では，2 例が術後腸軸捻転を来たしていた．

はじめに

腸回転異常症は新生児期に発見されることが多く，学童期以降の発症はまれである．今回われわれは無症状のまま経過し，胃癌発見を契機に診断された腸回転異常症の１例を経験したので若干の文献的考察を加えて報告する．

症　　例

患者：73 歳，男性

主訴：全身倦怠感

既往歴：特記事項なし．

現病歴：平成 11 年 6 月頃より労作時に息切れを認めた．次第に全身倦怠感が増強し，9 月 6 日近医受診し，貧血を指摘された．9 月 17 日当院を受診，同日精査加療目的に入院した．

入院時現症：発育障害は特になし．身長 155cm，体重 48kg．腹部は平坦軟．

入院時血液検査では RBC 228×10^4/mm^3，Hb 3.9g/dl，Hct 15.1% と著明な貧血を認めた．腫瘍マーカーは正常範囲であった．

入院後経過：胃内視鏡検査にて前庭部にはほぼ全周性の出血を伴う巨大な潰瘍性病変を認め，生検にて胃癌と診断された．上部消化管造影にて胃前庭部に潰瘍限局性病変を認めた．十二指腸水平部は消失し，十二指腸空腸は右上腹部を屈曲蛇行していた（**Fig. 1**）．注

Fig. 1　Upper gastrointestinal series shows the large defect of the antrum and the displacement of the duodenum and jejunum to the right.

＜2002 年 6 月 25 日受理＞別刷請求先：堀場　隆雄
〒504-8601　各務原市蘇原東島町 4―6―2　公立学校共済組合東海中央病院

Fig. 2　Barium enema shows the cecum (arrow) shifting to a lower medial position with some reflex of barium into ileum, and entire colon on the left of abdome.

腸検査では結腸は左腹部に偏在し，盲腸は下腹部正中に位置していた(**Fig. 2**). 腹部CT検査では上腸間膜静脈(superior mesenteric vein；以下，SMVと略記)が上腸間膜動脈(superior mesenteric artery；以下，SMAと略記)の左側に位置するSMV rotation sign[1]を認めた(**Fig. 3**).

以上の検査結果から，腸回転異常症を併存した胃癌と診断し，平成11年9月30日手術を施行した．術中所見は$T_2N_2H_0P_0M_0$ Stage IIIAであった．小腸は右腹腔に，結腸は左腹腔に偏在していた．回盲部は下腹部正中に位置していた(**Fig. 4**). Ladd靱帯は認められず，nonrotation typeの腸回転異常症であった．小腸および結腸は全体が軽度に癒着していた．手術は胃癌に対し幽門側胃切除術およびD2郭清を施行，Billroth I法にて再建した．腸回転異常症に対しては処置を加えなかった．胃癌の病理学的組織診断はtub2，int，ss，INFβ，ly_1，v_1，n_2(＋)，pm(－)，dm(－)，stage IIIa，CurBであった．術後経過は良好であり，術後43日目に軽快退院した．

Fig. 3　Abdominal enhanced CT shows SMV (arrowhead) rotation sign. The SMV lies to the left of SMA (arrow).

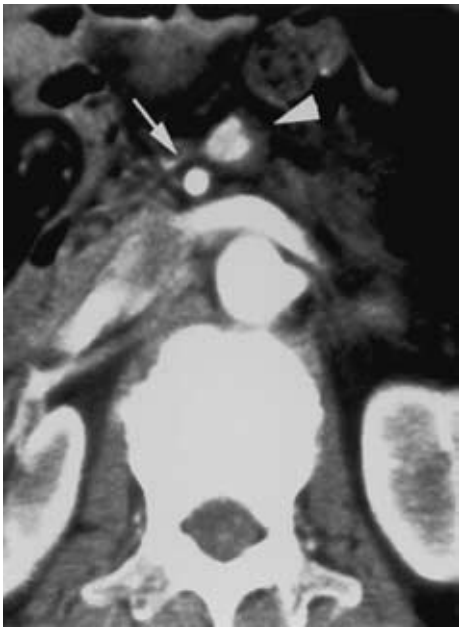

Fig. 4　Intraoperative finding shows the cecum (arrow) was located at the center of the lower abdomen with a straight terminal ileum.

Fig. 5

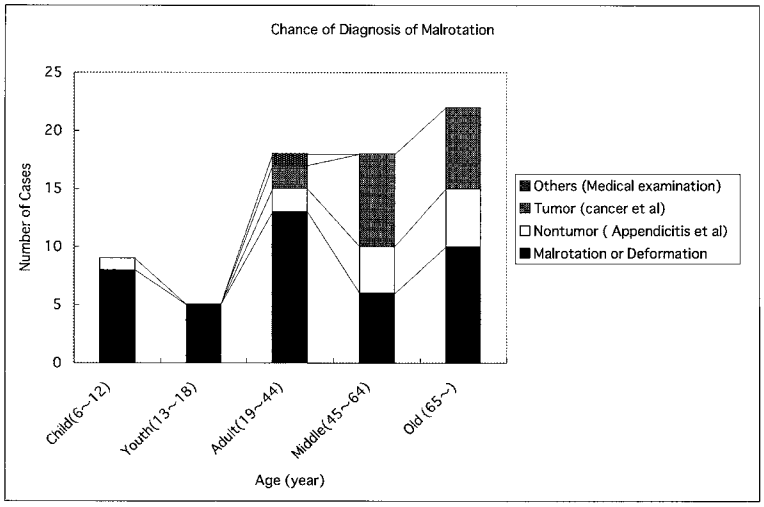

Table 1　Report cases of intestinal malrotation assosiated with gastrectomy, January 1980 ～ March 2000

No.	Author/year		Age /Sex	Reason of diagnosis of intestinal malrotation	Surgical procedure	Prognosis
1	Goshima[11]	1983	69F	Findings at operation	Total gastrectomy	
2	Furuta[12]	1984	26M	—	Distal gastrectomy＋B-II	2 years later, midgut volvulus
3	Yamada[13]	1988	49F	UGI	Distal gastrectomy＋B-I	
4	Yamada	1988	54M	Findings at operation	Distal gastrectomy＋B-I	
5	Adachi[14]	1993	59M	Findings at operation	Distal gastrectomy	midgut volvulus
6	Yamaguchi[15]	1998	58F	UGI	Distal gastrectomy	
7	Jatzko[16]	1998	73—	—	Distal gastrectomy＋Roux-Y	
8	Horiba	2002	73M	UGI	Distal gastrectomy＋B-I	

#1 B-I：Billroth-I, B-II：Billroth-II
#2 Disease of stomach；1, 3～8：gastric cancer, 2：gastric ulcer

現在，術後 32 か月を経過したが胃癌再発はなく，また腸回転異常症に起因した腸軸捻転などのイレウスの発症も認めていない．

考　察

腸回転異常症は新生児期に発見されることが多く，青年期以降に発見されることはまれである．腸回転異常症の発生頻度は約 1 万人に 1 人と言われている[2]．その発症は一般に新生児期が主であり，全症例の 57～81% を占めると報告されている[3)～5)]．学童期以降の発症は 6% にすぎないとの報告もありまれである[2)6)]．過去 8 年間の本邦における学童期以降の腸回転異常症診断報告例は自験例を含め 72 例（男 44 例，女 28 例）であった．その診断時の年齢と診断に至る契機を検討したところ（**Fig. 5**），6～18 歳の青少年期では，虫垂膿瘍から発見された 1 例を除きほぼ全例（93%）が腸回転異常症あるいは合併奇形が原因となり，腹痛や嘔吐で発症し診断されていた．加齢に伴い診断の契機は多様になり，45 歳以上の中年・老人期以降に診断された症例では，その半数以上（60%）が虫垂炎あるいは癌などを契機に偶発的に診断されていた．

腸回転異常症が契機になり診断された症例では，年齢層に関わらずおよその半数に腸軸捻転の合併を認め，突如発症することが多かった．偶発的に発見された症例では腸軸捻転の合併は少数であった．

過去 20 年間で我々が検索しえた，胃切除術を行った腸回転異常症の報告は国内外で自験例を含め 8 例で

あった(**Table 1**). 術前に腸回転異常症との関連が疑われるような腹部症状はいずれの症例も認めなかった. どの症例も胃病変に対する処置を行うも，腸回転異常症に対し Ladd 手術や腸管固定術などの処置を加えていなかった. しかし, 8 例中 2 例が術後に腸軸捻転を発症していた. 一方，先の 72 症例中，胃切除術を施行した症例を除く偶発的な腸回転異常症の診断例は 27 例認めたが，術後の腸軸捻転発症の報告はなかった.

腸回転異常症に腸軸捻転が発生しやすい原因は，症例の多くで十二指腸下部と回腸部あるいは上行結腸が接近し茎 pedicle を形成することであり，これまで茎を遊離する Ladd 手術[7]が行われてきた. しかしながら，偶発的に発見された腸回転異常症症例では，腸回転異常症に対して Ladd 手術や腸管固定術[8]は必要としないとする報告が多い[9)10)]. 自験例では十二指腸の拡張像や十二指腸血管の拡張像は特になく，小腸大腸全体が軽度に癒着固定していたため，今後も腸軸捻転発症の可能性はないものと考えた. しかし，多くの胃病変に対する手術では，十二指腸の授動や空腸挙上などの操作が加えられる. 十二指腸と右半結腸との位置関係に変化を来し，腸軸捻転をきたしやすくなる可能性がある. したがって胃病変に対する手術では Ladd 手術や腸管固定術も行うべきと考えられた.

文　献

1) Nichols DN, Li DK：Superior mesenteric vein rotation：A CT sign of midgut malrotation. AJR **141**：707—708, 1983
2) 大津一弘, 古田靖彦, 山岡裕明ほか：年長児における腸回転異常症の 1 例—当科における年長児症例の検討. 広島病医誌　**22**：89—96, 1990
3) Gross RE：Malrotation of the intestines and colon. Edited by Gross RE. The surgery of infacy and childhood. WB Saunders, Philadelphia, 1953, p 192—203
4) Snyder WH Jr, Chaffin L：Embryology and pathology of the intestinal tract. Presentation of 48 cases of malrotation. Ann Surg **140**：368—380, 1954
5) 中條俊夫：腸管回転異常. 小林　登, 多田啓也, 藪内百治ほか編. 新小児医学大系. 11A 小児消化器学 I. 中山書店，東京，1979, p314—327
6) 堀場隆雄, 山内晶司, 佐藤榮作ほか：青年期に診断された 2 か所の腸軸捻転を伴う腸回転異常症の 1 例. 日臨外会誌　**61**：3022—3025, 2000
7) Ladd WE：Surgical diseases of the alimentary tract in infants. N Eng J Med **215**：705—708, 1936
8) Bill AH Jr, Graumann D：Malrotation of the intestine. Edited by Ravitch MM, Welch KJ, Benson CD et al. Pediatric surgery. vol 3. Third edition. Year Book Medical Publishers, Chicago, 1979, p 912—923
9) 国枝克行, 河合雅彦, 佐藤　文ほか：直腸癌を合併した成人腸回転異常症の 2 例. 日消外会誌　**31**：1136—1140, 1998
10) 磯貝晶子, 長嶋　隆, 渡辺泰治：盲腸癌を伴った腸回転異常症の 1 例. 手術　**49**：1447—1450, 1995
11) 五嶋博道, 東口高志, 佐藤芳邦ほか：興味ある腸管回転異常症の 5 手術例. 三重医　**26**：632—636, 1983
12) 吉田吉行, 前田重明, 高橋　光ほか：成人における腸回転異常による捻転イレウスの 1 例. 外科　**46**：642—644, 1984
13) 山田哲司, 金平永二, 佐々木正寿ほか：成人腸管回転異常症の 3 治験例. 外科　**50**：212—215, 1988
14) 安達康雄, 上原景光, 村田隆二ほか：成人の腸回転異常症. 外科診療　**35**：117—120, 1993
15) 山口慎也, 伊藤重彦, 城　健二ほか：腸無回転異常症を伴う胃癌の 1 例. 長崎医会誌　**73**：101—104, 1998
16) Jatzko G, Schlapper D, Kerschbaumer K et al：Radikale D2, D3-Lymphadenektomie eines Magenkarzinomasbei Situs inversus totalis und Malrotation des Kolons. Zentralbl Chir **123**：847—849, 1998

A Case of Malrotation of the Intestinal Following Gastric Cancer

Takao Horiba, Masaji Yamauchi, Eisaku Sato, Tatsuaki Nakashio and shigehiro Kure
Department of Surgery, Tokai Central Hospital

We report a case of intestinal malrotation following gastric cancer. A 73-year-old man with general fitigue was found in gastroscopy, upper gastrointestinal series, barium enema examination, and abdominal computed tomography to have intestinal malrotation seen for gastric cancer. At laparotomy, the small intestine was located on the right and the large intestine on the left, yielding a diagnosis of nonrotation. Distal gastrectomy with D2 dissection and Billroth I reconstruction were conducted without intestinal fixation for intestinal malrotation. Intestinal malrotation has been diagnosed in 72 children and adults in Japan between 1993 and 1999. In children, 13 of 14 cases（93%）, were observed with abdominal symptoms due to embryonal anomalies including malrotation. In middle and old age, 24 of 40 cases（60%）were detected during investigation for intestinal tumors, appendicitis, and etc. Among 8 cases of intestinal malrotation with gastrectomy reported from 1983 to 2000, 2 cases of intestinal malrotation induced midgut volvulus postoperatively.

Key words：intestinal malrotation, gastric cancer, SMV rotation sign

〔Jpn J Gastroenterol Surg 35：1649—1653, 2002〕

Reprint requests：Takao Horiba　Department of Surgery. Tokai Central Hospital
4-6-2 Soharahigashishima-cho, Kakamigahara, 504-8601 JAPAN