日消外会誌　35（11）：1654～1658，2002 年

症例報告

肝切除後急速に腹膜播種をきたした肉腫様変化を示す混合型肝癌の１例

岡山大学大学院医歯学総合研究科腫瘍・胸部外科
松岡　欣也　　平井　隆二　　太田　徹哉
村上　正和　　土井原博義　　清水　信義

症例は 58 歳の男性．B 型肝炎の経過観察中に肝腫瘤を指摘され精査加療目的に紹介となった．肝 S_6 に径 3cm 大の腫瘤が認められ画像診断では肝細胞癌が疑われたが典型例ではなく超音波ガイド下針生検を施行した．診断は中分化型肝細胞癌であったため肝右葉切除術を施行した．切除標本は 4.0×3.3×3.2cm で比較的硬く周囲肝組織とは境界明瞭で被膜形成はなかった．病理検査で中～低分化肝細胞癌と低分化胆管細胞癌の混在する混合型肝癌と診断された．術後 38 日目に退院したが術後 50 日目頃から腹水が貯留し術後 60 日目に再入院となった．腹部 CT 検査では多量の腹水と腹膜，腸間膜に無数の播種結節を認め，腹水細胞診では Class V であった．入院後，急速に進行し術後 77 日目に癌性腹膜炎のため死亡した．剖検にて腹膜播種は肉腫様細胞で占められており，これらの細胞が術後，急速に monoclonal に増殖したため急速な転帰をとったと考えられた．

はじめに

肉腫様変化を伴う肝癌は肝癌の約 4～13% を占め肝癌に比べ高度にリンパ節転移や全身転移，播種性転移をきたしやすいとされている[1)～4)]．今回，我々は混合型肝癌（肝細胞癌・胆管細胞癌混合型）の肝切除後早期に肉腫様細胞の腹膜播種をきたし死亡した１例を経験したので若干の文献的考察を加え報告する．

症　例

患者：58 歳，男性

主訴：肝腫瘤の精査加療

既往歴：虫垂炎（17 歳），緑内障（23 歳～）

家族歴：父；肝癌，兄；胆管癌

現病歴：7～8 年前から B 型肝炎にて近医で定期的に検査を受けていた．2000 年 4 月定期検査時の上腹部超音波検査，腹部 CT 検査にて肝後下区域 S_6 に径約 3 cm の孤立性腫瘤を指摘され同年 5 月 15 日，当科に紹介入院となった．

入院時現症：身長 172.5cm，体重 66.9k

術前検査値：軽度の肝機能障害を認め，HBs 抗原が陽性であった．腫瘍マーカーは AFP が 2.4ng/ml と正常範囲，CA19-9 が 52.0IU/ml と軽度上昇していた（**Table 1**）．

Table 1　Laboratory data on admission（00. 5. 15）

WBC	5,300 / μl	T-Bil	1.16 mg/dl
RBC	4.48×10⁶ / μl	AST	32 IU/l
Hgb	14.3 g/dl	ALT	37 IU/l
Hct	42.2 %	LDH	318 IU/l
Plt	23×10⁴ / μl	ALP	125 IU/l
TP	6.17 g/dl	LAP	56 IU/l
Alb	3.79 g/dl	γ-GTP	26 IU/l
BUN	14.1 mg/dl	CHE	138 IU/l
CRE	0.65 mg/dl	ICG15	11.4 % ↑
CRP	0.2 mg/dl	KICG	0.169 ↑
HBs-Ag	(＋)	CEA	1.83 ng/ml
HCV-Ab	(－)	CA19-9	52.0 IU/ml ↑
		AFP	2.4 IU/ml
		PIVKA Ⅱ	18 mAU/ml

腹部超音波検査：S6 に 2.9×2.5cm 大で辺縁は比較的整，内部エコーは不均一．肝下面で表面にやや突出する孤立性腫瘤を認めた．

腹部 CT 検査：造影 CT 検査で S_6 に動脈相，門脈相ともに辺縁が淡く造影され，中心部はほとんど造影されない径約 3cm の腫瘤を認めた（**Fig. 1**）．

腹部 MRI 検査：腫瘤は T1 強調でほぼ均一な低信号，T2 強調では周辺部が高信号，中心部がやや低信号

＜2002 年 7 月 24 日受理＞別刷請求先：松岡　欣也
〒700-8558　岡山市鹿田町 2―5―1　岡山大学大学院医歯学総合研究科腫瘍・胸部外科

Fig. 1 Dynamic CT showed the mass of the liver in the S_6 demonstrated a ringed enhancement (3 cm in diameter) in the arterial phase.

Fig. 2 Hepatic angiography showed the hyper vascular tumor fed by A_6 and tumor stain in the arterial phase

の境界明瞭な腫瘤として描出された.

腹部血管造影検査：腫瘍は A_6 から栄養された富血管性，動脈相から門脈相にかけてまだら状に淡く造影された（**Fig. 2**）.

以上より，肝細胞癌または，胆管細胞癌を疑った双方に典型的ではなく確定診断のため2000年5月18日，超音波ガイド下経皮針生検を施行した．病理診断は中分化型肝細胞癌であった．術前診断はT2N0M0, Stage II．5月26日手術を施行した.

Fig. 3 Macroscopic view of the resected specimen showed a yellow and elastic hard tumor(4.0×3.3 cm in diameter) with clearly border.

手術所見：肝表面は平滑で,肝硬変を認めなかった．腫瘍は S_6 臓側面で一部漿膜浸潤を疑わせるように横行結腸間膜との癒着を認めた．結腸間膜前葉の一部を合併切除し肝右葉切除を施行した.

摘出標本所見：切除肝重量は895g. 腫瘍は最大割面で4.0×3.3cm，腫瘍と周囲肝組織との境界は明瞭で腫瘍内部は黄色で比較的硬（**Fig. 3**）．原発性肝癌取扱い規約[5]によるとFc(−)，Sf(−)，S1，N0，Vp0，Vv0，B0，IM0，P0，SM（−），Stage IIであった.

病理組織所見：腫瘍細胞が索状，充実性のパターンをとりつつ，被膜を作らずに浸潤性に増生し，その成分は中〜低分化肝細胞癌と，細索状に増生するCK19免疫染色陽性の低分化な胆管細胞癌が混在していた（**Fig. 4**）．免疫染色の結果は，CK7(+)，CK19(+)，EMA(+)，AFP(focal+)，CA19-9(focal+)．原発性肝癌取扱い規約[5]によると肝細胞癌・胆管細胞癌混合型，fc（−），s0，vp1，vv0，b0，z1と診断した.

術後経過：術後2週間目に発熱を生じ，右胸水貯留を認めたため2度にわたり，排液・ドレナージを施行した．排液は漿液性でやや黄色，透明であった．平成12年7月3日(術後38日目)に退院となった．退院後，約2週間目頃に胃腹水貯留を認め，食欲低下，全身倦怠感のため7月25日（術後60日目）に再入院となった．体重63.5kg．貧血，黄疸を認めず，表在リンパ節

Fig. 4　Microscopic findings showed a poor～moderately differentiated hepatocellular carcinoma in the upper area in the picture and showed a poorly differentiated cholangiocellular carcinoma in the lower area. (H.E. ×100).

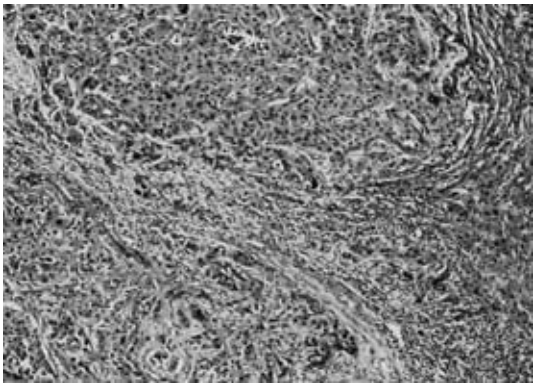

Table 2　Laboratory data on the 2nd admission (00. 7. 25)

WBC	78,300 /μl↑	T-Bil	1.18 mg/dl
RBC	4.7×10⁴ /μl	AST	67 IU/l ↑
Hgb	15.4 g/dl	ALT	39 IU/l
Hct	43.8 %	LDH	506 IU/l
Plt	14.2×10⁴ /μl	ALP	266 IU/l
TP	6.71 g/dl	LAP	82 IU/l
Alb	3.43 g/dl	γ-GTP	75 IU/l
BUN	22.9 mg/dl	CHE	71 IU/l
CRT	0.76 mg/dl	CEA	2.07 ng/ml
CRP	1.7 mg/dl↑	CA19-9	163.4 IU/ml ↑
		CA125	310.9 IU/ml ↑
		AFP	9.7 IU/ml ↑
		PIVKA Ⅱ	18 mAU/ml

を触知せず，腹部は腹水貯留のため膨満し，腹囲87 cm，手術時のドレーン創に一致して径約1cmの硬い腫瘤を皮下に触知した．白血球数が78,300/μl，血清カルシウム値が14.3mmol/*l* と高値を示した．肝機能は初回入院時と同様であった．腫瘍マーカーはCEA，PIVKAIIが正常範囲，　AFPは9.7IU/mlと軽度上昇，CA19-9，CA125が163.4IU/ml，310.9IU/mlと高値を示した(**Table 2**)．腹部CT検査では腹部全体に多量の腹水を認め，腹膜，腸間膜に無数の播種性結節を認めた．腹水細胞診では低分化な腫瘍細胞が散在しておりClass Vと診断した．以上より肝癌の腹膜播種，播種性

Fig. 5　Autopsy finding showed the peritoneal dissemination.

Fig. 6　Microscopic findings of the peritoneal dissemination showed the spindle cells and strange cells with sarcomatous pattern proliferated.

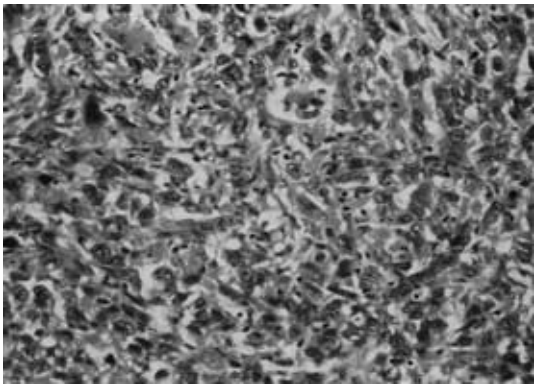

腹膜炎，癌性悪液質と診断したが，いずれも治療に抵抗性で平成12年8月11日（術後77日目）に永眠された．

剖検所見：腹水6,000ml，肝切離面，大網，腸間膜を含め腹腔全体に播種性結節を多数認め(**Fig. 5**)，ドレーン創では皮下に結節を形成していた．術前施行した針生検の穿刺経路である肋間には明らかな腫瘤形成は認めなかった．両肺には播種性転移を認め，腹部，縦隔リンパ節に転移を認めた．播種巣の組織像は切除時にみられたような肝癌の成分はほとんど認められず奇異な核や多核の紡錘形腫瘍細胞が密に増殖し肉腫様の形態を呈していた（**Fig. 6**）．免疫染色はCK7（＋），CK 19（＋），EMA（－），CA19-9, Vimentin（＋），CD34

(−)であった.

考　察

肉腫様変化を伴う肝癌は，原発性肝癌の約4〜13%といわれ[1)〜4)]，増加傾向にある[2)]．その多くが肝動注やTAEなどの治療歴があることから肝癌の形質変化に積極的抗癌治療の関与が推測されている[1)〜4)6)]．しかし少数ではあるが本例のように化学療法の誘因なしに肉腫様変化を呈する肝癌もみられる[2)7)〜10)]．石井ら[3)]は32例の肉腫様肝癌を検討し一般の肝癌と比べその特徴は1．初発症状に腹痛，発熱を伴うことが多い．2．早期，広範囲に肝外転移を認める．3．肝硬変の合併が少ない．4．腹部血管造影上，転移性肝癌様所見を呈することが多い．5．AFPの陰性化と一致しない腫瘍の増大がある．と述べている．本例の場合，初回手術時に肉腫様変化を示唆する所見はなく，剖検の組織像を参照にしてはじめて原発巣に僅かに肉腫様細胞を認めたのみであった．原発巣において混合型肝癌に肉腫様変化が合併したという報告は少数ではあるがみられた[10)〜13)]．しかし，本例のように原発巣で明らかな肉腫様変化を認めず術後急速に肉腫様細胞が播種した例は著者らが調べた限りでは報告例がなかった．

混合型肝癌は原発性肝癌の約0.5%を占め肝切除後の5年生存率は肝細胞癌45.3%に対して33.6%であったと報告されている[14)]．しかし本例のように短期間で播種性の転移再発をきたすことは稀で，進行した症例でリンパ節転移を認めることが多いとされている．これに対し，肉腫様肝癌は高度にリンパ節転移や全身転移，播種性転位をきたしやすく治療に対する反応が悪く，予後不良とされており[1)〜4)]急速な経過をとる報告もある[9)15)]．今回の症例では切除断端が十分であったこと，組織学的に漿膜浸潤陰性であったこと，経皮針生検の経路には腫瘤形成がなかったことを考えると原発巣内に存在した極めて少数の肉腫様成分が術前，術中に腹腔内に播種転移し術後急速に増殖したと推測される．肉腫様成分の混在と腹腔内播種が肝切除時に診断されていれば播種を防止する手段はなかったであろうか．腹膜播種に対する予防的または治療的療法は，胃癌においてよく研究されている．腹膜播種を標的とすれば全身化学療法は腹膜への移行性が低いため期待できず，腹腔内抗癌剤投与，温熱療法などが試みられており，その延命効果が報告されている[16)]．細胞レベルでの播種が疑わしい症例や播種の頻度の高い組織型の場合術中予防的施行が良い適応と考える．術前，術中に肉腫様肝癌と診断がついた場合，腹膜播種も念頭に置き術中の十分な洗浄，腹腔内抗癌剤散布も検討すべきと考える．

文　献

1) Kakizoe S, Kojiro M, Nakashima T：Hepatocellular carcinoma with sarcomatous change. Cancer **59**：310−316, 1987
2) 杉原茂孝, 柿添三郎, 伊藤裕司ほか：肉腫様変化を示す肝細胞癌の臨床病理学的研究．肝臓 **29**：71−76, 1988
3) 石井美佐, 阿部正秀, 平井賢治ほか：肉腫様の組織像を伴った肝細胞癌についての臨床的検討．肝臓 **29**：734−741, 1988
4) Watanabe J, Nakashima O, Kojiro M et al：Clinicopathologic study on lymph node metastasis of hepatocellular carcinoma. J Clin Oncol **24**：37−41, 1994
5) 日本肝癌研究会編：原発性肝癌取扱い規約．第3版．金原出版，東京，1992
6) 三井　毅, 三浦将司, 浅田康行ほか：残肝再発巣において肉腫様の変化を呈した肝細胞癌の1切除例．肝臓 **31**：688−693, 1990
7) Hayashi T, Honda H, Kaneko K et al：Hepatocellular carcinoma with pyrexia. Radiat Med **13**：133−136, 1995
8) 岸本幸広, 中岡明久, 謝花典子ほか：肉腫様肝細胞癌の2例−特に画像診断について−．肝臓 **34**：837−843, 1993
9) 森田　康, 金丸太一, 太田恭介ほか：術後早期に巨大腹壁腫瘤として再発した肉腫様肝癌の1切除例．日消外会誌 **29**：2141−2145, 1996
10) 吉田真一, 井上和人, 杉田光隆ほか：広範な門脈・胆管内腫瘍栓を有し，肉腫様変化を伴った混合型肝癌の1例．Liver Cancer **4**：109−115, 1998
11) 中正恵二, 中山若樹, 岡本英三：肉腫様成分を伴った肝細胞癌・胆管細胞癌の混合型の1例．日消病会誌 **93**：206−211, 1996
12) Nakajima T, Kubosawa H, Kondo Y, et al：Combined hepatocellular-cholangiocarcinoma with variable sarcomatous transformation. Am J Clin Pathol **90**：309−312, 1988
13) 中島　透, 堀江　弘, 近藤洋一郎ほか：多彩な肉腫様変化を呈した混合型肝細胞・胆管細胞癌の1剖検例．病理と臨 **6**：359−362, 1988
14) 山岡義生, 有井滋樹, 沖田　極ほか：原発性肝癌に関する追跡調査−第13報−（肝癌追跡調査委員会）．肝臓 **40**：288−300, 1999
15) 石渡俊行, 山田宣孝, 横山宗伯ほか：肉腫様形態と広範な転移を示した肝細胞癌の1例．癌の臨 **36**：2587−2593, 1990
16) 米村　豊, 遠藤良夫, 山口稔毅ほか：腹膜播種に対する化学療法の効果．米村　豊編．腹膜播種．ヘルス出版，東京，1996, p93−111

A Case Report of Combined Hepatocellular and Cholangiocellular Carcinoma with Sarcomatous Change that Rapidly Recurred to Peritoneal Dissemination after Hepatectomy

Kinya Matsuoka, Ryuji Hirai, Tetsuya Ota, Masakazu Murakami,
Hiroyoshi Doihara and Nobuyoshi Shimizu
Department of Cancer and Thoracic Surgery, Okayama University,
Graduate School of Medicine and Dentistry

We report a case of combined hepatocellular and cholangiocellular carcinoma with sarcomatous change that rapidly recurred in peritoneal dissemination after hepatectomy.

A 58-year-old man referred for a liver mass was found in dynamic computed tomography（CT）and abdominal angiography to have a tumor with a diameter of 3cm not similar to hepatocellular carcinoma. Needle biopsy yielded a diagnosis was moderately differentiated hepatocellular carcinoma necessitating right hepatectomy of the liver. The 4. 0×3. 3×3. 2 cm tumor was an elastic hard, clear nodule without a capsule. Histologicaly it was combined hepatocellular and cholangiocellular carcinoma. On postoperative day（POD）60, he was readmitted for abdominal distension and appetite loss. Abdominal CT showed peritoneal dissemination and accumulated ascites, cytological class V. After admission, his condition worsened rapidly and he died on POD 77 of peritoneal dissemination and peritonitis carcinomatosa. Microscopic findings of peritoneal dissemination on autopsy showed spindle cells and strange proliferated cells with a sarcomatous pattern. We believe these sarcomatous changes caused the rapid clinical course.

Key words：hepatocellular carcinoma with sarcomatous change, combined hepatocellular and cholangiocellular carcinoma, peritoneal dissemination

〔Jpn J Gastroenterol Surg 35：1654—1658, 2002〕

Reprint requests：Kinya Matsuoka　Department of Cancer and Thoracic Surgery, Okayama University, Graduate School of Medicine and Dentistry
2-5-1 Shikata-cho, Okayama, 700-8558 JAPAN