日消外会誌　35（11）：1659～1663，2002 年

症例報告

Communicating accessory bile duct（副交通胆管枝）の 2 例

久留米大学外科
西村　一宣　　松尾　英生　　玉榮　　剛
福田　秀一　　木下　壽文　　青柳　成明

副交通胆管枝の 2 例を経験したので報告する．症例 1 は 52 歳の男性で右肝内結石と胆嚢・総胆管結石にて当院入院となった．胆管像は総胆管から後下亜区域枝が早期分岐し，肝側でさらに前区域枝と交通していた．胆嚢管は後下亜区域枝根部付近に合流していた．後下亜区域枝と前区域枝との交通部の生検では，付属腺を伴う過形成の粘膜上皮が存在した．症例 2 は 72 歳の男性で胆嚢結石，総胆管結石の診断にて経皮経肝胆道ドレナージ術を施行した．胆道造影では総胆管から分岐する副肝管を認め，これに胆嚢管が合流していた．副肝管は肝門でさらに右肝管と交通していた．副交通胆管枝は，他の胆道形態異常としばしば混同されており，先天異常である本症の問題点および形態分類について考察した．

はじめに

胆道系の合流・分岐にはさまざまな形態異常があり，aberrant bile duct（異所胆管）や accessroy bile duct（副肝管）が知られている．今回それらの異常に加え右肝管や前区域枝と交通する communication accessory bile duct（副交通胆管枝）を持つ，きわめてまれな胆道形態異常の 2 例を経験したので報告する．

症例 1

患者：52 歳，男性

主訴：右季肋部痛，背部痛，発熱

既往歴・家族歴：1979 年左上肢骨折

現病歴：1998 年胆石を指摘されるも，無症状にて放置．2000 年 10 月右季肋部痛，背部痛，発熱を認め某医受診し，肝機能異常と肝内肝外結石を指摘された．精査目的で当院内科を紹介され受診，入院となった．

ERCP：肝内胆管・胆嚢・総胆管に多数の陰影欠損を認めた．肝内胆管根部は判然とせず，後区域枝は早期分岐し胆嚢管が合流していると思われた．膵胆管合流異常を認めなかった．

腹部超音波検査・腹部 CT・ERCP の所見から，肝内外結石症と後区域枝走向異常・胆嚢管合流異常を疑い外科へ転科となった．経皮経肝胆道ドレナージ（PTBD）を施行し，経皮経肝胆道鏡（PTCS）下に砕石術（PTCSL）を行った．

＜2002 年 6 月 25 日受理＞別刷請求先：西村　一宣
〒830-0011　久留米市旭町 67　久留米大学医学部外科

PTBD tube 造影：当初後下亜区域枝に結石が充満していたが，砕石を進めると前区域枝との交通が明らかになった．後下亜区域枝の根部に胆嚢管が合流していた（**Fig. 1**）．

PTCS（L）所見：後下亜区域枝にビリルビンカルシウム石が充満しており，総胆管にはビリルビンカルシウム石と純コレステロール結石が浮遊していた．砕石を進めると胆嚢からコレステロール結石が多数排石されてきた．前区域枝との交通部には胆管粘膜が存在し，肉芽組織や狭窄・悪性所見を認めなかった．

生検結果：胆管粘膜を詳細に観察・生検したが悪性所見はなかった．異所胆管や交通胆管は付属腺を伴う粘膜上皮を認め，粘膜固有層に炎症細胞浸潤を認めた．

手術は開腹胆嚢摘出術と術中胆道造影を施行した．後区域の高度な萎縮や胆管狭窄は認めないため，肝切除術は行わなかった．摘出胆嚢は慢性炎症を認め，悪性の所見は認めなかった．現在外来にて経過観察中であるが，胆管炎・胆石再発など認めていない．

症例 2

患者：72 歳，男性

主訴：上腹部痛，黄疸

既往歴・家族歴：1955 年十二指腸潰瘍にて胃切除術が施行され，この際輸血を受ける．1998 年 HCV 抗体陽性判明．

現病歴：1998 年から肝細胞癌に対して他施設で肝動脈塞栓療法，chemolipiodolization，経皮的エタノール局所注入療法が施行されていた．2001 年 4 月右門脈

Fig. 1　Cholangiography of Case 1 (a) and its schema (b) indicated that the posterior inferior subsegmental branch communicates with the anterior segmental branch on its upstream site.

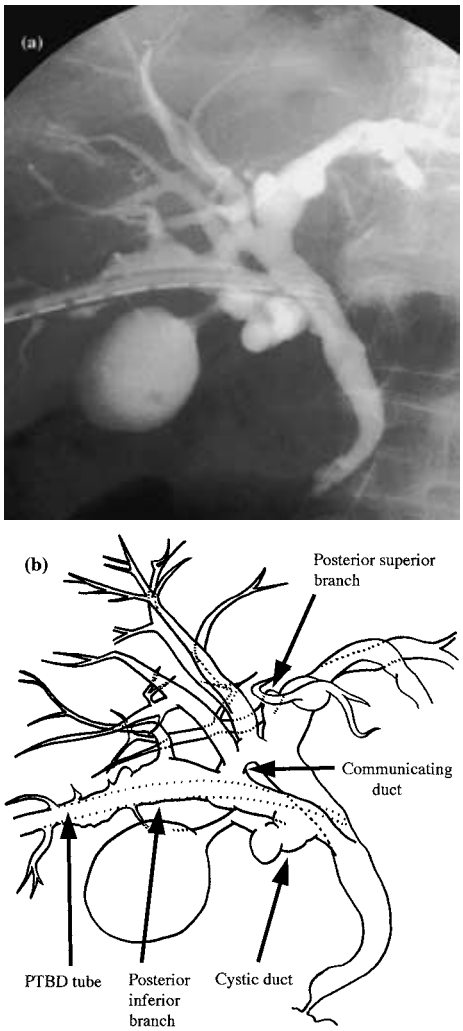

Fig. 2　Preoperative (a), postoperative (b) cholangiography of Case 2 and its schema (c) indicated that the accessory bile duct connects to the right hepatic duct at the hilum of the liver.

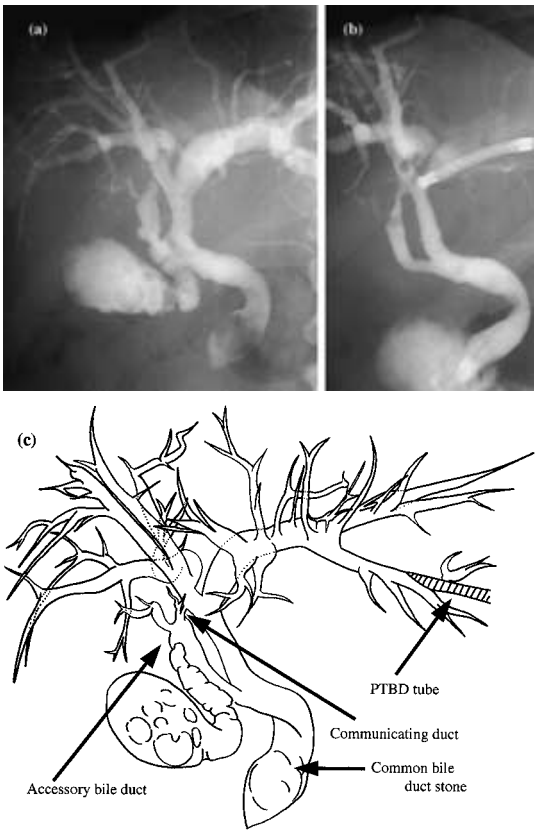

腫瘍栓が出現し当院内科へ入院した．肝動注療法（HAI）1 クール終了後上腹部痛出現，その後閉塞性黄疸をきたし胆嚢・総胆管結石の診断で外科紹介となった．PTBD 施行し，HAI の 2 クール目を行った後 PTCSL を施行した．HAI 著効したので胆嚢摘出術目的で外科転科した．

PTBD tube 造影：胆嚢内に数個と総胆管に 1 個の陰影欠損像を認めた．副肝管に胆嚢管が合流していた．副肝管の末梢は，右肝管ときわめて接近していた（**Fig. 2a**）．

PTCS（L）所見：胆管粘膜に炎症性変化を認めたが悪性所見は認めなかった．総胆管結石は不整形のビリルビンカルシウム石だった．右肝管根部近傍に小孔があり，右肝管から副肝管へ流入する潅流生食と胆汁の層流が確認できた．胆嚢摘出後に施行した PTCS 下胆道造影で，右肝管から細い胆管を通じて副肝管・総胆管の順に描出された（**Fig. 2b**）．

手術は開腹胆嚢摘出術と術中胆道造影を行った．胆嚢結石は黒色石で胆嚢粘膜に悪性所見は認めなかった．現在外来通院中であるが，肝機能異常・結石の再発を認めていない．

考　察

Goor[1] は communicating accessory bile duct の 4 形

Fig. 3 Classification of the communicating accessory bile ducts[2)]

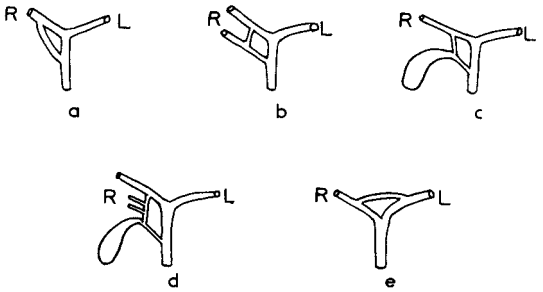

態を集計している．Couinaudは1形態を加え，二村はcommunicating accessory bile ductを副交通胆管枝と訳している[2)]（**Fig. 3**）．形成機序については，肝門部胆管や大きい肝内胆管には径150～270μmのside branchが形成している叢が存在し[3)]，この小胆管の異常な発達ではないかと考えられる[2)]．

本邦において副交通胆管枝の報告例は検索しえなかった．一方，重複胆管は一般に2本の肝外胆管が別々に消化管に開口するもので，齋藤らの分類が知られている[4)]．本邦の胆管の重複例は54例検索しえた．うち2本の肝外胆管が胆道系で再交通するものを10例に

Table 1 Reported data regarding communicating accessory bile ducts

No.	Publication year / Author	Age / Sex	Sites	IHBD# / GB#	Combined disease	Treatment	Reference
1	1989 / H. Watanabe	21 / F	LHD-B1	+ / -	Choledochal cyst	Resect. of CBD &S123	J Jpn Surg Assoc 50 (Rinsyougeka)
2	1991 / H. Takahashi	18 / F	ASD-CBD	- / +	IHBDS	T-tube	Jpn J Gastroenterol 88
3	1993 / O. Marukawa	31 / F	RHD-Cy.D	- / +	Acute pancreatitis	Resect. of EBD, CCT	J. J. B. A. (Tando) 7
4	1994 / T. Nomura	*	ASD-Ab.BD	+ / +	*	*	J. J. B. A. (Tando) 8
5	1995 / T. Takagi	47 / F	CHD-CBD	- / -	Cholecystitis	CCT	Mie Igaku 39
6	1998 / S. Yoshida	50 / M	RHD-CBD	- / +	EBDS, GBS	Resect. of EBD, CCT	J Jpn Surg Assoc 59 (Rinsyougeka)
7	1999 / M. Takaoka	55 / F	ASD-Ab.BD	+ / +	AAPBD, GBK	Enteric bypass	J. J. B. A. (Tando) 13
8	2000 / H. Oyama	43 / F	CHD-Ab.BD	+ / +	GB polyp	-	J. Bil.Panc. 21 (Tan to sui)
9	2001 / H. Hayashi	53 / M	CHD-CBD	- / -	AAPBD, Choledochal cyst	PD	J Jpn Surg Assoc 62 (Rinsyougeka)
10	2001 / S. Kamiya	68 / F	RHD-CBD	- / +	GBS	CCT	J Jpn Surg Assoc 62 (Rinsyougeka)
11	2002 / Our case 1	52 / M	ASD-Ab.BD	+ / +	IHBDS, EBDS, CBDS, GBS	PTCSL, CCT	-
12	2002 / Our case 2	72 / M	RHD-Ac.BD	+ / +	CBDS, GBS, Gastrect., HCC	PTCSL, CCT	-
13	1954 / Nygren	52 / F	CHD-Cy.D	- / +	GBS, Atretic CHD	CCT	Arch Surg 68
14	1987 / Gibney	17 / F	RHD-LHD	- / -	RHDS, GBS	CCT, Lithotomy, T-tube	Gastrointest Radiol 12
15	1997 / Häfner	39 / M	RHD-LHD	- / -	Multiple liver abscess	PTAD	Gastrointest Endosc 45

Abbreviations：IHBD#（+/−）：ectopic bile duct with（+）or without（−）intrahepatic bile ducts, GB#：gallbladder with possible connection to the ectopic bile duct, ＊：detailed indistinct, RHD：right hepatic duct, LHD：left hepatic duct, ASD：anterior segmental duct, PSD：posterior segmental duct, B1：bile duct of the coudal lobe, B6：posterior inferior subsegmental bile duct, CHD：common hepatic duct, CBD：common bile duct, Cy. D：cystic duct, Cy. neck：cystic neck, Ab. BD：aberrant bile duct, Ac. BD：accessory bile duct, IHBDS：intrahepatic bile duct stones, EBD：ectopic bile duct, EBDS：stone of EBD, RHDS：stone of RHD, CBDS：common bile duct stone, GBS：gallbladder stone, AAPBD：anomalous arrangement of pancreaticobiliary duct, GBK：gallbladder cancer, Gastrect.：post gastrectomy, HCC：hepatocellular carcinoma, Resect.：resection, S123：lateral segment and caudal lobe of the liver, T-tube：T-tube drainage, CCT：cholecystectomy, PTCSL：percutaneous transhepatic cholangioscopic lithotripsy, PTAD：percutaneous transhepatic abscess drinage

Table 2　A modified classifications of communicating accessory bile ducts

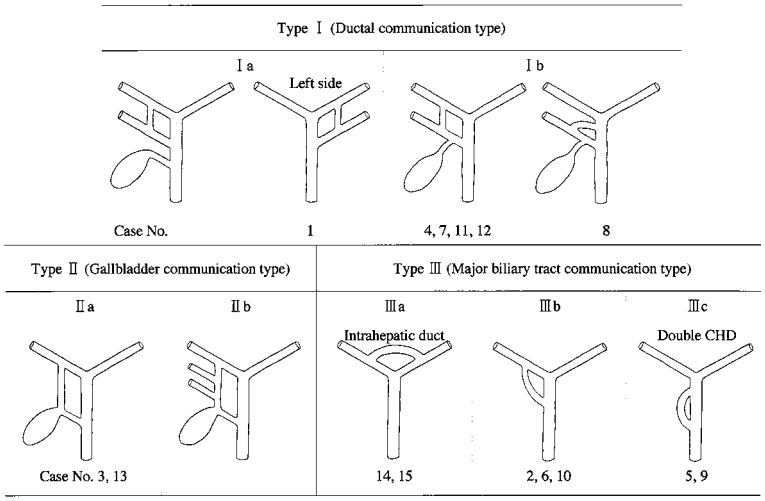

認めた．これらは自験例とあわせ副交通胆管枝とした方が妥当と考えた(**Table 1**)．重複胆嚢管報告例にも類似症例が存在したが，胆嚢・胆嚢管原基由来なのか，交通胆管なのかが問題となるため集計に加えなかった．

自験例については，症例1は結石の存在部位から瘻孔の可能性も完全には否定できないが，生検結果から先天性のものが示唆された．後下亜区域の肝内結石の成因は，胆嚢管の拡張と螺旋構造は消失を認め，胆管狭窄を認めなかったことから，多数の胆嚢内結石と胆嚢からの落下結石の影響で，胆汁が鬱滞し続いて結石を生じたものと推察した．

症例2は担癌症例でHAIが著効したが胆嚢結石が残存し，今後のHAIによる胆嚢炎再発の危険性を考え胆嚢摘出術を施行した．総胆管結石の成因は胃切除後のgastroduodenal disconnectionによるOddi括約筋の機能異常での総胆管から十二指腸の流出遅延や逆流及び細菌感染[5]であると判断した．

しかし，副交通胆管枝が存在し胆汁排泄ルートの重複することが，結石形成の原因となりえるかが問題となる．胆汁流動態の面からみると，流量の少ない胆管においてOddi筋の運動にあわせて胆汁の停滞，逆流，順行流が起こりうるとする実験報告がある[6]．早期分岐胆管内結石の報告は散見するが，支配領域の肝内結石の報告は検索しえなかった．

胆石が副交通胆管枝発見の契機になりえることを考慮しなければならないが，今回の集計で胆石合併例が多く認められた．また，自験例とは違い，若年例や胆嚢結石・胃切除とは直接関係のない胆管結石例も認められた．胆管狭窄の有無，胆嚢合流形態や胆嚢結石の有無にもよるが，副交通胆管枝が胆管結石のリスクとなる可能性もある．

胆道形態・走向異常はさまざまに合併・併存することが知られており，その発生機序は不明な点が多く解明にはいたらない．しかし，副交通胆管枝の理解は，合併・併存する個々の異常を判断する助けとなり，臨床面でも治療方針の補助につながると思われる．GoorやCouinaudの集積例をふまえ類型化を試みた．I型は早期分岐胆管と左右もしくは総胆管を交通する胆管．II型は肝管と胆嚢管・胆嚢頸部を交通する胆管．III型は主要な胆管を交通するもので肝内胆管を分岐しないものとした．さらに，胆嚢管合流の有無でIa型とIb型に，肝内胆管枝の分岐の有無でIIa型とIIb型に分類した．IIIa型は左右肝管を連絡するもの，IIIb型は肝管と総肝管を連絡するものとした．IIIc型は重複総肝管で，総肝管と総胆管を連絡するものとした（**Table 2**）．

副交通胆管枝の治療方針は，癌腫発生の報告がある重複胆管とは違いがある．術前術中の正確な胆道走向の判断が必要なのは同様だが，副交通胆管枝は悪性疾患合併で治癒的切除が必要な場合には，胆管走向を考慮しそれぞれに応じた切除や再建が必要となる．良性疾患で考えると，IIa型は胆嚢摘出術時には肝側断端を確実に閉鎖することが必要となる．I型やIIb型は交通

枝の径・角度とドレナージ範囲や原疾患を考慮した処置が必要となる．そのまま温存するか，切離部を肝側にするか中枢側にするか，判断しなければならない．肝内結石の合併例は，自験例以外には認めなかった．肝内結石の直接の原因が副交通胆管枝の狭窄などにある場合は，交通枝の切除が必要となる．加えて，肝萎縮著明例や胆道再建が困難な場合は肝切除が必要となる．III型の場合は可及的根部で切離すれば問題ないと考える．前述したとおり，胆石発生の危険性が副交通胆管枝の存在自体で高まるとすれば，自験例では行わなかったが，胆汁排泄動態の改変が必要なのかもしれない．今後の自験例の経過観察と症例の集積にて，知見が得られることを希望する．

稿を終えるにあたり，助言をいただいた齋藤醫院の齋藤如由先生に感謝いたします．

文　献

1）Goor DA, Ebert PA：Anomalies of the biliary tree. Arch Surg **104**：302―309, 1972
2）Couinaud C：肝臓の外科解剖．二村雄次訳　第1版．医学書院，東京，1996, p74―75
3）Yamamoto K, Fisher MM, Phillips MJ：Hilarbiliary plexus in human liver. A comparative study of the intrahepatic bile ducts in man and animals. Lab Invest **52**：103―106, 1985
4）齋藤如由, 中野　章, 荒瀬正信ほか：左肝管の狭窄と分岐異常を伴った重複胆管症の1例．日外会誌 **89**：1296―1301, 1988
5）橋本直樹, 大柳治正：胃切除後の胆汁排泄動態. 胆と膵　**20**：235―240, 1999
6）内藤　剛, 山崎　匡, 松野正紀：肝内結石症発生における胆汁流動態の意義．肝胆膵　**40**：537―541, 2000

Communicating Accessory Bile Duct：A Report of Two Cases

Department of Surgery, Kurume University School of Medicine
Kazunori Nishimura, Hideki Matsuo, Tsuyoshi Tamae, Shuichi Fukuda,
Hisafumi Kinoshita and Shigeaki Aoyagi

We report 2 cases of communicating accessory bile duct, Case 1：A52-year-old man diagnosed with intrahepatic and extrahepatic bile duct stones referred to our hospital was found in cholangiograrhy to have a ramification of the posterior inferior subsegmental branch（B6）from the common bile duct. B6 was connected to the anterior segmental branch upstream. The cystic duct was discovered close to the root of B6. A biopsy specimen from the lumen of the communication between B6 and the anterior segmental branch showed hyperplastic biliary mucosa with peribiliary glands. Case 2：A 72-year-old man diagnosed with gallbladder and common bile duct stones undergoing percutaneous transhepatic biliary drainage was found in cholangiography to have the accessory bile duct originating from the common bile duct, and the cystic duct deriving from the accessory bile duct. The accessory bile duct was connected to the right hepatic duct at the hilum of the liver. The communicating accessory bile duct may easily be confused with other anomalies of the biliary tree. We detail the classification of this congenital abnormality and its types.

Key words：communicating accessory bile duct, anomalous of biliary tract, duplication of biliary tract

〔Jpn J Gastroenterol Surg 35：1659―1663, 2002〕

Reprint requests：Kazunori Nishimura　Department of Surgery, Kurume University School of Medicine
67 Asahi-machi, Kurume-shi, 830-0011 JAPAN