日消外会誌　35（11）：1664～1668，2002 年

症例報告

外傷性総胆管狭窄の１例

桐生厚生総合病院外科，同　病理*

高見澤潤一　藤岡　進　加藤　健司
待木　雄一　朽名　靖　竹之内　靖
日比野　茂　高良　大介　吉田カツ江*

症例は 37 歳の女性．夫に蹴られ上腹部を打撲．受傷 1 週間後より腹痛，背部痛が出現．2 週間後より黄疸を自覚し入院となった．腹部 CT では，膵頭部の軽度の腫大と肝内胆管，総胆管，胆嚢の拡張を認めた．ERCP では，膵内胆管の狭窄を認めるも主膵管に閉塞像を認めず，UGI では十二指腸に狭窄を認めなかった．PTBD にて減黄を行い，胆汁細胞診と狭窄部の擦過細胞診を行ったところ，いずれも悪性所見陰性で，外傷性の総胆管狭窄を疑った．総胆管は完全狭窄で内瘻化ができず，いったん外瘻のまま退院し，後日内瘻化を行った．発症より 4 か月後の胆管造影で胆管狭窄は改善し，胆管 tube を抜去した．現在，血液生化学検査は正常で，腹部 CT でも膵頭部の腫大は軽減し再狭窄を疑わせる所見は認めていない．外傷性総胆管狭窄は比較的まれであるが，良性の可逆的病変であり，PTBD による内瘻化は有用であると考えられた．

はじめに

今回，我々は腹部鈍的外傷に伴う外傷性総胆管狭窄の 1 例を経験したので報告する．腹部外傷に伴う胆管損傷の頻度は少なく，腹部外傷全体の約 2% とされている[1]．本邦での総胆管狭窄は，樋口ら[2]（1972）の手術治療の報告以来，保存的治療を含めて散見される．悪性疾患との鑑別が難しいものの，良性の可逆的病変であり，PTBD による内瘻化は手術と比較して低侵襲であり有用であると考えられた．

症　例

患者：37 歳，女性

主訴：腹痛，黄疸

既往歴：特記すべきことなし．

家族歴：特記すべきことなし．

現病歴：2001 年 8 月 11 日，夫の暴力により全身を打撲．特に上腹部は足で激しく蹴られた．8 月 17 日より上腹部痛，背部痛を自覚．

8 月 21 日より褐色尿を自覚．8 月 25 日に家人より黄疸を指摘され当院内科入院となった．

入院時現症：身長 147.7cm，体重 42.4kg．血圧 130/80，脈拍 70/分，体温 37.0℃．右季肋部に圧痛を認め，軽度の筋性防御を伴った．腹部腫瘤は触知しなかった．眼球結膜と皮膚に黄疸を認めた．

入院時検査成績：白血球，CRP の軽度上昇を認めた．T-bil は 9.2mg/dl と上昇し，トランスアミナーゼ値，胆道系酵素の上昇を認めるも，血清アミラーゼ値の上昇を認めなかった．また，血清 CEA 値は，1.0ng/ml と正常範囲内であったが血清 CA19-9 値は 98U/ml と上昇していた（**Tabel 1**）．

腹部 US：肝内胆管の拡張と胆嚢，膵頭部の腫大を認めた．

腹部 CT：肝内胆管の拡張と胆嚢，膵頭部の軽度の腫大を認めた（**Fig. 1**）．

ERCP 所見：下部総胆管は滑らかに狭窄しているものの，主膵管に異常を認めなかった（**Fig. 2a，b**）．

精査を行いながら経過観察していたが，黄疸が増強し，9 月 4 日当科紹介となった．年齢，経過から外傷性の総胆管狭窄を疑い，同日 PTBD を行った（**Fig. 3a**）．6French size（F）のドレナージカテーテルを 10F へと太くした後，9 月 13 日 12Fr. シリコン製チューブで内瘻化を行った．いったんクランプしたものの胆汁うっ滞と胆管炎によると思われる上腹部痛と背部痛を認め，外瘻へと戻した．9 月 5，6，7 日に行った胆汁細胞診と，9 月 13 日に行った総胆管内の擦過細胞診はいずれも陰性であった．9 月 20 日に行った胆管造影では，総胆管は胆嚢管合流部直下で滑らかに閉塞していた（**Fig. 3b**）．ガイドワイヤーにて総胆管の下流をさぐる

＜2002 年 7 月 24 日受理＞別刷請求先：高見澤潤一
〒466-8550　名古屋市昭和区鶴舞町 65　名古屋大学大学院器官調節外科

Table 1　Change of laboratory data

		on admission 2001. 8. 25	before PTBD 2001. 9. 3	after PTBD 2001. 10. 24	2002. 2. 20
T-Bil	(mg/dl)	9.2	25.2	0.9	0.4
D-Bil	(mg/dl)	—	16.8	—	—
GOT	(mU/ml)	307	209	31	15
GPT	(mU/ml)	500	328	67	16
ALP	(mU/ml)	933	1,033	478	152
AMY	(mU/ml)	65	87	88	72
γ-GTP	(mU/ml)	478	447	104	—
T-CHO	(mg/dl)	209	488	—	—
CRP	(mg/dl)	0.9	0.2	0.2	0.2
CEA	(ng/ml)	1	1	1.1	1
CA 19-9	(U/ml)	98	203	15	9
WBC	(/μl)	11,400	4,200	6,200	4,700
Hb	(g/dl)	13.3	14	13.8	13.5
Plt	($\times 10^4$/dl)	29.2	26	22.3	22.8

Fig. 1　Abdominal CT slightly showed isodensity swelling of the head of the pancreas enhanced homogeneously. The gallbladder was swelled, and intrahepatic bile duct was dilated.

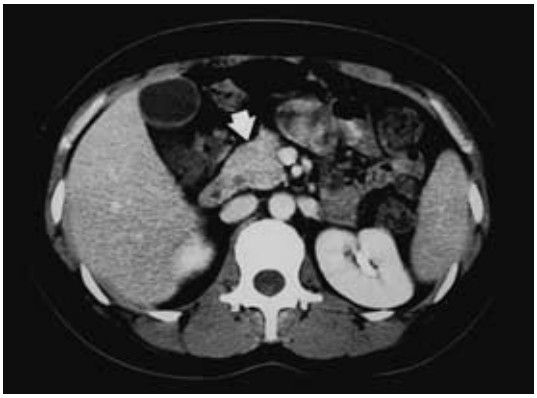

も通過せず, 患者本人の希望もあり, 10 月 12 日いったん退院した．その後，外来通院中の 11 月 13 日の胆管造影で下部総胆管が軽度に造影されるようになったため(**Fig 4a**)，11 月 20 日 10Fr．シリコン製チューブを十二指腸内に出す形で内瘻化を行い, 外来通院とした．その間発熱，腹痛なく，血液検査に異常を認めなかった．12 月 18 日の胆管造影で胆管狭窄は改善したため(**Fig. 4b**)，外瘻，クランプとし，症状なく，血液検査に異常を認めないのを確認のうえ 2002 年 1 月 8 日チューブを抜去した. その後の腹部 CT では, 膵頭部の腫大は軽快し再狭窄を疑う所見を認めず（**Fig. 5**）．通院中である．

考　察

外傷性総胆管狭窄は比較的まれであり，その多くは腹部鈍的外傷によってもたらされる．本症の発生機序に関しては, Mohardt ら[3]の述べる, 総胆管が後腹膜に固定されている膵内胆管移行部で損傷を受け，その治癒機転で生ずる瘢痕が原因と考える進展説，Skow ら[4]の述べる外力と椎体に胆道が圧迫されて，胆管周囲の膵頭上部後面に血腫あるいは浮腫を生じる胆管狭窄を生じる圧迫説，外力による胆嚢圧迫により，その圧が胆管に伝わり損傷する内圧上昇説など諸説が唱えられている．

また，発生時期は受傷後数日から 1 年以上と多岐にわたるが, 多くが受傷後 2 週間前後に黄疸が出現する．その理由は上述の損傷起点で生じた胆管壁や膵組織の治癒過程で生ずる瘢痕が原因であると考えられている．

自験例の場合，膵頭部の軽度の腫大が認められたものの，血清アミラーゼの上昇を認めず，また，胆道造影で膵内胆管全長にわたって，滑らかな狭窄を認めたことより厳密に上述の機序のいずれであるかを推測することは難しいが受傷から黄疸発現の時期を考えると胆管壁の治癒過程で生ずる瘢痕が強く関与していると考えられる．

受傷から黄疸出現までの期間が短く外傷との因果関係の強く疑われる症例では, 診断は比較的容易である．

Fig. 2　a ERC showed smooth stenosis of Common bile duct below the junction of cystic duct. b：ERP did not show a blokade image of the main pancreas duct.

a　b

Fig. 3　a：When PTBD was performed obstruction was imcomplete. b：PTC showed smooth complete stenosis of common bile duct below the junction of cystic duct.

a　b

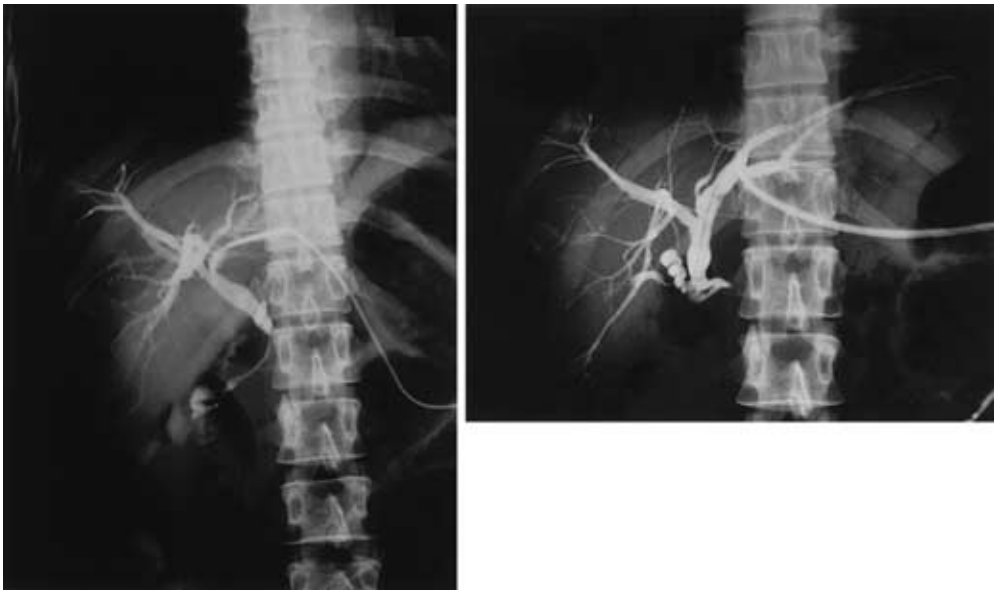

しかし，本症で最も留意しなければならないことは，悪性疾患との鑑別であり，PTCS，胆道鏡による生検が鑑別診断に有用であったとする報告もある[5)6)]．本症例では，比較的受傷機転が明らかであったことと，比較的若年であったこと，CT にて膵頭部に腫瘍性の病変がないこと，胆汁細胞診と狭窄部の擦過細胞診を行い，陰性であったことから，外傷性総胆管狭窄の診断にて保存的治療を継続し，厳重なる外来での観察の後，無事軽快した．現在のところ再発の兆候は認めていない．今回のように良性狭窄と診断された症例で近年のもの

Fig. 4　a：The stenosis improved imcomplete in PTC imaging 3 months after the injury.
b：The stenosis improved distinctly in PTC imaging of 4 months after the injury.

a　　b

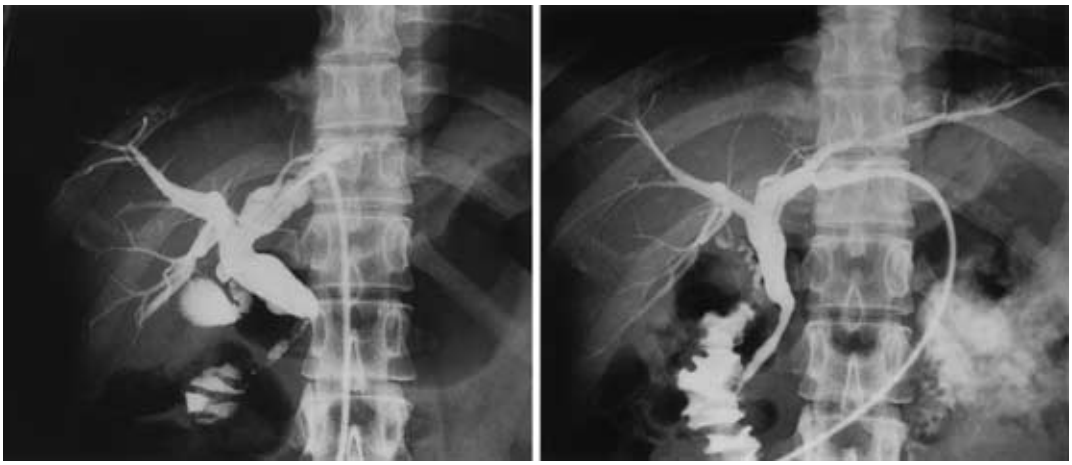

Fig. 5　The swelling of the head of the pancreas was improved in CT imagings.

は経皮経肝的または経乳頭的な保存療法が試みられているものが多いが[7)~9)]，詳細な再発例の報告は見当たらなかった．今後，外来通院での定期的な再発の有無の確認が必要であると考えられた．

本疾患の治療では，従来悪性疾患との鑑別が困難であった場合，手術療法が行われることもあったが，本症は可逆的な良性疾患であり，PTBD による保存的治療は侵襲が少なく患者の社会的制限も軽減され有用な治療法であると考えられた[10)]．

文　献

1）Spiges DG, Tan WS, Larson G：Diagnosis of traumatic rupture of the gallbladder. Am J Surg **141**：731―735, 1981

2）樋口慎之助，楢崎靖人：外傷性胆道閉鎖症に対する胆道再建術の 1 例．日外会誌　**73**：124, 1972

3）Mohardt JR：Traumatic rupture of the common bile duct. Bull Northwest Univ Med School **30**：16―20, 1974

4）Skow JR, Longmire WPJ：Common duct stricture secondary to blunt abdominal trauma. Am Surg **40**：576―578, 1984

5）神谷順一, 二村雄次, 早川直和ほか：経皮経肝胆道内視鏡検査で経過観察した外傷性総胆管狭窄の 1 例．日消外会誌　**15**：1420―1423, 1982

6）宮田美智也, 七野滋彦, 佐藤太一郎ほか：経皮経肝胆道内視鏡検査で経過観察し得た外傷性総胆管狭窄の 1 例．八千代病紀　**7**：94, 1987

7）寺崎公二, 田沢秀樹, 中村義明ほか：経乳頭的 Endoprosthesis が奏効した外傷性胆管狭窄の 1 例．胆道　**8**：170, 1994

8）道上　学, 西川邦寿, 松村　賢ほか：経皮経肝的保存的治療が有効であった外傷性外傷性胆管損傷の 1 例. Endosc Forum digest dis **14**：185―189, 1998

9）加藤竹雄, 毎原敏郎, 廣田常夫ほか：外傷性総胆管狭窄の 2 症例．日外傷会誌　**12**：214―218, 1998

10）待木雄一, 柳原　尚, 重田英隆ほか：経皮経肝胆胆道拡張術が奏効した外傷性総胆管狭窄の 1 例．胆道　**8**：375―379, 1994

A Case of Common Bile Duct Stricture due to Blunt Abdominal Trauma

Jyunichi Takamizawa, Susumu Fujioka, Kenji Kato, Yuuichi Machiki, Yasushi Kutsuna,
Yasushi Takenouchi, Shigeru Hibino, Daisuke Takara, and Katsue Yoshida*
Departments of Surgery and Pathology* Kiryuu Kousei General Hospital

A 37-year-old woman kicked in the abdomen by her husband experienced epigastric and back pain 1 week later. She was hospitalized 2 weeks later due to remarked icterus. Abdominal computed tomography (CT) showed the head of the pancreas to be enlarged and biliary dilation. Endoscopic retrograde cholangiopancreatography (ERCP) showed stenosis of the lower part of the bile duct with no abnormality in the main pancreas duct. An upper gastrointestinal tract (UGI) series showed no duodenal abnormality. She underwent percutaneous trsanshepatic biliary drainage (PTBD), followed by cytologic examination of the bile after blushing of biliary stenosis. Because cytology was negative, we tentatively diagnosed traumatic biliary stricture. We failed to place an endoprosthetic device in the pronounced stenosis, so she was discharged with an external drainage catheter and followed up as an outpatient.

The endoprosthetic tube was removed 4 months due to spontaneous regression of biliary stenosis observed in follow-up cholangiography. Laboratory and CT examinations have shown normal results, with conservative therapy using the PTBD catheter yielding satisfactory results.

Traumatic biliary stricture is reversible because the pathological process is of a benign inflammatory nature. Conservative strategy is therefore a viable therapeutic options in treating traumatic biliary stricture.

Key words：common bile duct stricture, blunt abdominal trauma, PTBD

〔Jpn J Gastroenterol Surg 35：1664—1668, 2002〕

Reprint requests：Jyunichi Takamizawa　Division of Surgical Oncology, Department of Surgery, Nagoya University, Graduate School of Medicine
65 Tsutumai-cho, Showa-ku, Nagoya, 466-8550 JAPAN