日消外会誌　35（11）：1669～1672，2002 年

症例報告

膵頭十二指腸切除術後の虚血性良性胆道狭窄の１例

新潟大学大学院消化器・一般外科
長倉　成憲　　白井　良夫　　若井　俊文
横山　直行　　畠山　勝義

膵臓癌に対する膵頭十二指腸切除術（以下，PD）後に，胆管虚血による良性胆道狭窄が生じた１症例を経験した．PD 後の胆道再建を考える際に示唆に富む症例と考えられたので報告する．症例は 47 歳の男性，膵頭部の粘液性嚢胞腺癌に対し，PD が施行された．胆管切離部位は中部胆管の下半部であった．術後７か月目に発黄し，精査により肝管空腸吻合部直上の胆道狭窄が認められた．狭窄が高度であるため保存的治療を断念し，PD より 12 か月後に狭窄部切除および胆道再建術を施行した．狭窄部位には長さ約 1cm の索状物が存在し，組織学的には慢性炎症性細胞浸潤を伴う瘢痕組織であった．これは，虚血性胆道狭窄の組織像と合致しており，自験例の胆道狭窄の原因は虚血と考えられた．自験例の経験および文献的考察から，PD の際には，上部胆管での胆管切離および肝側断端からの動脈性出血の確認を行うことにより，術後の虚血性胆道狭窄の発生を防止できるものと考えられる．

はじめに

術後良性胆道狭窄の原因としては，術中胆道損傷，総胆管切開後の狭窄，胆管壁の虚血性狭窄，胆管消化管吻合部の狭窄（縫合不全などが原因）などが挙げられる[1)2)]．膵頭十二指腸切除術（pancreaticoduodenectomy；以下，PD と略記）後の良性胆道狭窄に関する報告は散見されるが[3)～7)]，著者らが文献検索しえた限りでは，胆管壁の虚血がその原因であると明記した報告は，PD 後２年で発症した Ammori ら[7)]の１症例のみである．

膵臓癌に対する PD 後７か月目に閉塞性黄疸で発症し，虚血が原因と考えられる良性胆道狭窄と診断された１症例を経験した．PD の際の胆道再建を考える際に示唆に富む症例と考えられたので報告する．

症　例

患者：47 歳，男性

主訴：黄疸，発熱

家族歴：特記すべき事項なし．

既往歴：1994 年 10 月，膵頭部の粘液性嚢胞腺癌に対し，幽門側胃切除を伴う PD および D_2 リンパ節郭清，Child 変法による再建術が施行された．自験例では，胆嚢管は下位（膵頭部上縁）で胆管に合流していた．胆管切離は三管合流部直上すなわち中部胆管の下半部で行われ，胆道再建では肝側胆管断端と空腸とが吻合された．病理学的所見は，mucinous cystadenocarcinoma，minimally invasive，medullary type，INFα，ly0，v0，ne0，mpd（＋），s0，rp0，ch0，du0，pv0，a0，pl（－），pw（－），bdw（－），ew（－），n（－）であった．

現病歴：1995 年５月頃より発熱を認め，黄疸も出現したため，精査・加療目的に当科へ入院した．

入院時現症：眼球結膜に黄染を認める以外，特に異常所見はなかった．

入院時検査所見：血液生化学的検査では，肝・胆道系酵素の上昇，閉塞性黄疸の所見が認められた他は正常範囲であり，腫瘍マーカーも正常範囲内であった（**Table 1**）．

腹部超音波検査：肝内胆管の拡張および肝内結石が認められた（**Fig. 1**）．肝管空腸吻合部は消化管内ガスにより描出不良であった．

経皮経肝胆道造影：経皮経肝胆道ドレナージを施行し，胆道造影を行ったが，造影剤は空腸へ全く流出しなかった（**Fig. 2**）．

胆道ドレナージ後の腹部 CT 検査：肝内胆管の拡張は改善していた．胆管狭窄部位周囲に明らかな腫瘤は指摘されなかった（**Fig. 3**）．

経皮経肝的胆道鏡（percutaneous transhepatic cho-

＜2002 年６月 25 日受理＞別刷請求先：長倉　成憲
〒951-8510　新潟市旭町通１―757　新潟大学大学院消化器・一般外科

Table 1　Laboratory data on admission

WBC	4,700 /mm³	T-Bil	3.8 mg/dl
RBC	431×10⁴ /mm³	D-Bil	3.0 mg/dl
PLT	28.7×10⁴ /mm³	BUN	11 mg/dl
GOT	91 IU/*l*	CRE	0.7 mg/dl
GPT	77 IU/*l*	Na	141 mEq/*l*
LDH	327 IU/*l*	K	4.3 mEq/*l*
AMY	43 IU/*l*	Cl	101 mEq/*l*
ALP	437 IU/*l*	CEA	1.5 ng/ml
γ-GTP	94 IU/*l*	CA19-9	29 U/ml
CHE	192 IU/*l*		

Fig. 1　Ultrasonography of the liver. Dilated intrahepatic bile ducts with gallstones（arrowheads）are shown.

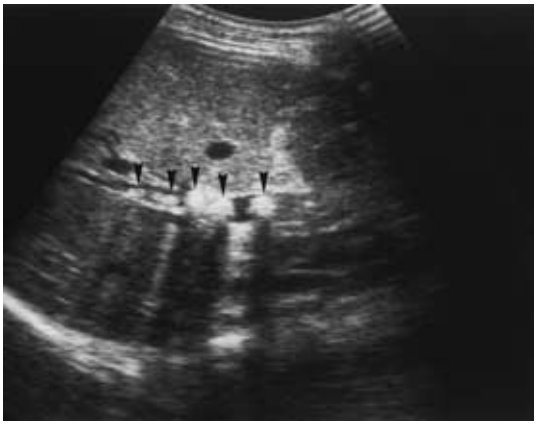

langioscopy；以下，PTCS と略記)：肝内胆管内にビリルビン結石を認め，PTCS 下に摘出した．完全切石後の PTCS では，肝管空腸吻合部直上の胆管が pinhole 状に狭窄しており，ガイドワイヤーは狭窄部を通過せず，ステントの留置は不可能であった．狭窄部位の生検では悪性所見は認められなかった．

以上より，PD 後の良性胆道狭窄と診断した．狭窄部をガイドワイヤーが通過しないため，PTCS を用いた胆管拡張術を断念し，胆道再建術を行う方針とした．

手術所見：1995 年 11 月 21 日開腹手術が施行された．肝門部の癒着は高度であったが，これを剥離して肝管空腸吻合部を露出した．総肝管健常部と空腸との間には，長さ約 1cm の線維性索状物が存在し，これが狭窄した胆管と考えられた．膵臓癌の再発を疑わせる所見はなく，良性胆道狭窄と診断された．左肝管，右

Fig. 2　Percutaneous transhepatic cholangiography（A）. Complete biliary obstruction（arrow）existed at the level of the common hepatic duct. C：percutaneous biliary catheter. Schematic representation（B）. The broken-line indicates a segment of biliary stricture between the common hepatic duct and the jejunum. The two-sided arrows indicate resection lines of the hepatic ducts.

A

B

前区域胆管枝および右後区域胆管枝をそれぞれ切離し，狭窄胆管を切除した(**Fig. 2B**)．再建は，3 本の肝管枝と空腸とを吻合した．術後経過は順調であり，1996 年 1 月 9 日退院した．

切除標本肉眼所見：胆管粘膜面に腫瘍性病変はなく，壁外からの浸潤も認められなかった．

病理組織学的所見：悪性所見はなく，慢性炎症性細胞浸潤をともなう間質の強い線維化が認められた(**Fig. 4**)．

Fig. 3　Contrast-enhanced computed tomography. The wall of the common hepatic duct was thickened (arrowheads). No tumor mass was detected at the hilum of the liver. Arrow：indwelling biliary catheter.

Fig. 4　Histology of the resected strictured bile duct (hematoxylin and eosin staining, ×100). Diffuse dense fibrous tissue with chronic inflammatory cellular infiltration was noted. No malignancy was detected.

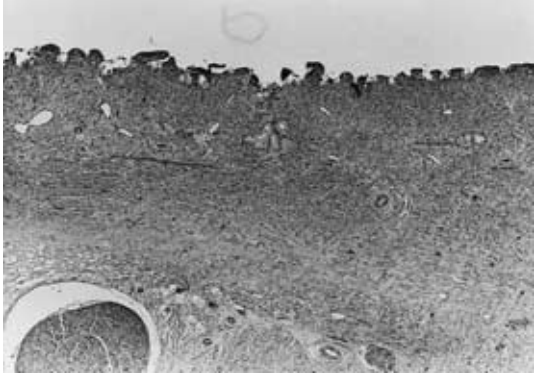

術後経過：2001 年 12 月 20 日現在，無再発生存中である．また，肝管空腸吻合部の再狭窄も見られていない．

考　察

胆管空腸吻合部の良性狭窄を起こす原因として，Beger ら[8]は，吻合部の過緊張，胆管虚血，縫合不全，吻合技術，逆流性胆管炎を挙げている．自験例の胆道狭窄は PD 後 7 か月目に発生したので，術中胆管損傷や吻合技術が原因とは考えられない．縫合不全も認められなかったので，これが原因とも考えられない．胆管虚血の形態学的変化としては，炎症性細胞浸潤，壁の肉芽組織・壊死・線維化・瘢痕化が挙げられている[9]．自験例における狭窄胆管の組織像は，慢性炎症性変化を伴った胆管壁の線維性・瘢痕性肥厚であり，胆管虚血の形態学的変化と合致していた．以上より，自験例における胆道狭窄の原因は，他の原因が否定されることおよび胆管虚血と合致する組織像から，虚血であると考えられる．

Northover ら[10]は，十二指腸上部の肝外胆管では 3 時，9 時方向に伴走する動脈（胆管動脈）がこれを栄養しており，胆管血流の 60% は十二指腸側から，38% は肝門側から流入すると報告した．肝十二指腸間膜内リンパ節を郭清する際にこれらの動脈が損傷され，虚血から胆道狭窄が生ずるという報告もなされている[11)12]．自験例において総肝管が虚血に陥ったのは，胆管切離を中部胆管の下半部で行い，結果として肝側胆管が長く遺残したためと考えられる．加えて，膵癌に対する徹底したリンパ節郭清により胆管動脈が損傷され，肝門側からの動脈血流が減少した可能性も推測される．しかし，自験例では手術直後に胆管壊死は生じておらず，不完全な虚血により線維化から瘢痕化へと進行したものと思われる．

1983 年に，Terblanche ら[13]は胆道再建後の虚血による胆道狭窄の 3 例を報告し，胆管切離を高位で行っていれば胆道狭窄の発生を防止できた可能性があると述べている．Tocchi ら[14]も，可及的高位での胆管切離，吻合を勧めている．自験例の胆道造影像（**Fig. 2**）を見ても，左右肝管合流部直下の上部胆管で胆管切離を行っていれば，狭窄の発生は防止できた可能性が高い．虚血による胆道狭窄の報告例を見ても[11)~13)]，狭窄はすべて左右肝管合流部より十二指腸側に存在しており，これらの症例においても上部胆管で胆管切離を行っていれば，胆道狭窄は発症しなかった可能性が高いものと推測される．Terblanche ら[13]は，胆道再建に際しては「肝側胆管の血流が良好であるか否かを，胆管切離端からの動脈性出血（back-bleeding）の有無により確認する」ことが術後の虚血性胆道狭窄の発生を防ぐコツであると述べている．以上，自験例の経験および文献的考察から，PD の際には，高位（上部胆管）での胆管切離および肝側断端からの動脈性出血の確認を行うことにより，術後の虚血性胆道狭窄の発生を防止できるものと考えられる．

文　献

1) 伊藤　豊, 高野靖悟, 佐藤一雄ほか：良性胆道狭窄症例の検討. 日臨外医会誌　**57**：1065―1071, 1996
2) 生駒　明, 田中紘輝, 石崎直樹ほか：良性胆道狭窄39例の臨床的検討. 胆と膵　**16**：771―775, 1995
3) 神保康子, 長谷川茂, 三浦弘剛ほか：進行胆嚢癌にて膵頭十二指腸切除施行5年後に発生した肝内結石症の1例. 胆道　**14**：147―153, 2000
4) 山本雅明, 山城一弘, 大島秀紀ほか：肝内結石再発を繰り返した膵頭十二指腸切除術後胆管空腸吻合部良性狭窄の1例. 胆と膵　**20**：523―528, 1999
5) Stapleton GN, Williamson RCN：Proximal pancreatoduodenectomy for chronic pancreatitis. Br J Surg **83**：1433―1440, 1996
6) 長谷川洋, 伴野　仁, 寺崎正起ほか：膵頭十二指腸切除術後の高度な肝管空腸吻合部狭窄に対してendoprosthesisに成功した1例. 日臨外医会誌　**49**：1261―1266, 1988
7) Ammori BJ, Joseph S, Attia M et al：Biliary strictures complicating pancreaticoduodenectomy. Int J Pancreatol **28**：15―21, 2000
8) Beger HG, Schwarz A：Invited commentary. Biliary strictures complicating pancreaticoduodenectomy. Int J Pancreatol **28**：21―22, 2000
9) Ludwig J, Batts KP, MacCarty RL：Ischemic cholangitis in hepatic allografts. Mayo Clin Proc **67**：519―526, 1992
10) Northover JMA, Terblanche J：A new look at the arterial supply of the bile duct in man and its surgical implications. Br J Surg **66**：379―384, 1979
11) Ishizuka D, Shirai Y, Hatakeyama K：Ischemic biliary stricture due to lymph node dissection in the hepatoduodenal ligament. Hepatogastroenterology **45**：2048―2050, 1998
12) 田中紘輝, 生駒　明, 久保博明ほか：虚血が原因と思われる胆管狭窄の2例. 胆と膵　**15**：67―71, 1994
13) Terblanche J, Allison HF, Northover JMA：An ischemic basis for biliary strictures. Surgery **94**：52―57, 1983
14) Tocchi A, Mazzoni G, Liotta G et al：Management of benign biliary strictures：biliary enteric anastomosis vs endoscopic stenting. Arch Surg **135**：153―157, 2000

Ischemic Biliary Stricture following Pancreaticoduodenectomy：Report of a Case and Review of the Literature

Shigenori Nagakura, Yoshio Shirai, Toshifumi Wakai,
Naoyuki Yokoyama and Katsuyoshi Hatakeyama

Division of Digestive and General Surgery, Niigata University Graduate Shool of Medical and Dental Sciences

We report a case of ischemic biliary stricture following pancreaticoduodenectomy（PD）. A 47-year-old man who had undergone PD for mucinous cystadenocarcinoma of the pancreas, during which the bile duct was transected at the level of the middle bile duct, presented with obstructive jaundice 7 months after the PD. Percutaneous transhepatic cholangioscopy showed both a pinhole stricture of the common hepatic duct just above the hepaticojejunostomy and intrahepatic gallstones. Histology of endoscopic biopsy specimens of the stricture showed no malignant tissue, leading to a diagnosis of benign biliary stricture with resultant hepatolithiasis. Although endoscopic gallstone retrieval was successful, endoscopic biliary dilation failed. At laparotomy, the common hepatic duct was densely fibrotic. We resected the fibrously thickened duct followed by bilioenteric anastomosis. The resected specimen showed histologically dense fibrous tissue with chronic inflammatory infiltrates, compatible with ischemic biliary stricture. This case and a review of the literature indicate that the bile duct was transected at the upper bile duct and back-bleeding from the transected ductal end, which ensures sufficient arterial blood supply, should be checked when in PD to prevent postoperative ischemic biliary stricture.

Key words：ischemic biliary stricture, bilioenteric anastomosis, pancreaticoduodenctomy

〔Jpn J Gastroenterol Surg 35：1669―1672, 2002〕

Reprint requests：Shigenori Nagakura　Division of Digestive and General Surgery, Niigata University Graduate School of Medical and Dental Sciences
1-757 Asahimachi-dori, Niigata City, 951-8510 JAPAN