日消外会誌　35（11）：1673～1677，2002 年

**症例報告**

# 好酸球増多症を伴った巨細胞型退形成性膵管癌の１例

東京慈恵会医科大学外科
石田　祐一　　中里　雄一　　黒田　　徹
小林　　進　　山崎　洋次　　青木　照明

症例は 58 歳の男性．上腹部痛を主訴に近医を受診し，腹部超音波検査，腹部 CT により膵臓に腫瘍性病変を指摘され当院を紹介された．初診時，CEA，CA19-9 などの腫瘍マーカーは異常を認めなかったが，好酸球増多を伴った白血球の増加と CRP も 1.9mg/dl に上昇していた．腹部超音波検査と EUS では嚢胞成分を伴った膵頭部腫瘍を認め，腹部 CT と腹部血管撮影では上腸間膜静脈への腫瘍浸潤が疑われた．ERCP では膵頭部領域において主膵管のびまん性狭窄を認め Santorini 管も同様の狭窄像を呈していた．膵頭十二指腸切除術を施行した．病理組織検査により，好酸球と好中球の浸潤の目立つ退形成性膵管癌（巨細胞癌）と診断された．術前認めた好酸球増多を伴った白血球の増加は術直後より正常化したが，腫瘍の再発に伴い再増加した．術後経過は良好であったが，転帰はきわめて不良であった．

## はじめに

退形成性膵管癌は，1954 年 Sommers ら[1]により初めて肉腫様の形態を呈する膵癌の一組織型として報告され，膵癌の中でも比較的まれな疾患である．われわれは好酸球増多を伴った退形成性膵管癌を経験したので文献的考察を加え報告する．

## 症　　例

症例：58 歳，男性

主訴：上腹部痛

家族歴：特になし．

既往歴：本態性高血圧（小児期より）

現病歴：平成 12 年 12 月中旬より上腹部痛が出現した．近医を受診して腹部超音波検査と腹部 CT を施行し，膵頭部の異常を指摘された．平成 13 年 1 月 17 日に当院を紹介され，精査目的で入院した．

入院時現症：身長 167cm，体重 66kg．血圧 120/76 mmHg，脈拍 74/分・整．結膜に貧血および黄疸はみられず，体表リンパ節の腫大は認めなかった．右上腹部に圧痛を認めたが，腫瘤は触知しなかった．

入院時検査所見：血液一般検査では，初診時末梢血液像で好酸球 5.7%（白血球数 13,000/μl），CRP 1.9mg/dl と上昇を認め，入院後も徐々に上昇した．白血球分画のうち好酸球の割合は入院後 10.6%（白血球数 12,700/μl）まで増加したが，手術翌日には 1.3%（白血球数 18,200/μl）に，術後 7 日目には 0.6%（白血球数 10,300/μl）まで低下した．しかし，腹部 CT で腫瘍の再発を認めた術後 60 日目より好酸球は再上昇し，4%（白血球数 28,000/μl）まで増加した（**Fig. 1**）．腫瘍マーカーは CEA 4.8mg/ml，CA19-9 7U/ml と正常範囲内であった．

**Fig. 1**　Clinical course

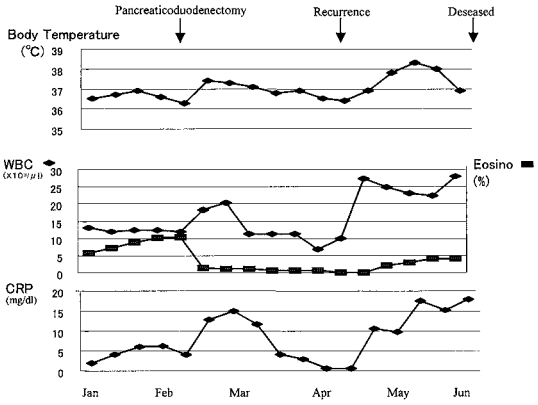


腹部超音波検査所見：膵頭部から膵鈎部に 3.9×3.5×3.8cm の境界不明瞭で嚢胞成分を有する hypoechoic mass を認め，カラードプラ検査では血流を認めなかった．

＜2002 年 7 月 24 日受理＞別刷請求先：石田　祐一
〒105-8461　東京都港区西新橋 3―25―8　東京慈恵会医科大学外科

**Fig. 2**　Abdominal computed tomography shows low density area with severe adhesion of superior mesenteric vein.

**Fig. 3**　Endoscopic ultrasonogram shows heterogenous hypoechoic lesion with cystic component in the uncinate process.

腹部CT検査所見：膵頭部から膵鈎部にかけて，上腸間膜静脈後壁を圧排する腫瘤陰影を認めた(**Fig. 2**).

超音波内視鏡検査所見：膵鈎部にcystと考えられるcomponentを伴ったheterogenousなhypoechoic lesionを認めた（**Fig. 3**).

腹部血管撮影所見：腹腔動脈造影で膵頭部領域の動脈にencasementは認めなかったが，膵頭部にわずかに濃染像を認めた．門脈造影では上腸間膜静脈に狭窄を認めた．

**Fig. 4**　Endoscopic retrograde cholangiopancreatography shows diffuse stenosis of the pancreatic duct in the pancreatic head, probably due to pancreatitis（arrow).

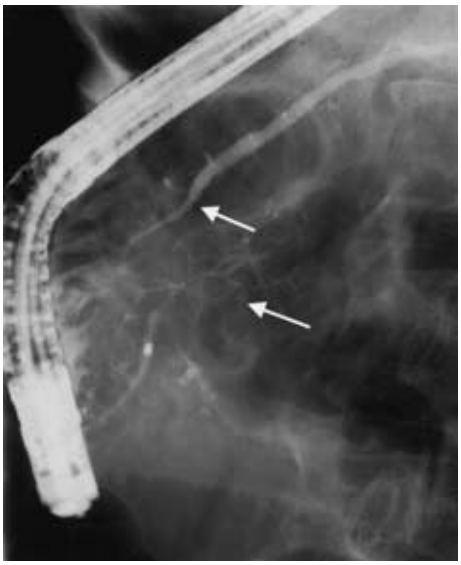

ERCP：膵頭部領域において主膵管にびまん性の狭窄を認め，Santorini管も同様の狭窄像を呈した．また，膵鈎部に拡張分枝膵管を認めた（**Fig. 4**)．膵液細胞診はclass IIであった．いずれの検査においても総胆管と主膵管の拡張所見は認めなかった．

以上の諸検査から，膵原発腫瘍を考えたが膵管癌としては非典型的であり腫瘤形成性膵炎も否定できず平成13年2月5日開腹手術を施行した．

手術所見：膵鈎部を中心に嚢胞性成分を有する腫瘍を認めた．腫瘍は上腸間膜静脈の後壁を中心に半周にわたり強固に癒着していたが，上腸間膜静脈の一部を合併切除し膵頭十二指腸切除術（PD-II）で肉眼的遺残なく切除できた．膵癌取扱い規約上Ph，$TS_3$，混合型，$S_1$，$RP_1$，$CH_0$，$DU_0$，$PVsm_1$，PL（ph I,II,sma)，$P_0$，$H_0$，N(－)，Stage IIIであった．

病理所見，膵鈎部に35×28×26mm大の腫瘍を認めた．割面では出血と壊死が強く，腫瘍の中心には壊死巣による嚢胞形成も認められた．組織学的には腫瘍細胞は多核巨細胞が多く混在しており，破骨細胞類似の細胞も一部に認められた．腫瘍細胞の周囲には好中球と好酸球の浸潤を高度に認め，これらの炎症細胞の浸潤は膵頭部領域全体にびまん性に広がっていた．膵頭

**Fig. 5**　a：Histological finding of the main tumor shows multinucleated tumor giant cells with marked infiltration of neutrophils and eosinophils.（H-E strain, ×400）b：Histrogical findings of the papillary hyperplasia of the pancreatic ducts with marked infiltration of neutrophils and eosinophils.（H-E stain, ×200）

a　　b

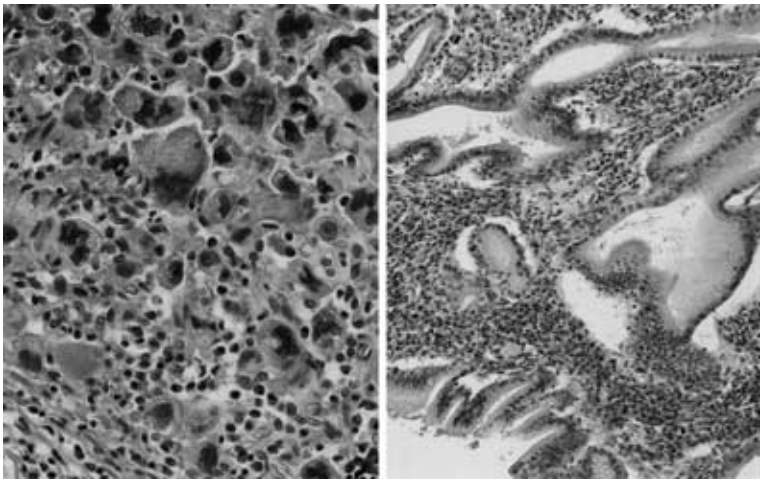

部領域の膵管上皮は著しい hyperplasia を伴い，膵管の内腔は狭窄していた（**Fig. 5**）．免疫特殊化学染色では腫瘍細胞は CEA（－），CA19-9（－）EMA（±），抗 cytokeratin Cam5.2（±），抗 cytokeratin CK7（＋），lysozyme（－），クロモグラニン（－）であり，組織学的特徴から退形成性膵管癌巨細胞型と診断した．膵癌取扱い規約では退形成性膵管癌，巨細胞癌（多形細胞癌），INFβly$_1$，v$_0$，ne$_0$，mpd（－），s$_0$，rp$_0$，ch$_0$，du$_0$，pv$_0$ であった．

術後経過：患者は術後 7 日目より経口摂取を開始し，良好に経過した．平成 13 年 3 月 10 日退院後外来通院治療していたが，3 月下旬より食欲低下，腹痛が出現し 4 月 2 日再入院した．再入院時の腹部 CT で局所再発と肝転移を認めた．入院後，発熱も出現し 6 月 2 日肝不全により死亡した（**Fig. 1**）．

## 考　察

退形成性膵管癌は1954年に pleomorphic carcinoma of the giant cell type として Sommers ら[1]が初めて報告した．頻度については，膵癌剖検例で Sommers ら[1]は 2.1%，Garcia ら[2]は 1.6%，Tschang ら[3]は 7.1% と報告しており，切除例では神谷ら[4]が 6.9% と報告している．本邦での退形成性膵管癌（巨細胞型）の報告例はわれわれの検索しえたかぎりでは自験例を含め 57 例で，比較的まれな腫瘍である[5)〜11)]．

高森ら[6]は平均発症年齢 61.1 歳で男女比は 2.4：1，主訴は腹痛が最も多かったと報告している．本例の腫瘍占居部位は膵頭部であったが，従来の報告では膵体尾部に多い傾向がある[12)13)]．

組織学的特徴として，腫瘍細胞は多形性に富み，単核もしくは多核の巨細胞が孤立散在性に発育し，しばしば巨細胞組織の一部に悪性紡錘細胞や腺癌要素が認められる．巨細胞は異形性を示すクロマチンに富んだ大きな核をもち，細胞はエオジンに強染され，時として cytophagocytosis や cannibalism がみられる[7)8)12)14)]．免疫組織化学的検索では上皮性マーカーが腫瘍細胞に陽性を示すことが特徴であり，自験例でもケラチン（CK7）が陽性を示した[6)9)15)〜17)]．また，巨細胞型のうち破骨細胞に類似の巨細胞が目立つものは，破骨細胞型巨細胞癌 giant cell carcinoma of osteoclastoid type として区別されている．Rosai[18]や Cubilla ら[19)20)]が指摘した osteoclastoid（epulis）type で多数あるいは無数の osteoclast-like giant cell がみられる症例で臨床的には遠隔転移が少なく比較的予後良好とされている．膵癌取扱い規約第 4 版[6)21)]でも「巨大貪食細胞あるいは破骨細胞に類似の巨細胞が目立つもの」と表現されているが，本例は破骨細胞類似の巨細胞は一部しか観察されなかったので破骨細胞型とは診断しなかった．さらに，本疾患の組織学的特徴として腫瘍内部が比較的早期よ

り炎症細胞浸潤や出血壊死を生じることで，臨床的にも炎症所見を認めることが挙げられる．本症例も入院時より白血球の増多・CRP陽性，その後発熱も認められた．特に，白血球のなかでも好酸球の増多は腫瘍の成長に伴って増加しており，腫瘍切除直後に正常化した．興味深いのは腫瘍の再発が腹部CTで確認されたときに再度好酸球数が増加したことである．平野ら[22]は白血球増多に関して，生体内に顆粒球の産生および成熟を促進する因子としてcolony stimulating factor（以下，CSFと略記）の存在が認められ，癌組織が直接あるいは間接的にCSFを産生している可能性を示唆している．重岡ら[23]もCSF産生にはMacrophageが関与しており，そこに腫瘍（特に未分化癌）が関与することが考えられると指摘している．自験例では白血球数の増加も認めたが，特に好酸球数が腫瘍の成長・消退に伴って推移しており，好酸球の産生および成熟を促進する因子も関与している可能性が示唆されたが，血清学的検索は施行しなかった．本例のように腫瘍の成長・消退に伴った末梢血中の好酸球が増減したという報告は今日まで検索した範囲では認められなかった．また，病理組織学的所見で腫瘍細胞の周囲には好中球と好酸球の浸潤を高度に認め，これらの炎症細胞の浸潤は膵頭部領域全体にびまん性に広がっていたことを報告したが，これらの所見は特に腫瘍近傍で顕著であり腫瘍が刺激成長因子を産生している可能性を支持するものであった．しかし，免疫組織化学的検討として腫瘍細胞をG（granulocyte）-CSFで染色したが明らかな陽性所見は得られなかった．高森ら[6]は切除した膵管の不整部で，反応性変化と考えられるpapillary hyperplasiaの像がみられたと報告している．本例にみられた膵頭部領域の膵管上皮の著しいhyperplasiaと膵管内腔の狭窄は高森らと同様の所見であり，膵管周囲への好中球，好酸球浸潤のため2次的に膵炎様の病態となり膵管上皮のhyperplasiaが生じたと考えられた．

本腫瘍の進展形式は局所の血管内浸潤が強く血行性転移とリンパ節転移ともにきたしやすく転移浸潤部位はリンパ節，肝，腹膜の順に高率に転移をおこす[5)6)9)]．予後についてはきわめて悲観的であり，本例も手術後117日目に永眠された．上田ら[9]は平均生存期間が切除例で202.7日，非切除例110.7日，非手術症例144.8日であり，長期生存例はないと報告しているが，竹原ら[10]は術後4年4か月無再発例を報告しており，放射線療法が有効であったとする報告もある[22]．診断に関してAckermanら[24]は非典型的な膵腫瘍に対しては確実な早期診断のため膵の直接生検を勧めているが，腫瘍の腹腔内散布の危険性もあり議論の余地がある．膵腫瘍で白血球の増多・CRP陽性・発熱などの通常型膵癌にはない特徴を有している場合，退形成性膵癌の可能性を考え早期診断と手術療法に加え化学療法や放射線療法の併用などの集学的治療法を行う必要がある．

稿を終えるにあたり，ご指導を頂きました東京慈恵会医科大学病院病理部，鈴木正章先生に深謝いたします．

## 文　献


1）Sommers SC, Meissner WA：Unusual carcinomas of the pancreas. Arch Pathol **58**：101―111, 1954
2）Garcia AA, Weiland LH：The histologic spectrum prognosis, and histogenesis of the sarcomatoid carcinoma of the pancreas. Cancer **39**：1181―1189, 1977
3）Tschang TP, Garza RG, kissane JM：Pleomorphic carcinoma of the pancreas. Cancer **39**：2114―2126, 1977
4）神谷順一, 二村雄次, 早川那直和ほか：膵頭部多形細胞癌の1切除例. 日外会誌　**87**：105―109, 1986
5）貝沼　修, 原　　壮, 谷口徹志ほか：膵多形細胞癌の1例．日消病会誌　**92**：106―109, 1995
6）高森　繁, 相原伸好, 大浦慎祐ほか：退形成性膵管癌の1切除例―本邦報告60例の検討―. 日臨外医会誌　**56**：1043―1049, 1995
7）八木田美保, 片岡慶正, 大澤さおりほか：退形成性膵管癌の一切除例．京府医大誌　**107**：521―527, 1998
8）河野修三, 池上雅博, 小林　功ほか：退形成性膵管癌（巨細胞癌型）の1例―本邦報告例の臨床的検討―．胆と膵　**20**：1015―1020, 1999
9）上田順彦，小西一朗，広野禎介：退形成性膵管癌（巨細胞型）の1例．胆と膵　**19**：519―522, 1998
10）竹原尚之, 真栄城兼清, 池田靖洋：退形成性膵管癌（巨細胞型）の1例．胆と膵　**18**：512―513, 1997
11）内田　稔，高木章司，古谷四郎：退形成性膵管癌（巨細胞型）の1例．日本肝胆膵外科関連会議・仙台プログラム．2001, pII-229
12）Klöppel G, Solcia E, Longnecker Ds et al：Histological typing of tumours of the exocrine pancreas. Edited by Klöppel G, Heiz PU. International histological classification of tumours. 2nd edition. Springer, Berlin, 1996, p91―102
13）山下和良, 山下育子, 清水　章：膵管癒合不全を合併した膵Giant Cell Carcinomaの1例．胆と膵　**7**：911―916, 1986

14) Ichikawa T, Federle MP, Ohba S et al：Atypical exocrine and endocrine pancreatic tumors（anaplastic, small cell, and ginat cell types）：CT and Pahtologic features in 14 patients. Abdom Imaging **25**：409—419, 2000
15) Paal E, Thompson LDR, Frommelt A et al：A Clinicopathologic and immunohistochemical study of 35 anaplastic carcinomas of the pancreas with a review of the literature. Ann Diagn Pathol **5**：129—140, 2001
16) Molberg KH, Heffess C, Delgado R et al：Undifferentiated carcinoma with osteoclast-like giant cells of the pancreas and periampullary region. Cancer **82**：1279—1287, 1998
17) Deckard-Janatpour K, Kragel S, Tepliz RL et al：Tumors of pancreas with osteoclast-like and pleomorphic giant cells. Arch Pathol Lab Med **122**：266—272, 1998
18) Rosai J：Carcinoma of pancreas simulating giant cell tumor of bone. Cancer **22**：333, 1968
19) Cubilla AL, Fitzgerald PJ：Classification of pancreatic cancer（Nonendocrine）. Mayo Clin Proc **54**：449—458, 1979
20) Cubilla AL, Fitzgerald PJ：Morphological patterns of primary nonendocrine human pancreas carcinoma. Cancer Res **35**：2234—2248, 1975
21) 日本膵臓学会編：膵癌取扱い規約. 第4版. 金原出版，東京，1993
22) 平野　誠, 花立史香, 村上　望ほか：膵多形細胞型未分化癌の1例．胆と膵　**12**：1151—1156, 1991
23) 重岡健一郎, 岸川博紀, 西村柳介ほか：著明な類白血病反応を呈した膵多形細胞癌の1例．日臨外医会誌　**39**：40—42, 1977
24) Ackerman NB, Aust J, Bredenberg CE et al：Problems in differentiating between pancreatic lymphoma and anaplastic carcinoma and their management. Ann Surg **184**：705—708, 1976

## A Case of Anaplastic Ductal Carcinoma（Giant Cell Type）of the Pancreas with Eosinophilia

Yuichi Ishida, Yuichi Nakazato, Tooru Kuroda, Susumu Kobayashi,
Yoji Yamazaki and Teruaki Aoki
Department of Surgery, The Jikei University School of Medicine

A 58-year-old man hospitalized for upper abdominal pain, was referred to us due to a pancreatic tumorous lesion detected by abdominal ultrasonography（US）and computed tomography（CT）. Although serum CEA and CA19-9 were within normal ranges, leucocytosis with eosinophilia was observed and CRP was elevated to 1. 9mg/dl. US showed an ill-defined hypoechoic mass in the pancreatic head and uncinate process, suggesting a hemorrhagic pseudocyst. Endoscopic ultrasonography（EUS）showed a heterogenous hypoechoic lesion with a cystic component. CT showed a low-density tumor with severe adhesion to the superior mesenteric vein（SMV）. ERCP showed diffuse stenosis of the pancreatic duct in the pancreatic head, probably due to pancreatitis. Angiography showed slight tumor staining and stenosis of the SMV. Following pancreaticoduodenectomy, pathological examination showed the lesion to be invasive ductal giant cell carcinoma with severe infltration of neutrophils and eosinophils. Preoperative leucocytosis with eosinophilia improved just after surgery, and increase again at recurrence. The patient ś postoperative course was uneventful, but the outcome was very poor.

**Key words**：giant cell carcinoma, pancreatic pleomorphic carcinoma, eosinophilia

**〔Jpn J Gastroenterol Surg 35：1673—1677, 2002〕**

**Reprint requests**：Yuichi Ishida　Department of Surgery, The Jikei University School of Medicine
3—25—8 Nishi-shinbashi, Minato-ku, Tokyo, 105-8461 JAPAN