日消外会誌　35（11）：1683～1687，2002 年

症例報告

多発性肝膿瘍を契機に発見された回腸原発平滑筋肉腫の１例

石切生喜病院外科

石原　寛治　　鈴木　範男　　伊東　　了
永来　正隆　　西川　正博　　大村　　泰
上田　正直　　永野　晃史　　藤井　弘一

下血などの消化器症状がない場合，回腸平滑筋肉腫の術前確定診断は，その解剖学的位置・頻度から困難であることが多い．症例は 53 歳の女性で，他院にて多発性肝膿瘍の治療中骨盤腔内腫瘤を指摘され女性付属器腫瘍の疑いで当院へ紹介された．骨盤部 MRI 検査で膀胱背側子宮直腸前面に 6cm 大の不整な腫瘤を認め，充実性卵巣腫瘍の診断のもと婦人科において開腹手術施行された．術中回腸原発腫瘍と判明，外科転科後回腸切除術施行し病理診断で平滑筋肉腫の診断を得た．

我々の検索しえた限り 1985 年以降，肝膿瘍を合併した小腸腫瘍の本邦報告例は自験例を含めて 12 例であった．自験例の肝膿瘍起炎菌は小腸常在菌の Streptococcus intermedius であり，小腸常在菌を起炎菌とする肝膿瘍に骨盤腔内腫瘤の併発をみた場合，小腸腫瘍の存在を念頭に置く必要があると考えられた．

はじめに

小腸原発悪性腫瘍は比較的まれな疾患ではあるが，近年の画像診断の進歩と共に報告例は増加している[1]．今回，我々は肝膿瘍を契機に発見された比較的まれな回腸平滑筋肉腫の１例を経験したので報告する．

症　　例

患者：54 歳，女性

主訴：骨盤腔内腫瘤

既往歴：特記すべき事なし．

現病歴：1996 年 12 月，軽い風邪症状があり市販薬で軽快していた．1997 年 4 月 18 日，食欲減退・心窩部痛・39℃ の発熱があり近医で内服薬処方されるも症状続き，4 月 25 日某病院を受診した．腹部超音波・CT 検査により肝膿瘍と診断され経皮的ドレナージ・抗生剤投与で症状は改善，濃汁からは小腸常在菌である Streptococcus intermedius が分離されたが血液培養は陰性であった．この時貧血があり上部消化管内視鏡検査を受けるが異常なく，便潜血も陰性であった．その後の検索で骨盤腔内に腫瘤を認め，卵巣腫瘍の疑いで 5 月 8 日当院婦人科へ紹介された．肝膿瘍に対して前医処方の経口抗菌薬を入院時服用していた．

＜2002 年 7 月 24 日受理＞別刷請求先：石原　寛治
〒579-8026　東大阪市弥生町 12―28　石切生喜病院外科

Table 1　Laboratory data on admission

TP	8.3 g/dl	WBC	$83.5\times10^{2}/\mu l$
T.Bil	0.3 mg/dl	RBC	$307\times10^{4}/\mu l$
GOT	28 IU/l	Hgb	8.3g/dl
GPT	7 IU/l	Hct	29.1%
ALP	225 IU/l	Plat	$56.4\times10^{4}/\mu l$
Ch-E	74 IU/l	MCV	94.8 fl
CPK	13 IU/l	MCH	27.0 pg
S-AMY	84 IU/l	MCHC	28.5 g/dl
FBS	88 mg/dl		
BUN	15.2 mg/dl	PT	71.3%
Cre	0.5 mg/dl	APTT	39.5sec
T-CHO	157 mg/dl	TT	75.4%
CRP	0.3 mg/dl	HPT	75.2%
Na	135 mEq/l	Fibrinogen	390mg/dl
K	5.0 mEq/l		
Cl	107 mEq/l	CA72-4	0.3 U/ml
Ca	1.21 mg/dl	CEA	0.8 ng/ml

Fig. 1　Abdominal CT on admission demonstrated multiple low-density areas in the liver revealed to abscess（arrowheads）.

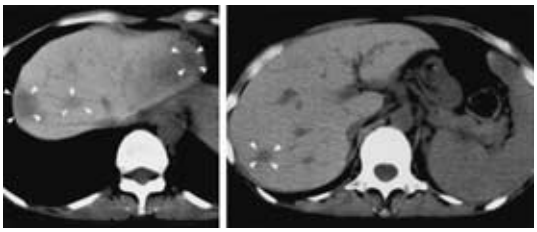

Fig. 2　MRI：(a) Arrows demonstrated a hen-egg size mass within the intrapelvic space at the sagittal section. (arrowheads pointed bladder.) (b) Horizontal view of the intrapelvic mass (arrows). Sigmoid colon was encased by this mass (arrowheads).

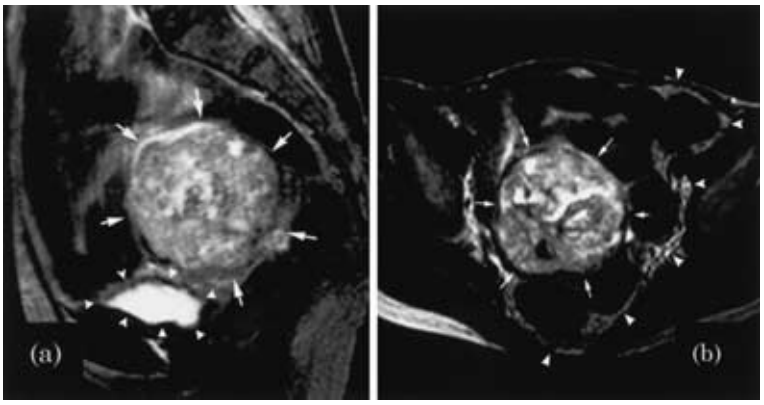

Fig. 3　Resected specimen：Arrows pointed ileum tumor with deep ulcers (arrowheads) in the mucous menbrane.

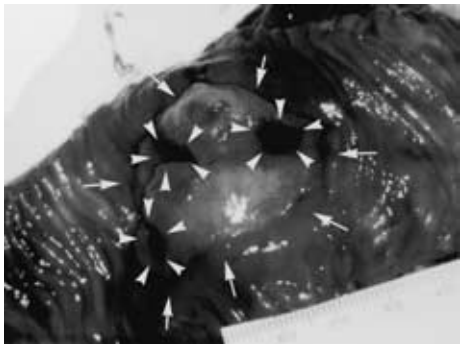

Fig. 4　Histological findigns shows interlacing and palisading of the spindle cell with irregular hyperchoromatic nucleus. Mitosis can be seen, 5～6/10 HPF. (HE, ×200)

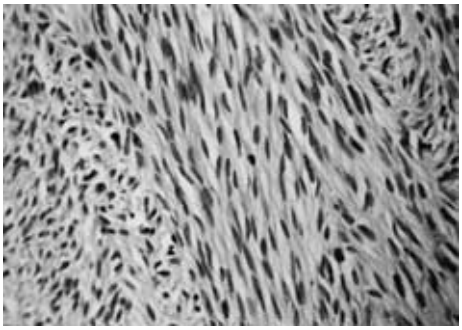

入院時現症：体温 36.4℃，身長 150cm，体重 38kg，血圧 102/74mmHg，脈拍 84/分整，眼瞼結膜に軽度貧血あるが眼球結膜に黄染なく腹部平坦軟で肝脾腫なく直腸指診上，下腹部に腫瘤を触れない．

入院時検査所見：Hb 8.3g/dl，MCV 94.8fl，MCH 27.0pg と正球性正色素性貧血を認めた．炎症所見はなく，腫瘍マーカーも正常（**Table 1**）．

術前画像診断所見：入院時腹部 CT で，膿瘍腔であったと思われる低吸収域が散在するがドレナージチューブは抜去されていた（**Fig. 1**）．骨盤部 MRI 検査で子宮の右前方直腸前面膀胱背側に，T2 強調像で大部分が比較的高信号の 6cm 大の不整な腫瘤を認め，部分

Fig. 5　Follow up abdominal dynamic CT (8/29) showed no abnormal findings such as abscess or metastatic lesion.

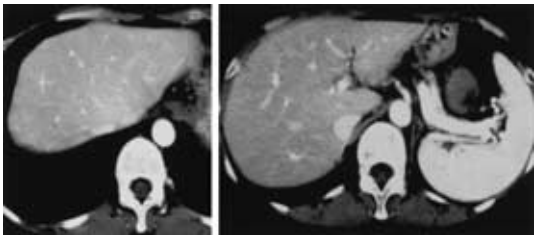

Table 2 Reported cases of small intestinal tumor presenting with liver abscess in Japan since 1985.

Author/ year	Age/ Sex	Symptoms	Site	Tumor Size	Treatment	Bacterial findings of the liver abscess	Histology	Prognosis
1)R.Aeba (1985)	60/M	High fever, dyspnea	Jejunum from 100cm Treitz	11×11×12 cm	Jejunal resection with tumor	Unknown	Leiomyosarcoma	5 month alive
2)S.Endo (1985)	62/F	High fever	Ileum from50cm Bauchin's valve	10×7cm	Ileal resection with tumor	Unknown	Malignant lymphoma	Unknown
3)K.Hosoda (1985)	34/F	High fever, Right upper abdminal pain, Left upper abdominal mass	Jejunum nearby Treitz	6×6×6 cm	Jejunal resection with tumor	Veillonella	Leiomyosarcoma	7 months alive
4)K.Kihira (1987)	59/M	High fever, anemia, Loss of appetite	Jejunum nearby Treitz	Unknown	Operation	Unknown	Leiomyosarcoma	Unknown
5)K.Fujisawa (1987)	68/M	Lower abdominal mass, Liver abscess	Ileum	Unknown	Operation	Unknown	Leiomyosarcoma	Unknown
6)S.Itano (1991)	40/M	High fever, general fatigue	Jejunum from 20 cm Treitz	5.5×6 cm	Jejunal resection with tumor	Unknown	Leiomyosarcoma	10 months alive
7)T.Ogasawara (1993)	49/M	High fever	Jejunum	Unknown	Operation	Unknown	Leiomyosarcoma	Unknown
8)H.Naruse (1994)	71/F	High fever, general fatigue Right upper abdminal pain	Jejunum from 20 cm Treitz	4×4×3.5 cm	Jejunal resection with tumor	Streptococcus intermedius	Leiomyosarcoma	27 months alive
9)A.Kohira (1996)	56/M	High fever, anemia Left lower abdominal mass	Ileum	9×7×6 cm	Jejunal resection with tumor	Unknown	Leiomyosarcoma	Unknown
10)A.Mita (1996)	76/F	High fever, abdminal pain, panperitonitis	Ileum from 10cm valve	11×7.5×6 cm	Jejunal resection with tumor Low anterior resection	Streptococcus intermedius Candida albicance	Leiomyosarcoma	12 months alive
11) W.Oda (2000)	62/M	High fever Right upper abdminal pain	Jejunum 40cm Treitz	4cm	Jejunal resection with tumor	Unknown	GIST	25 months alive
12) K.Ishihara (2002)	54/F	High fever, general fatigue, Intrapelvic mass	Ileum from 130cm Bauchin's valve	6×5×5 cm	Ileal resection with tumor	Streptococcus intermedius	Leiomyosarcoma	42 months death

的に高信号域が混在していた（**Fig. 2**）．以上より，婦人科において出血壊死を伴う充実性卵巣腫瘍の診断のもと5月12日手術が施行された．

手術所見：S状結腸腸間膜付着側対側および膀胱後壁と繊維性に癒着する6cm大の不整な腫瘤を認め，Bauchin弁より約130cm口側回腸から壁外性に発育していた．腹水を認めず子宮卵巣に異常なく，回腸原発腫瘍の診断のもと外科紹介された．腹膜播種を認めず，腸間膜リンパ節に病理組織上転移を認めなかった．腫瘍前後10cmで回腸を切離摘出し端々吻合した．触診上肝表面にドレナージ後の癒着と硬結があり，転移巣・炎症性変化の区別はこの時できなかった．

切除標本所見：腸間膜対側から壁外性に発育する6×5×5cmの不整な腫瘤の粘膜面には3か所の潰瘍形成があり，内部の出血壊死巣と交通していた（**Fig. 3**）．

病理組織所見：紡錘形細胞が束状に配列し異型性を伴う核と核分裂像を10視野中5〜6個認め，免疫染色でS100蛋白・CD34陰性，c-kit弱陽性，α-SMA強陽性より平滑筋肉腫と診断した（**Fig. 4**）．

術後経過：肝膿瘍は消失し6月8日退院．3か月後の腹部CTで膿瘍や転移巣を疑う所見なし（**Fig. 5**）．社会復帰されたが多発性肝転移により3年6か月後に永眠された．

考　察

Stanleyら[2]は1,300の剖検例より小腸悪性腫瘍は全消化管悪性腫瘍の約2%を占めるに過ぎず，平滑筋肉腫は悪性リンパ腫・癌腫に次ぎ26%を占めるとしている．八尾ら[3]678例の空回腸腫瘍の集計によると約80%はTreitz靱帯から60cm以内に存在し73.6%が空腸に存在する．50〜60代に多く男女比はほとんどないとされ，管外性発育を呈するものが多く腸閉塞症状が少ないため腹部腫瘤触知・腹痛・消化管出血が3主徴とされている．自験例は全身倦怠・発熱などの感染症状で発症し，前医で肝膿瘍の適切な処置を受け来院時は炎症所見・消化器症状なく貧血のみを認めた．

上記3主徴があり本症を疑えば画像診断が進歩した今日，診断は比較的容易であるかと思われる．平野ら[4]は膀胱後部に13cm大の腫瘤が見られた男性患者の診断にMRIが，井上ら[5]は下血を反復する女性患者の精査に血管造影を施行し回腸に6cmの腫瘍を認め，それぞれ有用であったと報告している．しかし，自験例のように女性で消化器症状の訴えがなく小さな腫瘤が骨盤腔内にある場合術前に小腸平滑筋肉腫と診断することは困難で，骨盤部MRIでは充実性卵巣腫瘍に酷似しており確定診断は得られなかった[6]．血管造影検査は本症の確定診断に非常に有用であるが，術前の通り未施行のまま手術に移行したのが残念である[7]．

さて，肝膿瘍はその成因により経門脈性・経胆道性・経動脈性・直達性・外傷性・医原性・特発性に分けられる[8]．自験例では小腸常在菌のStreptococcus intermediusが前医で分離されており，腫瘍壊死巣に通ずる回腸粘膜潰瘍部から経門脈性に移行したとの考えた．1985年以降，本邦で肝膿瘍併発小腸腫瘍の報告は自験例を含め12例であり（**Table 2**），起炎菌はveillonellaの1例を除きグラム陽性球菌で小腸常在菌であった[9)〜19)]．

小腸平滑筋肉腫に対する治療は腫瘍部小腸の切除である．リンパ節転移の頻度は低いとされ[20]，自験例でも術中病理診断で腸間膜リンパ節に炎症所見を認めるのみで郭清はしていない．肝膿瘍に対しては経皮的ドレナージが第1選択と考えるが，多発している膿瘍をすべてドレナージすることは困難である．自験例でも，入院時腹部CTで膿瘍腔であったと思われる低吸収域が散在するが術後速やかに消失している点が興味深い．小腸常在菌を起炎菌とする肝膿瘍に骨盤腔内腫瘤の併発をみた場合，小腸腫瘍の可能性を念頭に置き小腸造影・腹部血管造影検査などを積極的にすすめる必要があると考える．そして感染源となる腫瘍を切除することで，肝膿瘍も比較的早期に治癒するのではないかと考えられた．

文　献

1）中浜貴行，小坂　篤，東　俊策ほか：小腸平滑筋肉腫の3切除例と本邦文献報告例224例の検討．日消外会誌　**20**：182―185, 1987

2）Stanley W, Ashley A, Wells Jr：Tumors of the small intestine. Semin Oncol **115**：116―128, 1988

3）八尾恒良，日吉雄一，田中啓二ほか：最近10年間（1970〜1979）の本邦報告例の集計から見た空・回腸腫瘍I．悪性腫瘍．胃と腸　**19**：935―941, 1981

4）平野洋子，渡辺文彦，土井　修ほか：膀胱後部に巨大腫瘤を呈した回腸平滑筋肉腫の1例．日医新報　**3734**：79―82, 1995

5）井上滋夫，星加和徳，飯田三雄ほか：血管造影が診断に有用であった回腸平滑筋肉腫の1例．胃と腸　**13**：1675―1679, 1995

6）Kawagoe H, Kataoka A, Sugiyama T et al：Leiomyosarcoma of the small intestine pre-senting as a pelvi mass. Eur J Obstet Gynecol Reprod Biol **66**：187―191, 1996

7）山本宏明，雄谷義太郎，佐藤有三ほか：小腸平滑筋

肉腫の 2 例. 日臨外医会誌 **55**：2593―2598, 1994
8）久保正二, 木下博明, 広橋一裕：肝膿瘍の病態と治療．消外 **17**：1419―1422, 1994
9）饗庭 了, 角本陽一郎, 安村和彦ほか：経門脈性に肝膿瘍を形成した空腸平滑筋肉腫の 1 例．日消外会誌 **18**：2395―2398, 1985
10）遠藤 悟, 坂本幸具, 樫谷益夫ほか：肝膿瘍を伴った小腸性リンパ腫の 1 例．和歌山医 **36**：423, 1985
11）細田和彦, 中澤 功, 鈴木良一ほか：肝膿瘍を合併した空腸平滑筋肉腫の一例．旭中病医報 **7**：137―141, 1985
12）木平 健, 杉山新一, 広瀬完夫ほか：肝膿瘍経過観察中, 小腸腫瘍の併存が認められた 1 例. 日消病会誌 **84**：2617, 1987
13）藤沢克憲, 三浦将司, 皆川真樹ほか：肝膿瘍を契機に発見された廻腸平滑筋肉腫の 1 例．日消外会誌 **84**：2644, 1987
14）板野 哲, 前川隆一郎, 浦本幸彦ほか：肝膿瘍を契機に発見し得た空腸平滑筋肉腫の 1 例．日消外会誌 **88**：100―104, 1991
15）小笠原猛, 伊藤文雄, 花輪孝雄ほか：肝膿瘍を契機に発見された小腸平滑筋肉腫の一例．日臨外医会誌 **10**：384, 1993
16）成瀬博昭, 岸川博隆, 田中宏紀ほか：肝膿瘍を契機に発見された空腸平滑筋肉腫の 1 例．日臨外医会誌 **55**：1818―1822, 1994
17）小平明弘, 伊豆 稔, 岡野 隆ほか：肝膿瘍で発見された小腸平滑筋肉腫の 1 例．医薬の門 **2**：125, 1996
18）三田篤彦, 杉山 敬, 松下啓二ほか：肝膿瘍破裂として発症した回腸平滑筋肉腫の 1 例．日臨外医会誌 **57**：619―623, 1996
19）小田和理恵, 三浦 修, 浦橋泰然ほか：多発性肝膿瘍を契機に診断された小腸 stromaltumor の 1 例．日本大腸肛門病会誌 **53**：816, 2000
20）松田一夫, 細川 治, 海崎泰治ほか：小腸平滑筋肉腫 9 例の臨床病理学的検討―並びに過去 10 年間の本邦報告例の検討．癌の臨 **36**：2079―2085, 1990

A Case Report of Ileum Leiomyosarcoma Presenting As Multiple Liver Abscess

Kanji Ishihara, Norio Suzuki, Ryo Itou, Masataka Eirai, Masahiro Nishikawa,
Mamoru Oomura, Masanao Ueda, Koushi Nagano and Hirokazu Fujii
Department of Surgery Ishikiriseiki Hospital

Because of its ’anatomical location and frequency, it is relatively difficult to determine a preoperative diagnosis of ileal leiomyosarcoma without abdominal symptoms, such as melena. A 53-year-old woman who had been treated for multiple liver abscesses in another hospital was referred to our hospital with a pelvic mass suggestive of gynecologic neoplasm. Pelvic MRI showed a 6×6cm irregular mass at the dorsal side of the bladder, and anterior to the uterus and rectum, Under a presumed diagnosis of solid ovarian tumor, a gynecologist performed a laparotomy. However, the tumor originated in the small intestine, and she was transferred to another surgeon. Partial ileal resection with tumor was carried out. The histological diagnosis was ileal leiomyosarcoma. since 1985 in Japan, 12 cases of small-bowel tumor presenting with liver abscess were reported. In our case, Streptococcus intermedius was found in the liver abscess. Physicians should consider small-bowel tumor, in-patients presenting with pelvic mass and liver abscess due to small intestinal bacteria.

Key words：leiomyosarcoma of small intestine, liver abscess, streptococcus

〔Jpn J Gastroenterol Surg 35：1683―1687, 2002〕

Reprint requests：Kanji Ishihara Department of Surgery, Ishikiriseiki Hospital
18-28 Yayoicyou Higashioosaka City, 579-8026 JAPAN