日消外会誌　35（11）：1688～1692，2002 年

症例報告

イレウス症状を呈した小腸腸間膜血管腫の１例

湯川胃腸病院外科[1)]，同　内科[2)]，同　放射線科[3)]，大阪警察病院病理部[4)]

日月亜紀子　曽我部豊志　西原　承浩　奥野　匡宥[1)]
上田モオセ　小林　正夫[2)]　高島　澄夫[3)]　辻本　正彦[4)]
湯川　永洋[2)]

症例は，27 歳の男性．腸閉塞症状が出現し，近医に入院．骨盤内腫瘤を指摘されたが，症状が軽快したため退院，経過観察を行っていた．腹部全体の痛みが出現するようになり，当院受診となった．CT では，骨盤内に腫瘤が認められた．MRI では，骨盤内に膀胱を圧排する．内部不均一で蜂の巣状を呈する約 10cm 大の腫瘤が認められた．小腸 X 線造影検査では，回腸に腫瘤による圧排所見が認められたが，粘膜面に異常は認められなかった．以上より，小腸腸間膜腫瘍の診断で，手術を施行した．術中所見では，直径約 10cm 大の表面凸凹，弾性軟で，易出血性の腫瘤が，回腸末端から約 180cm の腸間膜に認められ，骨盤腔内にはまりこんでいた．腫瘤に近接する小腸の合併切除にて腫瘤を摘出した．病理組織学的には，海綿状血管腫と診断された．

腸間膜原発血管腫の本邦報告例は，自験例を含め 21 例で，非常にまれな腫瘍である．

はじめに

小腸腸間膜血管腫は，われわれが検索しえた本邦報告例は，自験を含めて 21 例と極めてまれな疾患であり[1)～20)]，また解剖学的位置関係より術前診断が困難な疾患である．今回腸閉塞で発症し骨盤内腫瘤として認められた．小腸腸間膜血管腫の 1 例を経験したので，若干の文献的考察を加えて報告する．

症　例

患者：27 歳，男性

主訴：腹痛

既往歴：特記すべきことなし．

家族歴：特記すべきことなし．

現病歴：平成 11 年 6 月頃より繰り返す腹痛があり，さらに嘔吐を伴ったため近医受診し，精査で骨盤内腫瘍による腸閉塞と診断された．症状は一時軽快したが，体動による腹部全体の痛みが出現したため，当院の外来を受診した．受診時，嘔吐は認めなかった．

入院時現症：身長は 179cm で，体重は 88kg．貧血や黄疸は認めず，腹部は平坦で軟らかく，腫瘤は触知しなかった．直腸指診では，ダグラス窩に直腸壁を通じ表面不整で弾性軟な可動性を認める腫瘤を触知した．

＜2002 年 6 月 25 日受理＞別刷請求先：日月亜紀子
〒543-0003　大阪市天王寺区堂ヶ芝 2―10―2　湯川胃腸病院外科

Fig. 1　CT scan showed a 10 cm in diameter heterogenous mass which compressed urinary bladder in pelvis.

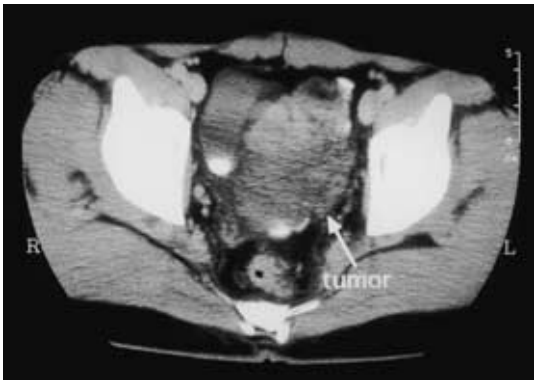

入院時検査所見：異常所見は認めず，腫瘍マーカーも正常範囲内であった．

画像検査所見：Computed tomography（以下，CT と略記）検査では，骨盤内に膀胱を背側から下腹側へ圧排するように，内部 density が不均一な直径約 10cm 大の腫瘤を認めた（**Fig. 1**）．超音波検査でも，内部エコーが heterogenous な腫瘤が膀胱を圧排するように認められた．小腸造影 X 線検査では，回腸に外からの

Fig. 2　A barium meal study of the small intestine showed external compression in the ileum. The mucosa was normal.

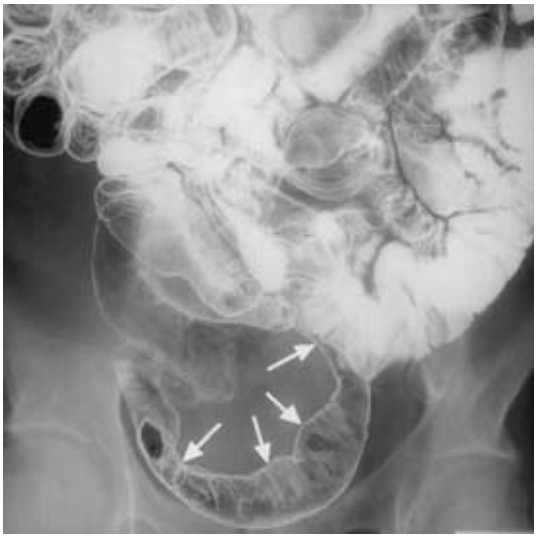

Fig. 3　MRI scan showed a 10 cm in diameter heterogenous mass like a honeycomb which compressed urinary bladder.

圧排所見が認められたが，粘膜面には，潰瘍，狭窄などの明らかな異常所見は認められなかった（**Fig. 2**）．

注腸造影検査では，正面像では，明らかな異常所見を認めなかった．側面像では，軽度の直腸の圧排所見を認めたが，粘膜面には明らかな異常所見は認められなかった．大腸内視鏡検査では，明らかな異常所見は認められなかった．Magnetic resonance imaging（以下，MRI と略記）検査では，T1 で low intensity，T2 で high intensity を示す，内部不均一で蜂巣状を呈する直径約 10cm 大の腫瘤が認められた．腫瘤は，膀胱，直腸を圧排していた（**Fig. 3**）．血管造影検査では，明らかな tumor stain は，認められなかったが，上腸間膜動脈の回腸枝に腫瘍の圧排によると思われる軽度の伸展・散開所見が認められた（**Fig. 4**）．

以上の所見より，小腸腸間膜腫瘍，リンパ腫あるいは，血管腫の疑いで，開腹手術を施行した．

術中所見：骨盤腔内に，直径約 10cm 大で暗赤色を呈する，表面は不整で，弾性軟の，易出血性の腫瘍が認められた．周囲への癒着は認めなかった．腫瘍は回腸末端から約 180cm の腸間膜に認められ，小腸の血流障害は認めなかったが，小腸に密に接していたため，小腸合併切除を行った（**Fig. 5**）．

摘出標本：腫瘍の大きさは，12×10×8cm であった．腫瘍に接していた回腸の粘膜には，黄白色の小豆大の隆起が腫瘍に接する範囲で認めた（**Fig. 6**）．

Fig. 4　Superior mesenteric arteriography showed stretching of ileal branch and no tumor stain was found.

病理組織所見：内部に赤血球が貯留した壁の被薄化した血管腔が，腫瘍全体に蜂の巣状に認められ，拡張した血管腔は一部粘膜内にまで及んでいた．また，粘膜内には，リンパ液が貯留し拡張したリンパ管が認められ，肉眼的に認められた黄白色の小豆大の隆起の原

Fig. 5　Operative findings showed the tumor in pelvis without adhesion. Tumor was located mesenterium 180 cm proximal to the end of ileum. Ischemic change was not seen in small intestine, but tumor adhered to ileum.

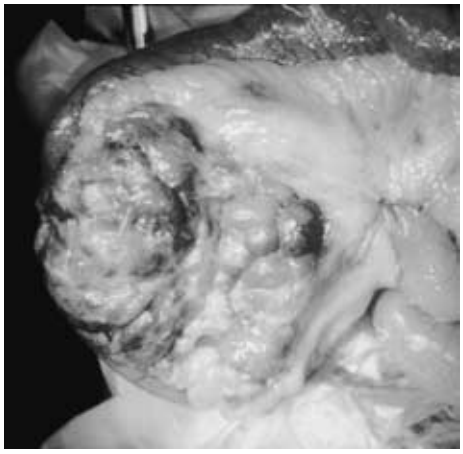

Fig. 6　Macroscopic findings：The tumor was 12×10×8 cm.

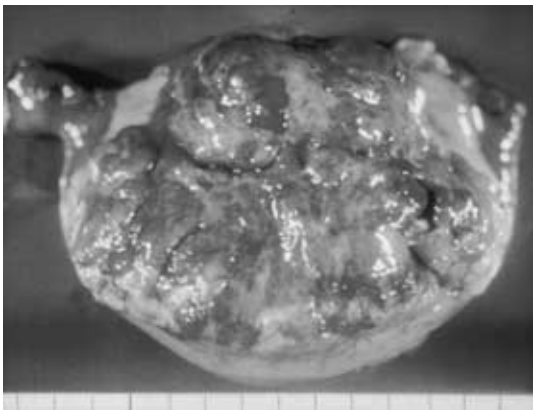

Fig. 7　Pathological findigns：The tumor consisted of multiple dilated veins lined with a thinning intimal and filled with blood.

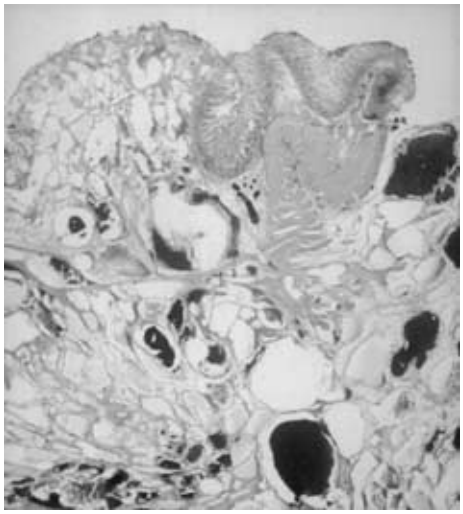

Table　1　Reported cases of the mesenteric hemangioma in japan.

	Year	Auther	Age	Sex	Size(cm)	Symptom
1	1934	Baba	49	M	17 X 7	autopsy
2	1935	Shima	30	M	30 X 15	distension
3	1956	Kudou	8	F	16 X 13	distension
4	1960	Koyama	7	M	fist size	distension
5	1962	Akimoto	9	M	15 X 8	distension
6	1963	Ouyanagi	11	M	17 X 14	pain
7	1968	Numata	52	F	20 X 12	distension
8	1970	Chiba	57	F	hens'egg size	pain
9	1972	Watanabe	7	F	28 X 12	pain
10	1975	Nomatsu	29	M	child's head size	pain
11	1976	Shibata	13	F	31 X 26	anemia
12	1983	Niimi	29	F	8 X 6	anemia
13	1983	Hujioka	31	F	8 X 7	mass
14	1985	Nonami	62	M	8 X 6	distension
15	1988	Ogawa	13	F	-	anemia
16	1990	Kojima	47	M	16 X 15	bleeding
17	1995	Hanatate	48	M	12 X 8	pain
18	1998	Omoto	35	F	11 X 8	bleeding
19	1999	Ishiyama	81	M	13 X 12	pain
20	2000	Funakoshi	68	F	8 X 8	bleeding
21	2000	this case	27	M	12 X 10	pain

因と考えられた（**Fig. 7**）.

以上より，腫瘍は腸間膜の海綿状血管腫と診断された．術後経過は良好で，現在術後約16か月が経過するが，再発は認めていない．

考　察

腸間膜に発生する腫瘍は，原発性のものと，他臓器の悪性腫瘍により2次的に転移したものがあり，腸間膜に原発巣を持つものはまれである．良性と悪性の比率は，およそ，3：1で良性の方が多い[21]．腸間膜の良性腫瘍は，リンパ管腫が32%，脂肪腫　22%，線維腫16%，血管腫が13%の頻度でみられるという報告もある[22]．血管腫は，胎生期の中胚葉性血管芽細胞層起源で，先天性の腫瘍である．組織学的には，過誤腫であ

ることが多いとされている．発生部位は，その約60%が皮膚，または可視粘膜であり，表在性血管腫として認められる．そのほか，筋肉，肝臓などにも認められるが，消化管や腸間膜に認められることは極めてまれである．

今回，われわれが検索した腸間膜血管腫の本邦報告例は，自験例も含め21例であった（**Table 1**）[1)~20)]．21例の内訳は，男性は11例，女性は10例で，年齢は，7～81歳で，性別および年齢に特徴的な傾向は認められなかった．大きさは，平均約15cmであり，腸間膜腫瘍は大きくならなければ，一般的に臨床症状が発現しないため，大きな腫瘤を形成した後に発見される傾向にある．臨床症状は，腹部腫瘤，腹痛，腹部膨満が主に認められるが，下血，貧血を主訴に来院し，発見されることもある．また，本症例のように腸閉塞症状が認められることもある．

画像診断としては，超音波検査やCT検査で，腫瘤像が認められ，消化管造影検査で，腸管の被圧排像が得られれば，ある程度の発生部位診断は可能である．血管造影検査が質的診断にもっとも有用であるといわれているが，動脈相，静脈相とも乏血管性を呈し，確定診断に至らないこともまれではない．今回検索した21例中では，自験例を含め4例[14)16)20)]で血管造影検査が行われていたが，造影剤のpoolingが認められたのは1例のみで，1例はA-V shunt，自験例および1例は，血管の被圧排像を認めただけであった．血管腫は退行性変化をおこし，しばしば部分的な壊死，線維化や硝子化を起こすことがあり，また，血管腫内の血流が非常に遅いため，乏血管性を示すと考えられる．われわれの症例では，明らかな蜂巣状像がMRI検査で認められ，術前の診断に最も有用であった．

治療は，手術切除が行われるのが一般的であるが，その術式は，腫瘤の存在部位により異なり，周囲腸管を含んだ切除術が多く行われている．

文　献

1）馬場信秀, 岡本栄次, 藤井善男：肝臓及腸間膜ニ存スル巨大ナル海綿様血管腫ノ各一例及其婦結ニ就テ．台湾医会誌　**33**：1301―1307, 1934
2）島　　薫：巨大ナル腸間膜血管腫．日外宝　**12**：1381, 1935
3）工藤三郎：卵巣腫瘍茎捻転と誤診された腸間膜腫瘍の一治験例．外科の領域　**4**：526―527, 1956
4）小山　登，清水忠治：腸間膜に原発した海綿様血管腫の一例．信州医誌　**9**：905―907, 1960
5）秋元辰二：小腸間膜に発生した海綿状血管腫の1治験例．外科　**24**：1187―1188, 1962
6）大柳和彦, 三浦良一, 八木達男：小腸間膜に発生した海綿状血管腫の治験例．青森中病医誌　**8**：222―225, 1963
7）沼田公雄，宮本　宏：空腸壁ならびに同腸間膜に存在せる海綿様血管腫の一例．外科　**30**：630―633, 1968
8）千葉庸夫, 大沢一郎, 小田嶋栄作ほか：腸間膜血管腫の一例．臨外　**25**：1029―1061, 1970
9）渡辺　章, 佐藤重夫, 岩松　正：腸間膜海綿状血管腫の1治験例―小児腹部腫瘤の鑑別を中心として―．青森中病医誌　**17**：201―208, 1972
10）野松憲一, 清水　力, 平塚弘之ほか：巨大腸間膜血管腫による小腸捻転症の1例. 日臨外医会誌　**4**：442, 1975
11）柴田英徳, 山口達夫, 谷村　晃ほか：巨大な腸間膜血管腫の1例．外科　**38**：970―973, 1976
12）新美隆男, 河村英之, 小山芳雄ほか：小腸腸間膜血管腫の1治験例．外科診療　**25**：379―382, 1976
13）藤岡忠慶, 吉田英晃, 白鳥常男：小腸腸間膜血管腫の1例．外科治療　**49**：372―375, 1983
14）野並芳樹, 山城敏行, 北川　素ほか：小腸腸間膜血管腫の1例―本邦集計による考察―．消外　**8**：1285―1289, 1985
15）小川利久, 椿　昌裕. 新島和也ほか：巨大小腸腸間膜血管腫の1例．外科　**24**：81, 1988
16）小島善詞, 松井陽一, 河西　洋ほか：小腸腸間膜血管腫の1例．臨外　**45**：253―256, 1985
17）Hanatate F, Mizuno Y, Murakami T：Venous hemangioma of the mesoappendix：Report of a case and a brief review of the Japanese Literature. Jpn J Surg **25**：962―964, 1995
18）尾本きよか, 松本廣嗣, 大城　潔ほか：小腸腸間膜血管腫の1例．Jpn J Med Ultrasonics **25**：183―189, 1998
19）石山公一, 板垣孝知, 木村圭介：小腸腸間膜血管腫の1例．日医放射会誌　**59**：271, 1999
20）船越康信，山口時雄，清家洋二ほか：下血により発症した小腸腸間膜血管腫の1例．日消外会誌　**33**：386―390, 2000
21）岩橋寛治：原発性腸間膜腫瘍. 和田達雄編. 新外科学大系,（25A　腹膜・腹壁・イレウスの外科Ⅰ）. 中山書店，東京，1991, p285―291
22）山本誠巳, 勝部宥二, 奥　勝次ほか：原発性腸間膜血管肉腫の1例．臨外　**34**：285―290, 1979

A Case of Mesenteric Hemangioma of Small Intestine with Ileus

Akiko Tachimori, Toyoshi Sogabe, Tamahiro Nishihara, Masahiro Okuno[1], Moose Ueda,
Masao Kobayashi[2], Sumio Takashima[3], Masahiko Tsujimoto[4] and Eiyou Yukawa[2]
Department of Surgery[1], Internal Medicine[2] and Radiology[3], Yukawa Gastrointestinal Hospital,
Department of Pathology, Osaka Police Hospital[4]

A 27-year-old man admitted for intestinal obstruction and abdominal pain was found in computed tomography（CT）to have a heterogenous tumor 10 cm in diameter tumor in the pelvis. Magnetic resonance imaging（MRI）showed compression of the urinary bladder and rectum by the tumor. A barium meal study of the small intestine revealed external compression of the ileum but no elevated lesion in the ileal lumen. Angiography of the superior mesenteric artery showed compression of the ileal branch, but no pooling or tumor stain. The tumor was thought to be of the mesenteric organ of the ileum, so we resected the 12×10 cm tumor in the mesentery partially involving the ileum. The tumor, 180 cm proximal to the end of the ileum, was elastically soft with an iregular surface of cystic lesions filled with coagulated blood. The pathological diagnosis was cavernous hemangioma. To our knowledge, only 21 cases of mesenteric hemangioma have been reported in Japan, including our case. Mesenteric hemangioma is thought to be extremely rare.

Key words：cavenous hemangioma, mesenteric tumor, ileus

〔Jpn J Gastroenterol Surg 35：1688—1692, 2002〕

Reprint requests：Akiko Tachimori　Department of Surgery, Yukawa gastrointestinal Hospital
2-10-2 Dougashiba, Tennouji-ku, Osaka, 543-0003 JAPAN