日消外会誌　35（11）：1693～1697，2002 年

症例報告

回腸迷入膵の１切除例

佐世保中央病院外科，同　病理部*

森野　茂行　　重政　　有　　羽田野和彦　　碇　　秀樹
清水　輝久　　菅村　洋治　　國崎　忠臣　　米満　伸久*

症例は 23 歳の女性．平成 13 年 7 月 4 日より腹痛嘔吐が出現し 7 月 7 日当院を受診した．触診上，左下腹部に圧痛を伴った鶏卵大腫瘤を触知した．腹部エコー，CT 検査において左下腹部にターゲットサインを認め，また上部小腸の拡張を認めた．小腸重積症の診断で高圧注腸を試みたが，整復が困難であったため緊急手術を行った．回腸末端部より 90cm 口側の回腸が約 15cm にわたって重積を起こしており，約 40cm の回腸を切除した．重積回腸先進部の粘膜面に径約 3cm の腫瘍を認めた．病理組織学的には，粘膜下組織と筋層内に平滑筋組織と混在する導管構造を認め，迷入膵 Heinrich 分類 III 型と診断した．迷入膵は胃，十二指腸，空腸などの膵の近傍に好発する疾患で，回腸に発生することは比較的まれである．回腸迷入膵は腸重積を引き起こし発症することが多く，高圧注腸による整復が困難で腸切除を余儀なくされることが多い．発生部位は回腸末端部より 100cm までの下部回腸に好発する．

はじめに

迷入膵は胃，十二指腸，空腸などの膵の近傍に好発する疾患で回腸に発生することは比較的まれである[1]．迷入膵の多くは無症状に経過し他の疾患での摘出標本や剖検時に偶然発見されることが多い．回腸迷入膵は腸重積を引き起こすことが多く，回腸末端部より 100cm までの下部回腸に好発する．われわれは回腸迷入膵により腸重積を起こした成人例を経験したので自験例および本邦報告例について文献的考察を加えて報告する．

症　例

症例：23 歳，女性

主訴：左下腹部痛，嘔吐

既往歴，家族歴：特記すべきことなし．

現病歴：平成 13 年 7 月 4 日より左下腹部痛が出現し，嘔吐を伴ってきたため 7 月 7 日当院を受診した．腹部エコー，CT 検査で左下腹部にターゲットサインを認め，小腸重積症の診断で当科入院となった．

入院時現症：身長 160cm，体重 48kg，血圧 160/85 mmHg，体温 36.4℃，脈拍 92/min，眼瞼結膜に貧血なく，眼球結膜に黄疸を認めなかった．心音呼吸音共に異常はなかった．腹部触診において左下腹部に圧痛を伴った鶏卵大腫瘤を触知し，同部に筋性防御を認めた．

入院時検査成績：白血球 11,700/mm^3，アミラーゼ 190IU/l と上昇を認める以外に異常値を認めなかった．

腹部エコー検査：左下腹部にターゲットサインを認めた．下腹部を中心に腹水が存在した（**Fig. 1a**）．

腹部 CT 検査：左下腹部に腸重積像を認め，また口側の腸管拡張を認めた（**Fig. 1b**）．高圧注腸を施行したが整復が困難であったため緊急手術を行った．

手術時所見：腫瘤触知部に近い下腹部正中小切開（7 cm）で開腹した．腹腔内を観察すると回腸末端部より 90cm 口側の回腸が約 15cm にわたり順行性腸重積を起こしていた（**Fig. 2**）．用手整復を試みたが整復困難であったため重積腸管を切除した．

切除標本肉眼所見：重積腸管先進部に 31×26×18 mm の表面が比較的平滑，立ち上がりの急峻な嚢胞性腫瘍を認めた（**Fig. 3**）．

病理組織学的所見：腫瘍は粘膜下組織と筋層内に存在しており，円柱上皮で被われた導管組織が平滑筋組織と混在するように増生していた．嚢胞状に拡張した導管も認めた．膵外分泌腺房細胞は認められなかった．以上の所見より回腸迷入膵，Heinrich 分類の III 型と診断した（**Fig. 4**）．

考　察

迷入膵は本来の膵とは連続性をもたずに他臓器中に

＜2002 年 6 月 25 日受理＞別刷請求先：森野　茂行
〒852-8501　長崎市坂本 1―7―1　長崎大学第 1 外科

Fig. 1　(a) Abdominal ultra sonography demonstrated the target echo sign. (b) Abdominal computed tomography showed the small intestinal intussusception causing ileus of proximal small intestine.

(a)

(b)

Fig. 2　Ileum of 90cm proximal side from the terminal ileum caused the intussusception at the length of about 15cm.

Fig. 3　Macroscopic findings of the resected specimen. Polypoid mass of the 31×26×18mm size was recognized in the advanced part of invaginated intestine.

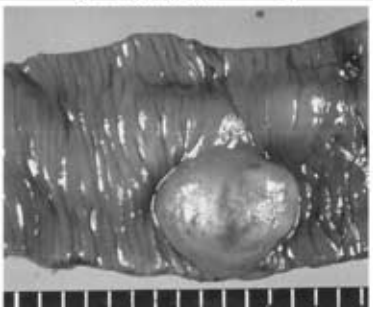

存在する膵組織と定義される．発生学的には胎生期に十二指腸の背側原基が異所性に迷入したものであり，膵組織が発生する十二指腸を中心にその近傍の消化管に好発する．発生頻度は開腹手術症例500例に1例の割合といわれ，剖検例の0.55～13.7%と報告されている[1)～3)]．発生部位はBarbosa[1)]の471例の報告では胃125例（26.5%），十二指腸143例（30.3%），空腸77例（16.3%），回腸27例（5.8%），メッケル憩室25例（5.3%）で上部消化管に好発しており，回腸での迷入膵は比較的まれである．最近の胃内視鏡スクリーニング検査の発達普及に伴い，微小な異所性膵組織まで発見が可能になってきており，胃十二指腸での発見率が高くなってきている．

迷入膵に特徴的な症状はなく，成人例ではその多くが無症状に経過し他の腹部手術や剖検時に偶然発見される．回腸迷入膵は小児，成人とも腸重積を引き起こし発症することが多い．本邦における回腸迷入膵は1928年の東の報告に始まる[4)]．われわれが検索しえた範囲では回腸迷入膵の本邦報告例は自験例を含めて55例であった．以下これら55例集計について報告す

Fig. 4　(a) The cut surface of the resected specimen. Microscopic findings showed the heterotopic pancreatic tissue of type III according to Heinrich 's classification. (b HE×100, c HE×200)

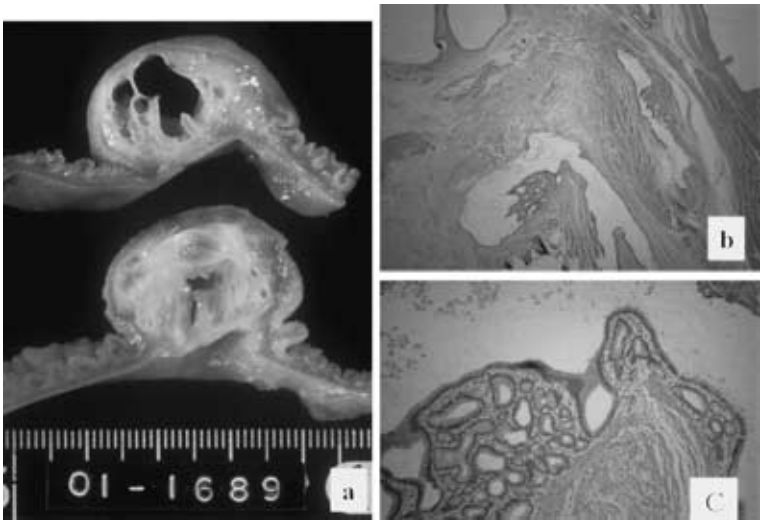

る(**Table 1**)．発症年齢は 1 歳までが 16 例(29.1%)，5 歳までが 14 例(25.5%)，15 歳までが 8 例(14.5%)と小児で 69.1% を占める．成人の回腸迷入膵の報告は 17 例（30.9%）であった．男女比は 1.75：1（35：20）で小児男児に多い傾向がうかがわれる．発生部位では回腸末端部より距離の記載があった症例 35 例のうち，回腸末端部よりの距離が 25cm までが 8 例，26cm～50 cm までが 9 例，51cm～75cm までが 7 例，76cm～100 cm までが 5 例，100cm 以上が 6 例で回腸の中でも回腸末端部よりの距離が 100cm までの下部回腸に 29 例(82.9%)と好発している．迷入膵は膵近傍の十二指腸，胃，空腸に好発するとされているが，回腸迷入膵においては解剖学的に膵より離れている下部回腸に好発している．その原因として，1 つは上部回腸と下部回腸の運動生理における相違点が示唆される．空腸と回腸を比較してみると空腸迷入膵は腸重積を併発し発症する頻度が回腸に比べ少ない[5]．したがって回腸のなかでも動きが活発な下部回腸が腸重積といった合併症を併発し発見される頻度が高くなることが推測される．膵より離れた部位に迷入膵が好発する原因のもう 1 つにはメッケル憩室の存在があり，メッケル憩室に膵組織が 18% に合併するとされる報告や[6]，今回の 55 例の検討においても 6 例にメッケル憩室中の異所性膵を認める．メッケル憩室の起源は卵黄管の腸側の遺残によって起こるが，卵黄管が付着する回腸末端部から 40～100cm の回腸に，異所性膵組織の発生頻度が高くなることが推測される．しかし迷入膵の病因や下部回腸に多い原因についてこれまで迷芽説，卵黄管の腺遺残説などの諸説が唱えられているが，一定の見解は得られていない．

迷入膵の腫瘍径については 7mm から鶏卵大までのものまでさまざまである．小児における腫瘍径は 1cm 以上，成人では 2cm 以上のものが多数を占める．腫瘍径が巨大になるにつれ腸重積およびイレウスの合併症を引き起こす可能性は高くなると思われる．また小児は一般的に腸管腔が狭く腸管の運動も活発なため，成人に比較し腸重積を併発しやすいと思われる．迷入膵の病理組織学的分類は Heinrich 分類が高頻度に用いられている．Heinrich I 型は Langerhans 島，腺房細胞，導管を有し正常膵と同じ構造を示すもの．II 型は Langerhans 島を欠くが腺房細胞と導管を有するもの．III 型は導管とその周囲の平滑筋線維の増生のみからなるものと分類されている[7]．今回の検討において記載の明らかな 32 例では，I 型 11 例，II 型 12 例，III 型 10 例であった．病理組織切片の詳細な検討により I 型の頻度が高くなることが示唆されている[8]．しかし今回の検討において Heinrich 分類型と回腸迷入膵の発症年齢，発症頻度に明確な関係はみられなかった．

Table 1　Reported cases of heterotopic pancreas of ileum in japan

Year Auther	Age	Sex	Location	Size of tumor	Heinrich	Complication
1928 Higashi	12 years	M	ileum	1×0.6cm		intussusception
1933 Oonishi	12 years	M	lower ileum	Cherry size	2	intussusception
1955 Natume	3 years	M	ileum	Little finger head size	1	intussusception
1956 Enokido	31 years	F	ileum		2	intussusception
1957 Yamanouti	11 years	F	75 cm from turminal ileum	pea size	2	intussusception
1963 Sugimoto	3 months	M	20 cm from turminal ileum	1×0.8cm	2	intussusception
1965 Inoue	4 months	F	turminal ileum			intussusception
1965 Sasaki	8 months	M	180 cm from turminal ileum	Little finger head size		intussusception
1966 Kajimura	6 years	M	70 cm from	Little finger head size		intussusception
1966 Kajimura	6 years	F	100 cm from turminal ileum	2×2cm		intussusception
1967 Ishikawa	1 year	M	30 cm from turminal ileum	Little finger head size	1	intussusception
1968 Anakura	1 year 9months	M	ileum			intussusception
1968 Tanaka	1 year 9months	M	Meckel diverticulum	1.6×1.6cm	1	intussusception
1968 Nakamura	1 year 6months	M	Meckel diverticulum	Little finger head size	2	intussusception
1968 Fujii	1 year 10months	M	ileum	1.0×1.5×2.0cm		intussusception
1970 Eriguti	5 years	M	Meckel diverticulum		1	intussusception
1970 Fukunaga	1 year 6months	F	90 cm from turminal ileum	Thumb head size	2	intussusception
1970 Yoshitomi	47 years	M	110 cm from turminal ileum		3	intussusception
1971 Kaibara	53 years	F	ileum			intussusception
1973 Itatani	1 year 6months	F	ileum		3	intussusception
1973 Tuburaya	33 years	M	30 cm from turminal ileum	2.6×10cm	2	intussusception
1973 Nakagawara	4 months	M	40 cm from turminal ileum			intussusception
1973 Nakagawara	1 year 2months	M	70 cm from turminal ileum	1.5×1.5cm		intussusception
1973 Manabe	28 years	F	lower ileum			intussusception
1973 Miyazaki	4 months	M	40 cm from turminal ileum	Thumb head size	3	intussusception
1974 Uematu	2 years	F	ileum end	1.5×1.2×1.2cm	2	intussusception
1974 Kitajima	4 months	F	50 cm from turminal ileum			intussusception
1977 Ozaki	3 months	M	25 cm from turminal ileum	1.7×1.2×1.2cm	1	intussusception
1977 Kobayashi	7 years	M	Meckel diverticulum		1	ileus
1977 Terashima	5 months	F	24 cm from turminal ileum	1.8×1.2cm	2	intussusception
1977 Hayashida	9 months	M	40 cm from turminal ileum	Little finger head size	3	intussusception
1977 Yamasaki	3 months	F	30 cm from turminal ileum	Little finger head size	1	intussusception
1978 Kiso	2 years 4months	M	Meckel diverticulum			volvulus
1978 Nishiura	5 months	M	15 cm from turminal ileum	1.5×1.0×1.0cm	3	intussusception
1979 Mizoguti	3 years 4months	M	ileum	Little finger head size	3	intussusception
1980 Kawakami	4 months	F	ileum	Little finger head size	3	intussusception
1980 Koike	40 years	M	Meckel diverticulum			intussusception
1982 Satou	2 months	M	ileum			intussusception
1983 Namiki	13 years	M	ileum	2.0×2.0×1.3cm	1	intussusception
1986 Nakajima	28 years	F	60 cm from turminal ileum	3.0×4.0cm	1	ileus
1992 Harada	29 years	F	180 cm from turminal ileum	1.3×1.0cm	2	anemia
1993 Tanigawa	61 years	M	120 cm from turminal ileum	7mm	2	melena
1995 Ueno	29 years	F	90 cm from turminal ileum			intussusception
1995 Shimada	75 years	F	ileum	2cm	2	ileus
1996 Oude	4 months	M	15 cm from turminal ileum	1.5×1.3×1.3cm	1	intussusception
1997 Kametaka	77 years	M	110 cm from turminal ileum	2.0×1.5cm		intussusception
1997 Yonekura	1 year 2months	M	30 cm from turminal ileum	1.0cm	1	intussusception
1998 Amamiya	37 years	F	70 cm from turminal ileum			intussusception
1998 Imura	75 years	M	70 cm from turminal ileum	2.0×8.0cm		intussusception
1998 Nagayama	4 months	M	40 cm from turminal ileum	1.0cm		intussusception
1999 Murakami	31 years	F	100 cm from turminal ileum	3.0×2.5×2.0cm		intussusception
1999 Yonekura	2 months	M	25 cm from turminal ileum	1.0cm	3	intussusception
2000 Hamada	3 years 4months	M	70 cm from turminal ileum	2.0cm		intussusception
2001 Nakamura	69 years	F	110 cm from turminal ileum	3.0×2.0×2.0cm	3	melena
2001 Morino	23 years	M	90 cm from turminal ileum	3.1×2.6×1.8cm	3	intussusception

合併症としては腸重積が48例(87.3%)，イレウスが3例，腸捻転1例，下血が2例[9)10)]，慢性的な出血による鉄欠乏性貧血が1例[6)]にみられている．腸重積での開腹手術を契機に偶然発見されたものが大半を占める．治療としては腫瘍切除もしくは腸切除が必要となることが多い．迷入膵組織が癌化に関与するとされる報告もあるが，頻度は非常にまれである[11)]．癌化ないし発癌に関与するとされる視点からの切除の必要性は低いと思われるが，回腸迷入膵が引き起こす腸重積は高圧浣腸，用手整復が困難なことが多く，また再発の可能性を考えると発見された段階での切除の必要性が生じてくると思われる．今回，回腸迷入膵の1例を経験した．腸重積がもたらす急性病態の中で，的確かつ迅速な診断加療の難しさを痛感した症例であった．

文　献

1) Barbosa JJ, Dockerty MB, Waugh JM：Pancreatic heterotopia：Review of the literature and report of 41 authenticated surgical cases, of which 25 were clinically significant. Surg Gynecol Obstet **82**：527—542, 1946
2) DeFriend DJ, Saa-Gandi FW, Humphrey CS et al：Symptomatic pancreatic heterotopia treated by local excision. Gut **32**：332—333, 1991
3) Nopajaroonsri C：Mucus retention in heterotopic pancreas of the gastric antrum. Am J Surg Pathol **18**：953—957, 1994
4) 東　三平：腸管重積症の手術例就きて，特に副膵に因する小腸重積症に就きて．日外宝　**5**：773—793, 1928
5) 西浦徳明, 岡本英三, 豊坂昭弘：異所性組織によるイレウス．小児外科　**12**：485—493, 1980
6) 原田直彦, 田中　晃, 古藤和浩ほか：回腸迷入膵の1例．日消病会誌　**89**：1391—1393, 1992
7) 下田忠和：胃．石川栄世, 遠城寺宗知編．外科病理学．第3版．文光堂，東京，1999, p349—402
8) 北　陸平, 中村積方, 松島康博ほか：迷入膵の臨床病理学的検討．消外　**6**：1507—1512, 1983
9) 中村浩之, 茂出木成幸, 西崎泰弘ほか：下血を契機に発見された回腸迷入膵の1例．日消病会誌　**98**：549—552, 2001
10) Tanigawa K, Yamashita S, Tezuka H et al：Diagnostic difficulty in a case of heterotopic pancreatic tissue of the ileum. Am J Gastroenterol **88**：451—453, 1993
11) Osanai M, Miyokawa N, Tamaki T et al：Adenocarcinoma arising in gastric heterotopic pancreas：Clinicopathological and immunohistochemical study with genetic analysis of a case. Pathol Int **51**：549—554, 2001

A Case Report of An Adult Heterotopic Pancreas of the Ileum

Shigeyuki Morino, Yu Shigemasa, Kazuhiko Hatano, Hideki Ikari, Teruhisa Shimizu, Yoji Sugamura, Tadaomi Kunizaki and Nobuhisa Yonemitsu*
Department of Surgery and Department of Pathology*, Sasebo Chuo Hospital

We report a case of heterotopic pancreas of the ileum causing intussusception. A 23-year-old woman admitted for 3 days of abdominal pain and vomiting but no remarkable personal or familial history was found, by palpation to have a mass about 5 cm in diameter with tenderness in the lower left abdomen. Ultrasonography (US) and computed tomography (CT) of the abdomen showed a Target sign and obstruction of the small bowel. We conducted surginal exploration under a diagnosis of small intestinal intussusception, finding a polypoid mass 3 cm in diameter 90 cm orally from the terminal ileum. Histopathological examination showed heterotopic Heinrich type III pancreatic tissue. Heterotopic pancreas occurs near the pancreas in organs such as the stomach, duodenum, and jejunum, but rarely arises in the ileum. Heterotopic pancreas of the ileum is rarely found until it has caused intussusception. It then occurs most commonly in the lower ileum from the terminal ileum to 100 cm.

Key words：heterotopic pancreas, aberrant pancreas, ileum

〔Jpn J Gastroenterol Surg 35：1693—1697, 2002〕

Reprint requests：Shigeyuki Morino　First Department Surgery, Nagasaki University School of Medicine
1-7-1 Sakamoto, Nagasaki, 882-8501 JAPAN