日消外会誌　35（11）：1698～1702，2002 年

症例報告

リウマチに続発するアミロイドーシスによる小腸穿孔の１救命例

甲府共立病院外科

位田　歳晴　　吉田　正史　　飯塚　　恒　　芹沢　隆宏　　村上　恭紀

アミロイドーシスによる消化管穿孔はまれであり，予後は極めて悪い．続発性アミロイドーシスによる小腸穿孔症例を手術によって救命しえたので報告する．

患者は 79 歳の女性．40 歳からの慢性関節リウマチ（以下，RA と略記）の治療中，穿孔性腹膜炎のため緊急手術を施行した．回腸末端より口側約 1m の回腸に直径 3mm の穿孔を認め，この部を含む硬く，腫大した約 80cm の小腸を切除した．切除小腸粘膜面には大小不同の潰瘍が多発していた．病理組織学的には粘膜下層の血管壁にアミロイドの沈着を認めた．このアミロイドは免疫染色で amyloid A 蛋白と同定され，RA による続発性アミロイドーシスと考えられた．術後約 3 か月で経静脈栄養から完全に離脱でき，この 1 年間とくに腹部症状は認めていない．

はじめに

アミロイドーシスは全身諸臓器にアミロイドが沈着することによって各種の臓器障害を引き起こす．消化管はアミロイド沈着の好発臓器のひとつであるが，消化管穿孔はまれであるとされている．しかし穿孔例の死亡率は高い[1]．今回，われわれは慢性関節リウマチに合併した続発性アミロイドーシスによって小腸穿孔を来したが，救命できた症例を経験したので報告する．

症　例

患者：79 歳，女性

主訴：腹痛，下痢

既往歴：40 歳時に慢性関節リウマチに罹患し，当初は金療法，D-penicillamine，および prednisolone による治療を受け，最近は prednisolone 5mg/日，bucillamine 100mg/日の内服治療中であった．45 歳時胃潰瘍，50 歳時左卵巣嚢腫の摘出手術を受け，この時より左腎の委縮が認められている．その後腹壁瘢痕ヘルニア，イレウスにておのおの手術を受けた．69 歳時に臀部褥瘡形成のための手術を受けた．

家族歴：特記すべきこと無し．

現病歴：2000 年 11 月 8 日腹痛，下痢あり，翌日近医を受診し投薬を受ける．その後下血を認めたため 11 月 12 日当院に紹介入院．

入院時現症：体温 37.3℃，血圧 73/60mmHg，脈拍 91 回/分，顔面蒼白，四肢関節はリウマチによる変形性拘縮が著明，腹部正中に手術痕あり，下腹部は膨満し，圧痛，腹膜刺激症状および筋性防御を認めた．

Table 1　Laboratory data

WBC	23,500	/mm^3		
RBC	393×10^4	/mm^3		
Hgb	10.9	g/dl		
Hct	31.3	%		
Plt	54.9×10^4	/mm^3		
Na	134	mEq/L	GOT	38 IU/L
K	3.9	mEq/L	GPT	24 IU/L
Cl	96	mEq/L	Amy	531 IU/L
BUN	27.7	mg/dl	CRP	7.0 mg/dl
Cr	1.4	mg/dl		

入院時検査所見：白血球増多と貧血を認め，CRP7.0 mg/dl と炎症反応が亢進していた．血小板も 54.9×10^4/mm^3 と多く RA，および炎症急性期の反応性増多と考えられた．クレアチニンは 1.4mg/dl と腎機能も軽度障害されていた（**Table 1**）．

腹部単純 X 線写真：右横隔膜下に遊離ガス像を認め（**Fig. 1**），消化管穿孔による急性汎発性腹膜炎と診断し同日緊急手術を施行した．

手術所見：開腹すると膿性腹水が多量に見られた．回腸末端より口側 1m の部に直径 3mm 大の穿孔を認め，その前後約 80cm にわたり腸管壁が硬化浮腫，暗赤色を呈していた．他の腸管には異常所見は認められなかった．腹水は膿性であったが膿苔は穿孔部周囲に認められたのみで，穿孔発症後の経過は短時間と推定し

＜2002 年 7 月 24 日受理＞別刷請求先：位田　歳晴
〒400-0031　甲府市宝 1―9―1　甲府共立病院外科

Fig. 1　Plain X-ray film showed free air under the right diaphragm

Fig. 2　a）Resected specimen of the ileum showed perforation（arrow）with multiple ulcers of different sizes. b）Shematic illustration of the specimen

a）

b）

た．また穿孔部が結腸ではなく回腸のため縫合不全の可能性は低いと判断し，穿孔部を含めた約 80cm の異常腸管を切除し，一期的に端々吻合を行った．腹腔内の洗浄は約 8,000cc の生理食塩水で行い，開放性にドレーンを 6 本挿入した．

Fig. 3　Pathological findings（H-E stain, ×200）Amyloid deposits are observed in the wall of the vessels in the submucosal layer

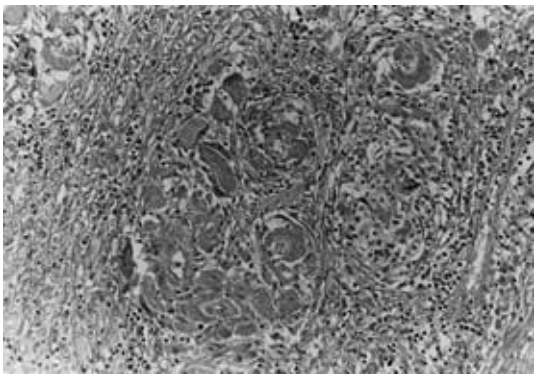

Fig. 4　Pathological findigns（Congo red stain, ×40）This amyloid shows an orange-red color by congo red staining.

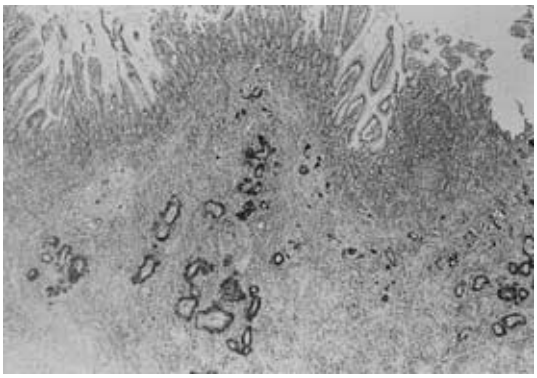

切除標本肉眼所見：回腸粘膜面に輪状の，散在，癒合した潰瘍が多発し，粘膜が発赤を伴っていて，その一部に穿孔が認められる（**Fig. 2**）．

病理組織所見：HE 染色で血管壁を主体として好酸性の無構造物質が沈着し，潰瘍形成部分ではそれに対する異物反応が認められる．潰瘍の深さは，多くは粘膜下組織から筋層までだが，穿孔している部分では筋層が断裂し，広い範囲の腹膜に炎症が波及している（**Fig. 3**）．この沈着物は Congo red 染色にて橙赤色を呈しアミロイドと判断した（**Fig. 4**）．

また，このアミロイドは過マンガン酸カリウム前処理にて染色性を失ったこと，および免疫染色を行うこ

Table 2 Perforation of small intestine with amyloidosis

No	Year	Author	Age	Sex	Amyloidosis	Underlying disease	Amyloidal deposition	Resected intestine	Prognosis
1	1986	Miyagawa	55	M	primary	—	intestine	15cm	Unknown
2	1987	Nisiwaki	53	M	secondary	RA	systemic	200cm	Died
3	1987	Huruya	75	F	MM	MM	Unknown	Unknown	Unknown
4	1988	Takagi	56	F	secondary	RA	intestine	100cm	Died
5	1988	Isiyaku	75	F	MM	MM	Unknown	Unknown	Unknown
6	1990	Nakamoto	60	M	HD	RI	intestine	Unknown	Unknown
7	1990	Aoki	82	F	secondary	RA	intestine	30cm	Survived
8	1991	Yosizawa	58	M	HD	RI	systemic	30cm	Unknown
9	1992	Higasine	70	F	MM	MM	systemic	95cm	Died
10	1993	Masuyama	77	F	secondary	RA	systemic	50cm	Died
11	1994	Ninomiya	68	M	primary	—	systemic	wedged	Survived
12	1995	Hasimoto	83	M	secondary	RA	Unknown	80cm	Died
13	1995	Motizuki	52	F	MM	MM	systemic	—	Died
14	1996	Nagahama	43	F	secondary	RA, SLE	systemic	130cm	Died
15	1997	Tateyama	68	F	secondary	RA	systemic	200cm	Died
16	1997	Ueno	46	F	secondary	RA	Unknown	Long?	Unknown
17	1998	Kitada	68	F	secondary	RA	systemic	30cm	Died

MM：Multiple Myeloma　HD：Hemodyalysis　RA：Rhematoido Arthritis
RI：Renal Insufficiency　SLE：Systemic Lupus Erythematosus

とによりamyloid A蛋白と同定された．

以上よりRAに合併した続発性アミロイドーシスによる小腸穿孔と診断した．

術後経過：術後約1か月間は腹部膨満，嘔吐ときに下痢を認めたために経口摂取は十分でなく，高カロリー輸液を中心とした経静脈栄養を必要とした．しかし徐々に改善し術後3か月で完全に経静脈栄養からの離脱ができ退院となった．なお術後の上部消化管内視鏡検査による胃，十二指腸粘膜生検ではアミロイドの沈着は認められなかった．

考　察

アミロイドーシスは全身の諸臓器にアミロイドが沈着することにより各臓器に障害を引き起こす代謝性疾患である．

原発性アミロイドーシス，および多発性骨髄腫を合併するアミロイドーシスはamyloid L蛋白によるものであり，続発性アミロイドーシスはamyloid A蛋白に起因する．続発性アミロイドーシスではRAが基礎疾患の第1位を占め増加傾向にある[2]．

消化管はアミロイド沈着の好発臓器のひとつで腎臓とともに最も症状が発現しやすく，腹痛，下痢，食欲不振，腹部膨満などの消化器症状や消化管出血，イレウスも引き起こす[3)~5)]．またまれではあるが消化管穿孔も引き起こし緊急手術を余儀なくされている[1)6)]．

消化管穿孔の本邦報告例は43例である[1)7)~26)]．部位別では胃2例，十二指腸1例，小腸17例，結腸18例，虫垂1例，直腸3例，部位不明1例である．

小腸穿17例のアミロイドーシスの臨床病型は原発性2例，多発性骨髄腫を合併したもの4例，続発性は9例でその基礎疾患は全てRAで，エリテマトーデスを併せ持った一例を除いて他の慢性炎症性疾患などに合併した小腸穿孔例は無かった．その他は透析に関連した2例の報告がある（**Table 2**）．

小腸穿孔はアミロイドの小腸血管壁沈着による微小循環障害の結果，潰瘍が形成され，その潰瘍の進行に基づくと考えられ，穿孔箇所だけでなく病変の範囲は広く，切除腸管も広範囲にならざるをえないことが多い[9)16)]．

さらに腸切除後の吻合部の血行障害を来たしやすく，縫合不全の危険性が高いとされている．またすでにアミロイドの心臓，腎臓などへの沈着による臓器障害を合併していることも手術死亡率の高い原因と言われている[1)16)27)]．17例の小腸穿孔例の報告中，転帰の明らかな11例では9例が死亡しており，生存症例は2例のみであった．このうちアミロイドの沈着が全身にわたった症例は9例で，そのうち8例が手術死亡であり，

空腸が楔状に切除された 1 例のみ，生存していた[17]．

もう 1 例の生存例はアミロイドの沈着が小腸に限局していて，切除範囲も 30cm であったと報告されている[11]．

緊急手術にあたっては腸管の切除範囲の決定は極めて重要であり，当然，小範囲切除を心がけながらも上記のような理由で罹患腸管は十分に切除されなければならない．したがって術後は残存潰瘍からの出血や，縫合不全の危険性が常に有り，高カロリー輸液併用などによって腸管の安静を十分に保つことが第一義的な管理の要点となる．さらに，すでにアミロイドーシスによる障害が全身に及んでいる可能性は高く，心不全，腎不全対策などを心がけ，周術期の全身管理の重要性を認識しておくことが肝要である．

一般にアミロイドーシスの治療においてはアミロイド沈着を防ぐ的確な方法がなく，進行性の経過をたどり，予後は極めて不良とされている[2]．死因には心不全，肝不全，悪液質[28]およびイレウス，穿孔などの消化管疾患[1]があげられている．下痢，腹痛，嘔吐などを症状とする RA における消化管アミロイドーシスの治療においては，副腎皮質ホルモン，dimetihyl sulfoxiside などが試みられているが有効性については一定の見解は得られていない[29]．一方，完全静脈栄養療法が長期予後を改善するとの報告もある[30]．

本症例も長年のリウマチ歴や片腎状態，術前ショック状態と悪条件下出の緊急手術であったが，小腸切除範囲は約 80cm と比較的短く，3 か月後には経静脈栄養からの離脱ができ完全な経口摂取が可能となった．術後 1 年を経た現在，特記するような腹部症状は認めていない．左腎の委縮がアミロイドによるものかどうかは不明であるが，救命につながった要因は，小腸の比較的狭い範囲にアミロイドによる病変が限局していたこと，および高カロリー輸液が有効であったことにあると思われた．

文　献

1）西脇巨記，片岡　誠，桑原義之ほか：緊急開腹手術を必要としたアミロイドーシスの 2 例．日消外会誌　**30**：881―885, 1997

2）吉田隆亮：腸管アミロイドーシス，腸管アミロイド colitis．別冊日本臨床　消化管症候群（下巻）．日本臨床社，大阪，1994, p397―400

3）内野文弥，権藤俊一，岩田隆子：消化管アミロイドーシスの病理．胃と腸　**22**：1239―1245, 1987

4）高橋　祐，長谷川洋，小木曽清二ほか：続発性アミロイドーシスによる小腸出血の一例．日臨外会誌　**61**：2979―2983, 2000

5）大城望史，坂本敏行，藤高嗣生ほか：イレウスを発症した続発性アミロイドーシスの 1 例．日臨外会誌　**60**：1837―1841, 1999

6）Rajagopalan AE, Pickeleman J：Free perforation of the small intestine. Ann Surg **196**：576―579, 1982

7）宮川智幸，瀬木和子，桜井　勇ほか：腸管 Amyloidosis と消化管穿孔―Amyloidosis による空腸穿孔の一例―．臨病理　**34**：839―844, 1986

8）神谷知至，鈴木　修，大川日出夫ほか：慢性イレウス状態を示し，大腸憩室の穿孔を起こした全身性原発性アミロイドーシスの 1 剖検例．最新医　**42**：587―593, 1987

9）高木雄二，山田卓史，岡田代吉ほか：小腸穿孔を来した続発性消化管アミロイドーシスの 1 例．日臨外医会誌　**49**：527―531, 1988

10）佐々木優里，太田和夫，堀田　茂ほか：透析患者における二次性アミロイドーシス．透析会誌　**21**：407―411, 1988

11）青木久恭，三浦誠司，三重野寛治ほか：小腸穿孔をおこしたアミロイドーシスの 1 例．日消外会誌　**23**：2683―2686, 1990

12）吉沢晋一，大池淑元，原　卓史ほか：透析アミロイドーシスによると思われる小腸穿孔の 1 例．長野人工透析研会誌　**14**：36―37, 1991

13）星　昭二，浅野英一，杉山晴敏ほか：腸管穿孔を来した慢性リウマチに続発したアミロイドーシスの 1 例．静岡済生会病医誌　**9**：71―76, 1991

14）増山喜一，清水哲郎，野本一博ほか：アミロイドーシスによる小腸穿孔により汎発性腹膜炎をきたした一例．日臨外医会誌　**54**：2112―2115, 1993

15）星野秀士，近藤正一，前田　剛ほか：アミロイドーシスにて死亡した RA の 3 例．整外と災外　**42**：866―872, 1993

16）東根達也：回腸穿孔をきたした多発性骨髄腫合併全身性アミロイドーシスの 1 例．日臨外医会誌　**54**：995―999, 1993

17）二宮　致，西村元一，橋本之方ほか：穿孔性腹膜炎を発症した消化管アミロイドーシスの 2 例．日消外会誌　**27**：2471―2475, 1994

18）橋本　通，神宮政男，吉河康二ほか：若年性関節リウマチ，慢性関節リウマチに続発した小腸アミロイドーシスの二例．リウマチ　**35**：100―106, 1995

19）望月智博，幸田久平，久我　貴ほか：アミロイドーシスによる消化管穿孔をきたした多発性骨髄腫の一例．旭川赤十字病医誌　**9**：104―108, 1995

20）Nagahama M, Miyazato H, Kusano T et al：A case of overlap syndrome（rheumatoid arthritis and systemic lupus erythematosus）with ilesl perforation in amyloidosis. Ryukyu Med J **16**：135―

138, 1996
21）Araki H, Muramoto H, Oda K et al：Sever gastrointestinal complications of dialysis-related amyloidosis in two patients on long-term hemodialysis. Am J Nephrol **16**：149―153, 1996
22）立山義朗, 松浦博夫, 大野　聡ほか：まれな原因疾患による腸管の潰瘍穿孔性腹膜炎の2剖検例．広島病医誌　**13**：102―109, 1997
23）進藤久和, 石川　啓, 三根義和ほか：消化管アミロイドーシスによって大腸穿孔をきたした2例．日臨外会誌　**61**：702―705, 2000
24）北田正博, 中山一雄, 小久保拓ほか：腸管アミロイドーシス穿孔例の経験．外科　**62**：1194―1196, 2000
25）木下敬弘, 清水淳三, 野崎善成ほか：慢性関節リウマチに合併した血管炎性小腸潰瘍穿孔の1例．臨外　**56**：125―128, 2001
26）うね村泰樹, 野尻卓也, 小川匡市ほか：直腸穿孔をきたした透析アミロイドーシスの1例．日消外会誌　**34**：142―145, 2001
27）Stelzner M, Krug B：Gastrointestinale amyloidose：Differentialdiagnose und indikation zuroperation therapie. Chirurg **62**：493―499, 1991
28）藤沢　洌, 鳥海　純, 高橋忠雄ほか：消化器領域におけるアミロイドーシス．最新医　**30**：1565―1571, 1975
29）磯部　敬：アミロイドーシス．医学書院，東京，1997, p2―215
30）飯田三雄, 多田修治, 八尾恒良ほか：小腸アミロイドーシスの治療と経過．胃と腸　**23**：133―143, 1988

A Case with Successful Surgery for Small Bowel Perforation due to Secondary Amyloidosis accompanied by Chronic Rheumatoid Arthritis

Toshiharu Ida, Masahumi Yoshida, Kou Iizuka, Takahiro Serizawa and Yasunori Murakami
Department of Surgery, Kofu Kyouritsu Hospital

Intestinal perforation due to amyloidosis is rare and its prognosis is very poor. We report survival through emergently surgery for a small bowel perforation due to secondary amyloidosis. A 79-year-old woman with a history of chronic rheumatoid arthritis（RA）since age 40, underwent emergency surgery for panperitonitis due to intestinal preforation. Laparotomy showed a perforation 3 mm in diameter at the ileum 1 m from the ileocecal region. We resected about 80 cm segment of the ileum including the perforation, which was abnormally colored and thewall thickened. Mucosa of the resected ileum had multiple ulcers of different sizes. Histopathologicial examination showed amyloid deposits in the submucosal vascular wall. Immunohistochemical staining of amyloid showed amyloid A protein. Amyloidosis in this patient may have been secondary to RA. She left parenteral nutrition after 3 months and her recovery in the last year has been uneventful.

Key words：small intestinal perforation, secondary amyloidosis, rheumatoid arthritis

〔Jpn J Gastroenterol Surg 35：1698―1702, 2002〕

Reprint requests：Toshiharu Ida　Department of Surgery, Kofu Kyouritsu Hospital
1-9-1 Takara, Kofu, 400-0031 JAPAN