日消外会誌　35（11）：1703～1707，2002年

症例報告

上行結腸癌異時性肝転移切除後に生じた孤立性副腎転移の1例

東海大学大磯病院外科，東海大学外科*

種田　靖久　　向井　正哉　　岡本　祐一　　向山小百合
伊東　　功　　中崎　久雄　　田島　知郎*　　幕内　博康*

症例は60歳の女性．平成10年8月上行結腸癌の診断で右半結腸切除術を施行した．病理組織学的所見は高分化型腺癌，mp，ly_2，V_0，n_1，H_0，P_0，stage IIであった．術後1年8か月目に肝S_6，S_8領域に転移を指摘され肝部分切除術を施行した．さらにその術後1年6か月目の超音波検査で，右腎上極に接する40mm大の副腎腫瘍を指摘され，短期間で急速に増大していることより右副腎転移を疑い手術を施行した．病理組織学的に原発巣と同様の高分化型腺癌を認め，他に転移・再発がみられないことより孤立性副腎転移と診断した．術後経過は良好で第14日目に退院した．現在，術後6か月で再発徴候なく外来通院中である．大腸癌の孤立性副腎転移に関する本邦報告例は自験例を含め19例のみであった．手術侵襲は少なく長期生存例も認められることから，積極的に外科的治療が選択されるべきであると考えられた．

はじめに

副腎転移は剖検例において全悪性腫瘍の8.6～14.8％と比較的高頻度に認められるが[1)～3)]，大腸癌からの転移例は少ない．また，大腸癌術後で，生存中に他臓器転移を伴わない孤立性副腎転移が発見され切除にまで至る例は極めてまれである．今回，われわれは上行結腸癌，異時性肝転移の切除後に，孤立性副腎転移を切除し再発徴候なく6か月経過している症例を経験した．大腸癌の孤立性副腎転移に関して，本邦報告例の臨床的特徴と予後に関する検討を加え報告する．

症　例

患者：60歳，女性

主訴：自覚症状なし．

既往歴・家族歴：特記事項なし．

現病歴：平成10年8月14日上行結腸癌の診断で右半結腸切除術を施行された（**Fig. 1**）．病理組織学的所見は高分化型腺癌，mp，ly_2，v_0，aw（－），ow（－），n_1（1/12）で，他臓器転移はなく，stage II，絶対的治癒切除であった（**Fig. 2**）．退院後経過観察中に血中CEA 5.5ng/mlと上昇を認め，腹部超音波検査および腹部CT検査で肝S_6，S_8領域に35×30mm，25×25mm大腫瘤が発見された．画像所見と臨床経過から大腸癌肝転移を疑い，平成12年4月20日肝S_6，S_8部分切除術を施行した．病理組織学的所見で原発巣類似の高分化型腺癌を認めたことより大腸癌肝転移と診断された．切除断端は陰性でその他リンパ節，他臓器に転移・再発を認めなかった．術後3か月目には血中CEA値は1.6ng/mlまで低下した．平成13年9月，定期的に行われた腹部超音波検査で右副腎腫瘍を指摘され精査加療目的に入院となった．

入院時現症：身長154cm，体重53kg，貧血，黄疸はなく，表在リンパ節は触知しなかった．腹部は平坦軟，上腹部正中と右季肋下に手術切開創を認めた．腹部腫瘤は触知しなかった．

入院時検査所見：血液生化学検査で異常を認めなかった．腫瘍マーカーCEA 3.0ng/ml（正常5ng/ml以下），CA19-9 18.2ng/ml（正常30ng/ml以下）で，いずれも正常範囲内であった．副腎機能検査では各種ホルモンはすべて正常範囲内であった．

超音波検査所見：肝後面，下大静脈（以下，IVC）右側に境界明瞭な39×30mm大hypoechoic massを認めた．3か月前の超音波検査では指摘されていなかった．

腹部CT検査所見：右腎上極，IVCに接して内部はやや不均一で辺縁平滑な約40mm大low density massを認めた（**Fig. 3**）．

腹部MRI検査所見：T1強調像で低信号強度を示し，T2強調像で高信号強度を示す腫瘤として認められた（**Fig. 4**）．

＜2002年7月24日受理＞別刷請求先：種田　靖久
〒259-0198　神奈川県中郡大磯町月京21―1　東海大学大磯病院

Fig. 1　Colonoscopic examination（a）and resected specimen（b）showed a type 2 advanced cancer of the ascending colon. The lesion measured 3.5×2.8 cm.

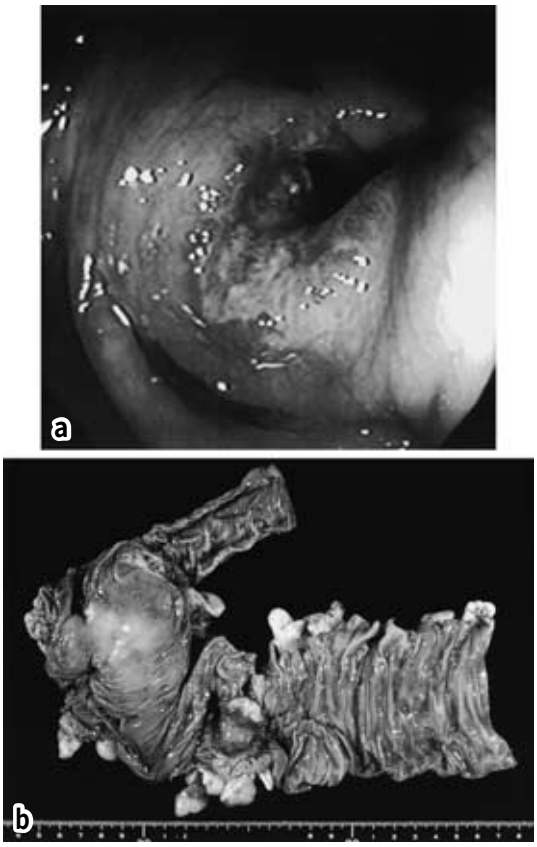

以上の所見と他に転移・再発所見を認めないことより孤立性副腎転移と診断し，平成13年10月3日右副腎摘出術を施行した．

手術所見：右季肋下切開で右副腎摘出術を施行した．腫瘍は下大静脈，右腎上極に接していたが，被膜は保たれており摘出は容易であった．肝，腹膜，リンパ節に明らかな再発所見を認めなかった．

摘出標本：大きさ38×30×25mm，割面は黄色充実性で，正常組織の圧排像を認めた（**Fig. 5**）．

病理組織学的所見：原発巣と類似した大小不同，不整な管腔構造をもつ高分化型腺癌を認め，大腸癌からの副腎転移と診断された（**Fig. 6**）．

術後経過：術後合併症なく経過良好で，第14日目に退院となった．補助化学療法として5-FU 500mg/body/day＋γ-leukovorin（LV）150mg/body/day（Day 1～5）を月1回，現在までに計6回施行し，術後6か月再発徴候なく外来通院中である．

Fig. 2　Histological examination of the colon cancer revealed well differentiated adenocarcinoma characterized by irregular tubular structures having lumens of different sizes.（HE stain×100）

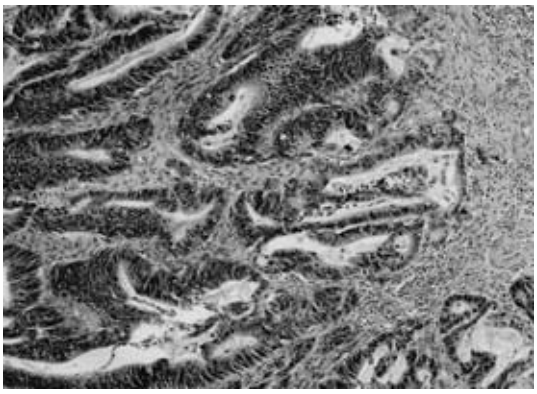

Fig. 3　Enhanced CT scan showed enlargement of right adrenal gland with a low density area that had a smooth margin and was internally heterogeneous.

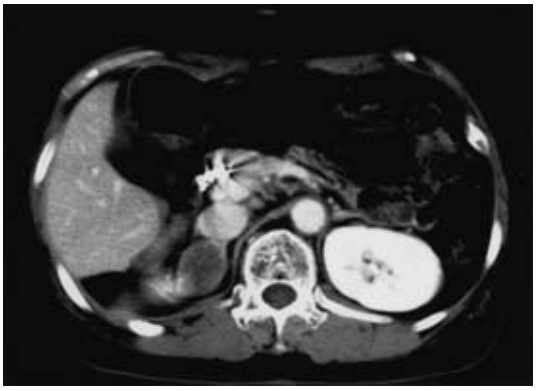

考　察

副腎転移は剖検所見では比較的多くに認められ，Willis[1]は全悪性腫瘍剖検例500例中45例（9.0%）に，北村ら[3]は70,804例中10,127例（14.3%）に副腎転移を認めたと報告している．しかし，原発臓器によっても頻度は大きく異なり，肺癌では27例中12例（44.4%）もに認められるのに対し，大腸癌では65例中3例（4.6%）と少ない傾向にあったとしている[1]．一方，Cedermarkら[4]は，大腸癌の副腎転移について，転移を認

Fig. 4 The adrenal tumor was low intensity on T1-weighted MRI image (a) and high intensity on T2-weighted image (b).

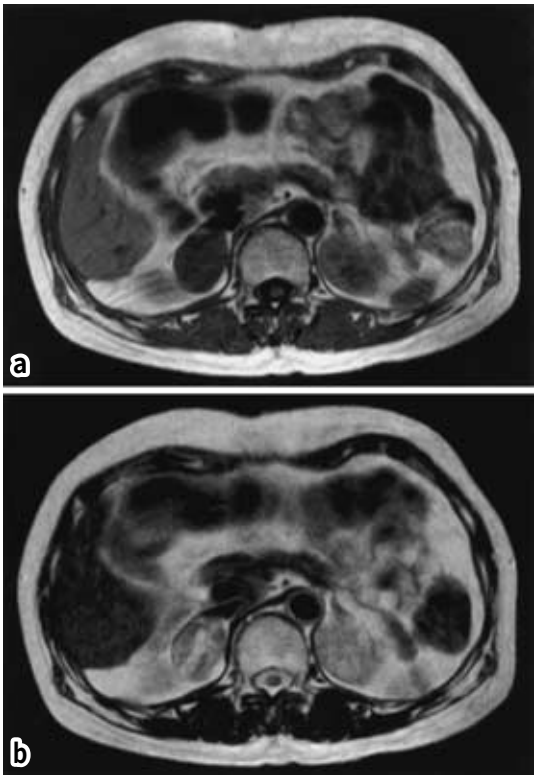

Fig. 5 The cut surface of the resected adrenal tumor showed a yellowish, solid pattern. Normal adrenal gland was seen at the edge of the specimen.

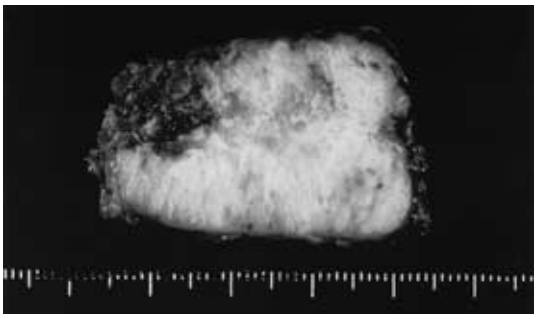

める例では認めない例に比べて，より広範に転移巣がみられたと述べており，副腎転移は癌末期における終末像の一部として出現するものと考えられている．

Fig. 6 Histological examination of the adrenal tumor revealed well differentiated adenocarcinoma similar to that of the ascending colon cancer. The tumor cells were mainly seen proliferating in the medulla of the adrenal gland. (HE stain×100)

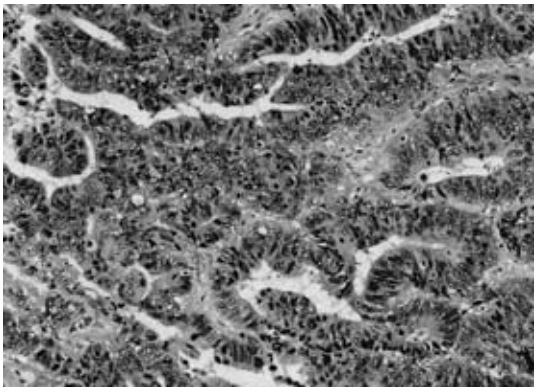

副腎転移はほとんどが無機能性でたとえ両側であっても皮質の破壊による副腎機能不全症状を発現することはまれとされる[5]．そのため生存中に大腸からの孤立性副腎転移が発見され，さらに切除にまで至る例は極めて少ない．我々が検索しえた限り詳細が不明な抄録集を除き，本邦報告例は自験例を含めて 19 例のみであった（**Table 1**）．

本邦報告例の平均年齢は 58.9 歳で，男性 12 例女性 7 例であった．原発部位は盲腸 2 例，上行結腸 2 例，下行結腸 2 例，S 状結腸 5 例，直腸 8 例で，肛門側に多いのは原発腫瘍の発生頻度の差に加えて，門脈系を介さず直接大循環系への血行性転移経路をもつためとも考えられた．組織型は中分化型から高分化型が大半を占め，病期はすべて stage II 以上であった．病期と副腎転移までの期間や他の異時性転移の有無とに相関は認められなかった．

副腎転移の診断に際しては同時性を除いた 16 例中 13 例が血中 CEA 値の上昇をきっかけとして発見されており，自験例を含めた 3 例は定期的画像検査により指摘されたものであった．転移巣の腫瘍径は定期的検査で発見されたものが平均 3.6cm で全体平均の 6.5cm に比べて著明に小さかった．それらのいずれも血中 CEA 値は正常であったことより，副腎転移の早期発見のためには血中 CEA 値の経過観察よりも定期的な画像検査の方が，より重要であると考えられた．また，原発巣切除から副腎切除に至るまでの期間は，平均 2

Table 1　Resected cases of solitary adrenal metastasis from colorectal cancer

				Colorectal cancer			Adrenal metastasis			
No	Author	Age	Gender	Location	Histologic type	Histological stage	Size (cm)	Interval since first operation	First examination	Survival after adrenalectomy
1	Fujita[6]	39	F	R	?	Ⅲa↑	5.7	7y11m	CEA↑	2y alive
2	Watatani[7]	66	M	C	moderate	Ⅲa↑	9.0	1y6m	CEA↑	1y alive
3	〃	52	M	R	well	?	10.5	synchronous	Abd CT	1y1m dead
4	〃	49	M	S	well	?	Lt:6.0 Rt:5.0	Lt：5y Rt：5y6m	CEA↑ CEA↑	4m dead
5	Fujii[8]	57	M	A	well	Ⅱ	6.0	3y2m	CEA↑	9y alive
6	Ito[9]	65	F	C	moderate	Ⅱ	5.0	6m	CEA↑	6m dead
7	Kamasako[10]	71	F	S	well	Ⅲa	6.5	synchronous	Abd CT	11m alive
8	Mizutani[11]	58	M	R	well	Ⅱ	4.0	1y5m	Abd CT	2y7m dead
9	Sakagawa[12]	64	M	R	well	Ⅱ	8.5	2y9m	CEA↑	1y1m alive
10	Nakaguchi[13]	60	F	R	moderate	Ⅱ	9.0	1y9m	CEA↑	4y alive
11	Ozawa[14]	46	M	D	moderate	Ⅲa	10.0	1y3m	CEA↑	1y2m alive
12	Kawai[15]	67	M	S	poor	Ⅳ	6.5	1y5m	CEA↑	1y10m dead
13	Watabiki[16]	61	M	D	well	Ⅱ	3.5	8m	CEA↑	4y2m alive
14	Emoto[17]	63	F	R	moderate	Ⅲa	7.5	1y2m	CEA↑	7m alive
15	Okamoto[18]	75	M	S	moderate	Ⅲb	10.0	synchronous	Abd CT	2y alive
16	Ishihara[19]	58	M	R	?	Ⅲa↑	3.0	1y2m	Abd CT	?
17	Mizuiri[20]	49	F	S	moderate	Ⅱ	4.2	4y4m	CEA↑	11m alive
18	Katayama[21]	60	M	R	moderate	Ⅲa↑	6.1	9y5m	CEA↑	3y5m alive
19	This case	60	F	A	moderate	Ⅲa	3.8	3y2m	Abd echo	6m alive

M,male; F,female; C,cecum; A,ascending; D,descending; S,sigmoid; R,rectum; Lt,left; Rt,right; y,year; m,month; Abd,abdominal

年5か月と肝転移に比べてやや長い傾向にあった．中には原発巣切除後8年目[6]や10年目[21]に副腎転移をきたした例もみられ，副腎転移の発見には長期的な経過観察が必要であると思われた．

副腎転移に対する治療に関しては，ある程度大きくても被膜外への浸潤は少なく，比較的低侵襲で切除可能であることや副腎転移切除後の長期生存例も散見されることより，孤立性であれば積極的に切除を行う意義は充分あると思われた．

文　献

1) Willis RA：Secondary tumors of the adrenals. Edited by Willis RA. The spread of tumors in the human body. 3rd. Butterworth & Co, London, 1973, p 197—201
2) Bullok WK, Hirst AE：Metastatic carcinoma of the adrenal. Am J Med Sci **226**：521—524, 1953
3) 北村慎治, 藤永卓治, 大川順正ほか：転移性副腎腫瘍の1例—5年間の日本病理剖検例輯報による統計的検討—．日泌会誌　**73**：1324—1332, 1982
4) Cedermark BJ, Blumenson LE, Pickren JW et al：The significance of metastases to the adrenal glands in adenocarcinoma of the colon and rectum. Surg Gynecol Obstet **144**：537—546, 1977
5) Omoigui NA, Cave WT, Chang AYC：Adrenal insufficiency. A rare initial sign of metastatic colon carcinoma. J Clin Gastroenterol **9**：470—474, 1987
6) Fujita K, Kameyama S, Kawamura M et al：Surgically removed adrenal metastasis from cancer of the rectum. Report of a case. Dis Colon Rectum **31**：141—143, 1988
7) Watatani M, Ooshima M, Wada T et al：Adrenal metastasis from carcinoma of the colon and rectum. A report of three cases. Surg Today **23**：444—448, 1993
8) 藤井秀樹, 飯野　弥, 宮坂芳明ほか：異時性副腎転移巣切除後無再発で長期生存している上行結腸癌の1例. 日本大腸肛門病会誌　**47**：582—588, 1994
9) 伊藤　剛, 宮内　卓, 山田　明ほか：大腸癌による転移性副腎腫瘍の1切除例．日臨外医会誌　**56**：2205—2209, 1995
10) 鎌迫　陽, 川本俊輔, 田中礼一ほか：同時性副腎転移を伴った結腸癌の1切除例．日消外会誌　**28**：2308—2311, 1995
11) 水谷佐世子, 丸田守人, 宮島伸宣ほか：直腸癌術後副腎転移の1手術例．日本大腸肛門病会誌　**48**：330—335, 1995
12) 坂川太一, 木原真吉, 木下誠一ほか：摘出しえた直腸癌副腎転移の1例．日臨外医会誌　**56**：1436—1440, 1995

13）中口和則, 陶　文暁, 畠中秀雄：術後に孤立性転移をした直腸癌の 1 例．日臨外医会誌　**56**：2149―2152, 1995
14）小澤正則, 落合浩平, 藤田正弘ほか：結腸癌による孤立性副腎転移の 1 切除例．日消外会誌　**29**：1825―1829, 1996
15）河合　徹, 服部龍夫, 小林陽一郎ほか：大腸癌異時性副腎転移の 1 切除例．日消外会誌　**31**：2275―2279, 1998
16）綿引洋一, 倉地清隆, 小坂昭夫ほか：結腸癌副腎転移の 1 例．日臨外会誌　**59**：3140―3143, 1998
17）江本健太郎，高橋忠照，呑村孝之ほか：術後 1 年 2 カ月目に発生した直腸癌孤立性副腎転移の 1 例．日臨外会誌　**59**：2166―2169, 1998
18）岡本育夫, 山田太郎, 幸島孝志ほか：大腸癌副腎転移の 1 例．埼玉医会誌　**32**：738―740, 1998
19）石原　廉, 丸田守人, 前田耕太郎ほか：大腸癌に合併した孤在性副腎転移の 4 例．日本大腸肛門病会誌　**52**：247―252, 1999
20）水入寛純, 野宗義博, 児玉久光ほか：結腸癌の異時性他臓器転移に対して切除を繰り返した 1 例．広島医　**53**：310―313, 2000
21）Katayama A, Mafune K, Makuuchi M et al：Adrenaectomy for solitary adrenal metastasis from colorectal carcinoma. Jpn Clin Oncol **30**：414―416, 2000

Solitary Adrenal Metastasis after Resection of Cancer of the Ascending Colon and Metachronous Liver Metastases. Case Report

Yasuhisa Oida, Masaya Mukai, Yuuichi Okamoto, Sayuri Mukouyama, Isao Ito,
Hisao Nakazaki, Tomoo Tajima* and Hiroyasu Makuuchi*
Department of Surgery, Tokai University Oiso Hospital, Department of Surgery,
Tokai University School of Medicine*

A 60-year-old woman diagnosed in August 1998 with cancer of the ascending colon underwent right hemicolectomy. Histopathological findings showed well-differentiated adenocarcinoma, mp, ly_2, v_0, n_1, H_0, P_0, stage II. Twenty months postoperatively, metastases were discovered in liver segments S_6 and S_8, necessitating partial hepatectomy. During ultrasound（US）examination 18 months after the second operation, a 40-mm adrenal tumor found contacting the upper pole of the right kindney rapidly increased in size, was suspected of being metastasis to the right adrenal gland, and was excised. Histopathological examination showed highly differentiated adenocarcinoma similar to the primary focus, and since no other metastases or signs of recurrence were observed, we made a diagnosis of solitary adrenal metastasis. The postoperative course was favorable, and the patient was discharged on postoperative day 14. At present, 6 months postoperatively, the patient is being followed up as an outpatient clinic with no signs of recurrence. Only 19 cases of solitary adrenal gland metastasis colorectal cancer, including our case, have, to our knowledge, been reported in Japan. Since surgical invasion is minor and long-term survival is seen, surgery should be selected as an aggressive and positive treatment.

Key words：colorectal cancer, solitary adrenal metastasis, adrenalectomy

〔Jpn J Gastroenterol Surg 35：1703―1707, 2002〕

Reprint requests：Yasuhisa Oida　Department of Surgery, Tokai University Oiso Hospital
21-1 Oiso-cho, Naka-gun, Kanagawa, 259-0198 JAPAN