日消外会誌　35（11）：1708～1712，2002 年

症例報告

上行結腸腹膜垂炎の１例

京都府立医科大学消化器外科
福田賢一郎　　出口　勝也　　阪倉　長平
萩原　明郎　　山岸　久一

症例は 61 歳の女性．主訴は右下腹部痛．虫垂切除の既往有り．大腸憩室炎の疑いで抗生剤投与を行うも改善せず，汎発性腹膜炎となり手術目的で緊急入院となった．腹部 CT で上行結腸の近傍に卵円形の薄いリング状の heperdensity な層を伴った脂肪組織濃度の上昇領域を認めた．開腹所見は，上行結腸の腹膜垂の１つが茎部で 360 度捻転して鶏卵大に腫大し，暗赤褐色を呈していた．表面は顆粒状で一部壊死に陥り右側腹壁に癒着していた．これを上行結腸付着部で切除した．病理組織で脂肪織の出血性梗塞壊死を認め，上行結腸腹膜垂炎と診断した．腹膜垂炎はまれな疾患で，急性虫垂炎や大腸憩室炎などと鑑別が極めて難しいが，CT での卵円形の薄い hyperdensity なリング層を伴う脂肪組織濃度上昇は，腹膜垂炎の画像診断に有用であると考えられた．

はじめに

腹膜垂が臨床上問題となることは非常に少ないが，まれに腹膜垂茎部が捻転して梗塞に陥り，急性あるいは亜急性の腹痛を起こすことがある[1)2)]．その症状は外科的処置を必要とする急性虫垂炎や憩室炎などと鑑別が難しく，開腹所見によってのみ診断されていた．しかし，近年画像診断技術の進歩により，腹膜垂炎に特徴的な超音波所見や CT 所見などが報告されてきている[3)]．今回我々は，上行結腸腹膜垂炎の１例を経験し，画像診断上腹膜垂炎に特徴的な CT 所見を得たので，文献的考察を加えて報告する．

症　　例

患者：61 歳，女性

主訴：右下腹部激痛

家族歴：特記すべきことなし．

既往歴：17 歳時，急性虫垂炎にて虫垂切除術．35 歳時および 36 歳時に帝王切開術．

現病歴：2001 年 1 月 24 日頃より軽度の心窩部痛出現，次第に右下腹部痛となり，1 月 28 日頃より右下腹部痛が増強してきたため同日当院救急受診した．大腸憩室炎疑いにて抗生剤投与後帰宅したが，腹痛改善せず増悪したため翌 29 日救急再診し，大腸憩室炎による汎発性腹膜炎疑いで当科紹介，入院となった．

入院時現症：身長 148cm，体重 54kg（肥満度＋25％），栄養良好，体温 37.0℃，血圧 118/60mmHg，脈拍数 72/分，貧血・黄疸認めず．腹部は全体に圧痛を認め，特に右下腹部に著明な圧痛を認めた．Blumberg 徴候陽性で筋性防御を認めた．腸雑音は低下していた．

入院時検査所見：白血球 15,300/μl，赤血球 421×10^3/μl，血色素 13.5g/dl，ヘマトクリット 39.8％，血小板 336,000/μl であった．GOT 90IU/*l*，GPT 68IU/*l* と軽度の肝機能異常を認めた．CRP は 9.5mg/dl と上昇していた（**Table 1**）．

腹部単純 X 線写真：一部小腸ガス像が認められたが，その他特異的な所見は認めなかった．

腹部造影 CT：腹腔内遊離ガス像は認めなかった．明らかな腹水は指摘できなかった．腸管内に niveau 像を認めず，絞扼性イレウスを示唆するような腸間膜の巻き込み像や，腸管壁の造影不良は認めなかった．Retrospective にみて上行結腸の近傍に腹壁に接して，3×2cm の卵円形の薄いリング状の hyperdensity な層を伴った脂肪濃度上昇領域を認めたが，確定診断には至らなかった（**Fig. 1**）．

以上の所見より，原因不明の汎発性腹膜炎の診断で，1 月 29 日緊急開腹手術を施行した．

手術所見：全身麻酔下に腹部正中切開にて開腹した．下腹部正中創に沿って軽度の大網の癒着を認めた．淡血性でやや混濁した腹水を約 200ml 認めた．腹腔内は脂肪が豊富で，結腸の腹膜垂はいずれも大きく房状であった．回盲部より約 5cm 肛門側の上行結腸腹膜垂の１つが鶏卵大に腫大して根部に至るまで暗赤褐色を

＜2002 年 6 月 25 日受理＞別刷請求先：福田賢一郎
〒602-8566　京都市上京区河原町通広小路上る梶井町 465　京都府立医科大学消化器外科学教室

Table 1　Laboratory data on admission

WBC	15.3×10³ /μl
RBC	4.12×10³ /μl
Hb	13.5 g/dl
Ht	39.8 %
PLT	336×10³ /μl
LDH	240 IU/l
GOT	90 IU/l
GPT	68 IU/l
TP	7 g/dl
ALB	3.8 g/dl
T-BIL	0.89 mg/dl
AMY	30 IU/l
CK	43 IU/l
BUN	22 mg/dl
CRE	0.52 mg/dl
Na	139 mEq/l
K	3.7 mEq/l
Cl	101 mEq/l
CRP	9.5 mg/dl

Fig. 1　CT shows an oval area of fat density, with hyperattenuating ring adjacent to the colon（arrow）.

呈し，表面は顆粒状で，一部に壊死を認めた(**Fig. 2**)．同部位は壁側腹膜に炎症性に癒着しており，また別の腹膜垂や大網とも癒着していた．腹膜垂の茎部は非常に細く，同部位が時計方向に 360 度捻転していた．他の腸管に穿孔や憩室は認めなかった．炎症を起こした腹膜垂を上行結腸付着部で切除し，腹腔内を洗浄後，右横隔膜下とダグラス窩にインフォメーションドレーンを挿入し，手術を終了した．

Fig. 2　Operative findigns showed the swelling appendage with hemorrhage and inflammation of fatty tissue.

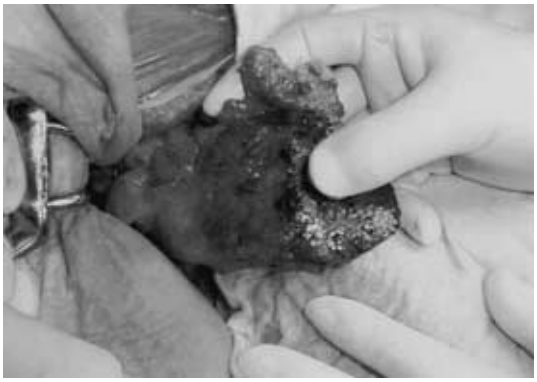

Fig. 3　Marked hemorrhage and infarction are seen（H.E. ×40）.

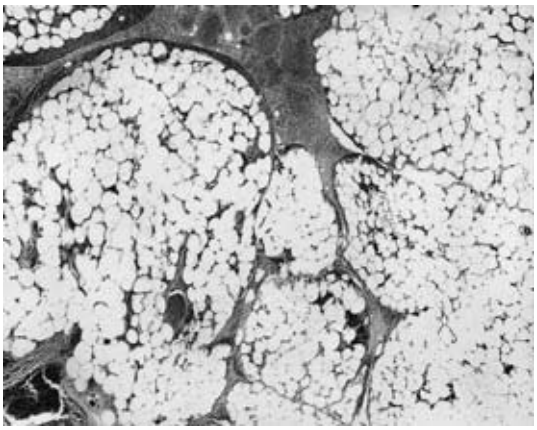

腹水培養結果：好気性細菌，嫌気性細菌はともに検出されなかった．

病理組織所見：捻転部を境に広範な出血性梗塞壊死をみとめた（**Fig. 3**）．

以上より，上行結腸腹膜垂炎と診断した．

術後経過：術後，扁桃炎を合併したが，抗生剤の投与で改善し，術後 21 日目に軽快退院した．

考　察

腹膜垂は直腸を除いた大腸および虫垂に約 100 個存在し，漿膜下脂肪組織と連続する脂肪体である[4]．特に，S 状結腸，盲腸に多く認められ，自由結腸紐に沿って通常 2 列，長さは 0.5～5.0cm で，平均 3.0cm である．

Table 2　Reported cases of epiploic appendagitis in Japan

Reported	Date	Age	Sex	Preoperative Diagnosis	Location	Leucocyte	Fever	Obesity(%)
Tsuji	1958	20	male	Acute appendicitis	Ascending colon	4700	+	Unknown
Naka	1965	21	female	Acute appendicitis	Ascending colon	12000	+	Unknown
Miyanaga	1977	33	male	Acute appendicitis	Sigmoid colon	3800	−	127
Nagashima	1977	39	male	Abdominal mass	Descending colon	Unknown	Unknown	Unknown
Nagashima	1977	46	female	Acute appendicitis	Cecum	Unknown	+	Unknown
Sotoma	1979	46	male	Abdominal mass	Sigmoid colon	12000	+	Unknown
Uetake	1980	40	female	Unknown	Sigmoid colon	Unknown	Unknown	+
Suzuki	1980	47	female	Tortion of ovarian cyst	Sigmoid colon	7500	−	Unknown
Suzuki	1980	38	female	Tortion of ovarian cyst	Sigmoid colon	7100	−	Unknown
Sugiyama	1981	49	male	Acute cholecystitis	Transverse colon	11000	+	113
Nishino	1981	23	female	Acute appendicitis	Cecum	7500	+	124
Sekine	1981	25	male	Acute appendicitis	Ascending colon	21700	+	+
Haruta	1984	47	female	Tortion of ovarian cyst	Sigmoid colon	Unknown	−	121
Oka	1985	75	male	Ileus	Transverse colon	11700	Unknown	123
Ohishi	1985	38	male	Abdominal mass	Sigmoid colon	4000	−	Unknown
Asada	1987	13	male	Acute appendicitis	Cecum	8100	−	96
Inagaki	1987	49	male	Acute appendicitis	Ascending colon	12700	−	Unknown
Shimizu	1987	17	male	Acute appendicitis	Sigmoid colon	12100	−	89
Nakano	1988	21	male	Acute appendicitis	Ascending colon	8000	−	116
Nakano	1988	36	female	Acute appendicitis	Ascending colon	11800	+	98
Yukawa	1988	57	female	Acute appendicitis	Ascending colon	14400	+	133
Matsuda	1988	58	male	Abdominal mass	Sigmoid colon	9200	−	Unknown
Yoneda	1989	39	male	Acute appendicitis	Ascending colon	Unknown	−	Unknown
Hukumoto	1990	36	male	Acute appendicitis	Ascending colon	6900	−	95
Yoneda	1990	28	female	Acute appendicitis	Ascending colon	Unknown	Unknown	Unknown
Nagahori	1990	26	male	Acute appendicitis	Ascending colon	5700	Unknown	Unknown
Ida	1990	58	female	localized peritonitis	Sigmoid colon	Unknown	Unknown	Unknown
Yano	1990	56	female	Tortion of ovarian cyst	Sigmoid colon	8200	−	127
Yano	1990	22	male	Acute appendicitis	Sigmoid colon	8400	−	112
Katoh	1991	39	male	Acute appendicitis	Ascending colon	7800	−	119
Nagami	1991	27	male	Acute appendicitis	Ascending colon	12800	+	90
Harada	1993	55	female	Abdominal mass	Sigmoid colon	8900	−	109
Kiyasu	1993	52	male	Acute appendicitis	Ascending colon	12100	−	118
Yura	1994	33	male	Acute appendicitis	Cecum	7700	−	109
Handa	1995	65	female	Abdominal mass	Sigmoid colon	5200	+	105
Nakamura	1996	30	male	Acute appendicitis	Ascending colon	11020	−	114
Kikutsuji	1996	13	male	Acute appendicitis	Ascending colon	12300	−	75
Yokoyama	1996	80	female	Ileus	Transverse colon	Unknown	Unknown	Unknown
Ogura	1997	64	female	Ileus	Transverse colon	5700	Unknown	Unknown
Takeuchi	1997	62	male	Ileus	Transverse colon	Unknown	Unknown	Unknown
Oka	1998	75	male	Ileus	Transverse colon	Unknown	Unknown	Unknown
Oka	1998	76	female	Abdominal mass	Unkown	Unknown	Unknown	Unknown
Hasegawa	1998	55	female	Ileus	Sigmoid colon	Unknown	Unknown	Unknown
Araki	1999	40	female	Abdominal mass	Sigmoid colon	Unknown	Unknown	Unknown
Our case	2002	61	female	Diverticulitis	Ascending colon	15300	−	125

その機能の詳細は不明であるが，①腸管血流に対する緩衝作用，②大網と同様の生体防御作用，③液体の吸収，脂肪の貯蔵作用，④腸管の protective cushion などが考えられている[5]．

腹膜垂炎（epiploc appendagitis）の名称は1956年にLynnら[5]が腹膜垂炎と虫垂炎を区別するためにつけられたものである．本邦報告例（**Table 2**）では20〜50歳（平均40歳）で肥満体型者に多い傾向にある．

腹膜垂炎の原因には，血行障害型と非血行障害型の2つのタイプがある．

血行障害型は腹膜垂の捻転や，栄養血管の血栓による梗塞，直接圧迫による循環障害で引き起こされるものである．捻転の成因としてFieberら[6]は1）急激な身体捻転・急激な体動，2）腹膜垂の基部が細く捻転しやすいという先天異常，3）動脈が静脈より長く，これを軸に鬱血を起こしやすいという解剖学的要因，4）脂肪沈着が高度となり，重くなった脂肪垂が捻転をおこしやすくなる，などをあげているが，詳細は不明である．本邦ではこの型が圧倒的に多く，我々の症例も血行障害型であった．

非血行障害型は急性憩室炎や限局性回腸炎が周囲の腹膜垂に波及し炎症を起こしたものである．これは原因となる炎症が腹膜垂とは別に存在するもので腹膜垂炎に含めるべきではないという意見もあるが，多くは原因疾患と腹膜垂との直接的な因果関係が証明できなかったり，原因疾患が不明であったりする場合が多く，腹膜垂炎として取扱っている．

組織学的所見は，その経過によって異なり，初期は出血や梗塞を伴った脂肪組織の鬱血所見が著明で，続いて炎症性変化が起こる．後期には壊死脂肪組織および繊維化や石灰化像に置換される[7)8)]．

近年，画像診断技術の発達に伴い，CTや超音波を用いて腹膜垂炎を診断した例が報告されてきている．その結果，腹膜垂炎は臨床的には報告例よりももっと高頻度に遭遇していると考えられ，臨床的に大腸憩室炎を疑った症例の2.3〜7.1%に，また虫垂炎を疑った症例の0.3〜1%にみられたとの報告もある[9)〜11)]．

臨床症状としては腹痛，嘔気，嘔吐と腹腔内急性炎症一般にみられるもので特異的なものはないが，比較的明瞭な腹痛に比較して，発熱と白血球増多を認める場合が少ない．本症は全結腸に起こりうるため腹痛の部位は一定していないが，発生部位がS状結腸や上行結腸，盲腸に多いことから左または右下腹部痛が多い．本邦報告例では上行結腸（38%），S状結腸（36%），横行結腸（13%），盲腸（9%），下行結腸（2%）の順に多く認められた（**Tabel 2**）．

術前診断は左または右下腹部痛より，急性虫垂炎，大腸憩室炎，卵巣嚢腫茎捻転などと診断されることが多く，鑑別は極めて困難であるとされてきた．しかし，近年の画像診断技術の進歩により，欧米では腹膜垂炎に特徴的なCT・超音波所見が報告されるようになってきた[3)9)〜11)]．超音波では，hypoechoicな輪郭を持ち，内部がhyperechoicな卵形の脂肪塊が圧痛点に一致して認められる．CTでは，浮腫や出血を示唆するwater-densityの索状物や点状のhyperdensity領域を内部に含む，比較的境界明瞭な卵形の脂肪領域を疼痛部位に一致して認められる．脂肪組織の辺縁にリング状に薄くhyperdenseの層を認めるが，これは炎症性に肥厚した腹膜垂の臓側腹膜を示していると考えられている[10)]．本症例でもretrospectiveにみて同様に，上行結腸近傍にリング状に縁取られたhyperdensityな脂肪組織像が認められた．注意深い読影により術前診断は可能であることが示唆された．

鑑別診断として，虫垂炎や憩室炎，大網悪性腫瘍（転移性腫瘍を含む）などが挙げられるが，CTや超音波で虫垂の腫脹や大腸壁の限局性腫脹などの所見から虫垂炎や憩室炎は区別できることが多い．大網腫瘍は臨床症状的に無痛性であり，転移性腫瘍は他の臨床所見から鑑別できる[3)]．

CTや超音波による観察で腹膜垂の自然史が明らかになるにつれ，欧米では近年，保存的治療が行われている[3)]．抗生物質の投与も行わず，鎮痛剤のみの投与により1〜2週間で徐々に症状は改善してくる．この保存的療法は，良性疾患であるということと，self-limitingであるということに基づいている．

本症例でははじめ上行結腸憩室炎を疑っていたが，CTで絞扼性イレウスを示唆する所見はないものの，疼痛が高度であったため，原因不明の汎発性腹膜炎の診断で開腹手術を行った．3回の開腹既往があり，腹腔内の癒着が予想されたため，腹腔鏡による観察は行わなかった．結果的に，腹腔内の癒着が軽度で腹膜垂の可動性が比較的保たれていたことも，腹膜垂の捻転を起こしやすくさせた一因と考えられた．腹膜垂炎から膿瘍を形成した例[6)12)]や，腸閉塞の原因となった例[13)]も報告されているので摘出した．今後は，開腹既往がない症例では腹腔鏡を用いた診断，治療[14)]も有用と考えられた．

文　献

1）喜安佳人，井久保丹，酒井　堅ほか：結腸腹膜垂炎の臨床像―症例報告と本邦報告29例の検討．手術 **47**：1853―1857，1993

2）半田　齊，森田眞照，岡島邦雄ほか：S状結腸腹膜垂炎の1例．日臨外医会誌　**56**：2650―2654，1995

3）van Breda Vriesman AC, de Mol van Otterloo AJ, Puylaert JB：Epiploic appendagitis and omental infarction. Eur J Surg **167**：723―727，2001

4）Thomas JH, Rosato FE, Patterson LT：Epiploic

appendagitis. Surg Gynecol Obstet **138**：23—25, 1974
5) Lynn TE, Dockerty MB, Waugh JM：A clinicopathologic study of the epiploic appendages. Surg Gynecol Obstet **103**：423—433, 1956
6) Fieber SS, Forman J：Appendices epiploicae；clinical and pathological considerations. Arch Surg **66**：329—338, 1953
7) Gharemani GG, White EM, Hoff FL et al：Appendices epiploicae of the colon；radiologic and pathologic features. Radiographics **12**：59—77, 1992
8) Shea CJ, Pomer FA, Spellman JW：Idiopathic segmental infarction of the omentum. N Engl J Med **254**：263—266, 1956
9) Rao PM, Rhea JT, Novelline RA et al：Effect of CT of the appendix on treatment of patients and use of hospital resources. N Engl J Med **338**：141—146, 1998
10) Rao PM, Wittenberg J, Lawrason JN：Primary epiploic appendagitis；evolutionary changes in CT appearance. Radiology **204**：713—717, 1997
11) Molla E, Ripolles T, Martines MJ et al：Primary epiploic appendagitis；US and CT findings. Eur Radiol **8**：435—438, 1998
12) Romaniuk CS, Simpkins KC：Case report；pericolic abscess secondary to torusion of appendix epiploica. Clin Radiol **47**：216—217, 1993
13) Lee MP：Small bowel obstruction due to epiploic appendagitis. Am J Gastroenterol **85**：771—772, 1990
14) Vazquez-Frias JA, Castaneda P, Valencia S et al：Laparoscopic diagnosis and treatment of acute epiploic appendagitis with torsion and necrosis causing an acute abdomen. JSLS **4**：247—250, 2000

A Case of Epiploic Appendagitis of the Ascending Colon

Ken-ichiro Fukuda, Katsuya Deguchi, Chohei Sakakura, Akero Hagiwara and Hisakazu Yamagishi
Department of Digestive Surgery, Kyoto Prefectural University of Medicine

A 61-year-old woman with progressive, persistent pain in the right lower abdomen was suspected of panperitonitis causing diverticulitis. Computed tomography（CT）showed oval fat density with a hyperattenuating ring adjacent to the ascending colon. Exploration showed a 6 cm×5 cm epiploic appendage on the ascending colon dark red with swelling because of torsion and adherence to the parietal peritoneum. The lesion was removed. Histopathological examination showed marked appendage congestion, hemorrhage, necrosis, and acute inflammation, leading to a diagnosis of epiploic appendagitis, a rare inflammatory disease. Clinical findigns are often similar to those of acute appendicitis or diverticulitis. CT findigns of oval fat density with a hyperattenuating ring adjacent to the colon are very useful for diagnosing epiploic appendagitis.

Key words：epiploic appendagitis, CT, acute abdomen

〔Jpn J Gastroenterol Surg 35：1708—1712, 2002〕

Reprint requests：Ken-ichiro Fukuda　Department of Digestive Surgery, Kyoto Prefectural University of Medicine
465 Kajii-cho, Kamigyo-ku, Kyoto, 602-8566 JAPAN